

ОБЩЕРОССИЙСКАЯ ОБЩЕСТВЕННАЯ ОРГАНИЗАЦИЯ  
АССОЦИАЦИЯ ТРАВМАТОЛОГОВ-ОРТОПЕДОВ РОССИИ  
(АТОР)

**ДИАГНОСТИКА И ЛЕЧЕНИЕ ВРОЖДЕННОГО  
МНОЖЕСТВЕННОГО АРТРОГРИПОЗА**

**Q 68.1**

Клинические рекомендации

Утверждены на заседании  
Президиума АТОР 24.04.2014 г г. Москва  
на основании Устава АТОР, утвержденного 13.02.2014 г.,  
Свидетельство о регистрации от 07.07.2014

Санкт-Петербург - 2013

## ОГЛАВЛЕНИЕ

1. Методология .....	3
2. Определение, актуальность темы исследования, принципы диагностики артрогрипоза у детей, клинические варианты.....	6
2.1 Актуальность темы исследования.....	6
2.2 Определение понятия “артрогрипоз” .....	7
2.3 Диагностика.....	7
2.4 Дифференциальный диагноз .....	11
3. Показания и противопоказания к применению КР.....	12
4. Лечение больных с врожденным множественным артрогрипозом.....	12
4.1. Консервативное лечение детей с врожденным множественным артрогрипозом.....	12
4.1.1 Консервативное лечение детей с врожденным множественным артрогрипозом с деформациями верхних конечностей.....	12
4.1.2 Консервативное лечение детей с врожденным множественным артрогрипозом с деформациями нижних конечностей.....	15
4.2 Оперативное лечение больных с врожденным множественным артрогрипозом.....	20
4.2.1 Оперативное лечение больных с врожденным множественным артрогрипозом с деформациями верхних конечностей.....	20
4.2.2 Оперативное лечение больных с врожденным множественным артрогрипозом с деформациями нижних конечностей.....	27
5. Профилактика рецидивов деформаций верхних и нижних конечностей у больных с врожденным множественным артрогрипозом.....	31
6. Эффективность использования КР.....	32
7. Список литературы.....	33

# 1. МЕТОДОЛОГИЯ

## Методы, использованные для сбора доказательств:

поиск в электронных базах данных.

## Описание методов, использованных для сбора доказательств:

Отечественная и иностранная научная литература по указанной нозологической форме глубиной поиска 20 лет, публикации, вошедшие в Кохрайновскую библиотеку, базы данных EMBASE и MEDLINE с глубиной поиска 5 лет.

## Методы, использованные для оценки качества и силы доказательств:

1. Консенсус экспертов;
2. Оценка значимости в соответствии с рейтинговой схемой (схема прилагается).

### Рейтинговая схема для оценки силы рекомендаций (Таблица 1)

Уровни доказательств	
1++	Мета-анализы высокого качества, систематические обзоры рандомизированных контролируемых исследований (РКИ), или РКИ с очень низким риском систематических ошибок
1+	Качественно проведенные мета-анализы, систематические, или РКИ с низким риском систематических ошибок
1-	Мета-анализы, систематические, или РКИ с высоким риском систематических ошибок
2++	Высококачественные систематические обзоры исследований случай-контроль или когортных исследований. Высококачественные обзоры исследований случай-контроль или когортных исследований с очень низким риском эффектов смешивания или систематических ошибок и средней вероятностью причинной
2+	Хорошо проведенные исследования случай-контроль или когортные исследования со средним риском эффектов смешивания или систематических ошибок и средней вероятностью причинной взаимосвязи
2-	исследования случай-контроль или когортные исследования с высоким риском эффектов смешивания или систематических ошибок и средней вероятностью причинной
3	Не аналитические исследования (например: описания случаев, серий случаев)
4	Мнение экспертов

## Методы, использованные для анализа доказательств:

- Обзоры опубликованных мета-анализов;
- Систематические обзоры с таблицами доказательств.

•

### **Описание методов, использованных для анализа доказательств:**

При отборе публикаций, как потенциальных источников доказательств, использованная в каждом исследовании методология изучается для того, чтобы убедиться в ее валидности. Результат изучения влияет на уровень доказательств, присваиваемый публикации, что в свою очередь влияет на силу, вытекающих из нее рекомендаций.

Методологическое изучение базируется на нескольких ключевых вопросах, которые сфокусированы на тех особенностях дизайна исследования, которые оказывают существенное влияние на валидность результатов и выводов. Эти ключевые вопросы могут варьировать в зависимости от типов исследований, и применяемых вопросников, используемых для стандартизации процесса оценки публикаций. Был использован вопросник MERGE, разработанный Департаментом здравоохранения Нового Южного Уэльса. Этот вопросник предназначен для детальной оценки и адаптации в соответствии с требованиями Российского Респираторного Общества (РРО) для соблюдения оптимального баланса между методологической строгостью и возможностью практического применения.

На процессе оценки несомненно может сказываться и субъективный фактор. Для минимизации потенциальных ошибок каждое исследование оценивалось независимо, т.е. по меньшей мере двумя независимыми членами рабочей группы. Какие-либо различия в оценках обсуждались уже всей группой в полном составе. При невозможности достижения консенсуса, привлекался независимый эксперт.

### **Таблицы доказательств:**

таблицы доказательств заполнялись членами рабочей группы.

### **Методы, использованные для формулирования рекомендаций:**

консенсус экспертов.

Уровень доказательств в публикациях влияет на силу рекомендаций в изложенном материале (от А до D) (таблица 2).

## Рейтинговая схема для оценки силы рекомендаций (таблица 2)

Сила	
<b>A</b>	По меньшей мере, один мета-анализ, систематический обзор, или РКИ, оцененные, как 1++, напрямую применимые к целевой популяции и демонстрирующие устойчивость результатов или группа доказательств, включающая результаты исследований, оцененные, как 1+, напрямую применимые к целевой популяции и демонстрирующие общую устойчивость результатов
<b>B</b>	группа доказательств, включающая результаты исследований, оцененные, как 2++, напрямую применимые к целевой популяции и демонстрирующие общую устойчивость результатов или экстраполированные доказательства из исследований, оцененных, как 1++ или 14-
<b>C</b>	группа доказательств, включающая результаты исследований, оцененные, как 2+, напрямую применимые к целевой популяции и демонстрирующие общую устойчивость результатов; или экстраполированные доказательства из исследований, оцененных, как 244
<b>D</b>	Доказательства уровня 3 или 4; или экстраполированные доказательства из исследований, оцененных, как 24

### Индикаторы доброкачественной практики (Good Practice Points - GPPs):

базируется на опыте отделения артрогрипоза Федеральное государственное бюджетное учреждение "Научно-исследовательский детский ортопедический институт им. Г.И. Турнера" Министерства здравоохранения Российской Федерации и на личном клиническом опыте членов рабочей группы по разработке рекомендаций.

Составители: Агранович О.Е., Петрова Е.В.

### Экономический анализ:

Анализ стоимости не проводился и публикации по экономической стоимости лечения не анализировались.

### Метод валидации рекомендаций:

- Внешняя экспертная оценка;
- Внутренняя экспертная оценка.

### Описание метода валидации рекомендаций:

Настоящие рекомендации в предварительной версии были рецензированы независимыми экспертами, которых попросили прокомментировать, прежде всего, то, насколько интерпретация доказательств, лежащих в основе рекомендаций доступна для понимания.

Получены комментарии со стороны врачей первичного звена и ортопедов поликлиники в отношении доходчивости изложения рекомендаций и их оценки важности рекомендаций, как рабочего инструмента повседневной практики.

Предварительная версия была так же направлена рецензенту, не имеющему медицинского образования, для получения комментариев, с точки зрения перспектив пациентов.

Комментарии, полученные от экспертов, тщательно систематизировались и обсуждались председателем и членами рабочей группы. Каждый пункт обсуждался, и вносимые в результате этого изменения в рекомендации регистрировались. Если же изменения не вносились, то регистрировались причины отказа от внесения изменений.

Проект рекомендаций был рецензирован так же независимыми экспертами, которых попросили прокомментировать, прежде всего, доходчивость и точность интерпретации доказательной базы, лежащей в основе рекомендаций.

### **Рабочая группа:**

Для окончательной редакции и контроля качества рекомендации были повторно проанализированы членами рабочей группы, которые пришли к заключению, что все замечания и комментарии экспертов приняты во внимание, риск систематических ошибок при разработке рекомендаций сведен к минимуму.

### **Основные рекомендации:**

Сила рекомендаций (A-D), уровни доказательств (1++, 1+, 1-, 2++, 2+, 2-, 3, 4) и индикаторы доброкачественной практики - good practice points (GPPs) приводятся при изложении текста рекомендаций.

## **2. ОПРЕДЕЛЕНИЕ, АКТУАЛЬНОСТЬ ТЕМЫ ИССЛЕДОВАНИЯ, ПРИНЦИПЫ ДИАГНОСТИКИ АРТРОГРИПОЗА У ДЕТЕЙ, КЛИНИЧЕСКИЕ ВАРИАНТЫ**

### **2.1 Актуальность темы исследования**

Врожденный множественный артрогрипоз является одним из наиболее тяжелых заболеваний опорно-двигательного аппарата. Практически все больные имеют категорию ребенок-инвалид, и только хирургические вмешательства позволяют значительно улучшить качество их жизни, расширить функциональные возможности по самообслуживанию и передвижению.

До настоящего времени в мире остается нерешенным вопрос о сроках начала оперативного лечения деформаций верхних и нижних конечностей. По мнению одних авторов при отсутствии успешных результатов от консервативного лечения оперативное лечение должно применяться у детей старше 3-4 лет (Казанцева Н.Д., 1953; Розовская Л.Е., Тер-Егиазаров Г.М., 1973; Hahn G., 1985; Малахов О.А., Бут-Гусаим И.А., 2005). Другие исследователи считают, что оптимальным для оперативного лечения является возраст ребенка до года (Gibson D.A., 1970; Pous J.G., 1981; U.Mennen, A. Van Heest, M.V. Ezaki et al., 2005).

До настоящего времени отсутствует единый взгляд на тактику лечения больных с данной патологией. Одни исследователи предлагают начинать кор-

рекцию деформаций с дистальных отделов (Мирзоева И.И, Никифорова Т.К., 1971; Казанцева Н.Д., 1973), другие же считают целесообразным в первую очередь устранять деформации в проксимальных отделах и лишь потом в дистальных (Розовская Л.Е., Тер-Егиазаров Г.М., 1973; Джураев А.М., 1987) (3). Традиционные методы оперативного и консервативного лечения у больных с артрогрипозом малоэффективны и приводят к быстрому возникновению рецидивов деформаций (Розовская Л.Е., Тер-Егиазаров Г.М., 1973;

Джураев А.М. 1985; Баталов О.А., 1998; Vamshad M., Van Heest A.E., Pleasure D., 2009) (3). Кроме того, основной проблемой является не только устранение деформации, но и создание адекватного мышечного баланса для удержания конечности в функционально выгодном положении (Казанцева Н.Д., 1953; Розовская Л.Е., Тер-Егиазаров Г.М., 1973; Лапкин Ю.А., Конюхов М.П., 1998, 2002; Бут-Гусаим И.А., 2005; Pous J.G., 1981) (3).

Результаты лечения деформаций верхних и нижних конечностей у детей с артрогрипозом в ряде случаев не приносят желаемого результата. В наиболее тяжелых случаях целью лечения является минимальное восстановление самообслуживания и независимости больного в быту, а также возможность передвижения (Fassier A., Wicart P., Dubouset J., Seringe R., 2009; Obeidat M.M., Audat Z., Khriesat W., 2012) (3).

## **2.2. Определение понятия “артрогрипоз”**

Артогрипоз - заболевание, характеризующееся врожденными контрактурами двух и более суставов несмежных областей в сочетании с мышечной гипоплазией или атрофией, поражением мотонейронов спинного мозга, при исключении остальных известных системных заболеваний.

## **2.3 Диагностика (D)**

Целевая группа: дети с врожденным множественным артрогрипозом

Диагноз врожденного множественного артрогрипоза ставится на основании клинической картины заболевания (врожденные множественные контрактуры суставов), данных электрофизиологических исследований (электромиография –ЭМГ, электронейрография - ЭНМГ), заключения невролога, генетика и исключения других системных заболеваний.

Различают следующие типы артрогрипоза: генерализованный, с поражением нижних конечностей, с поражением верхних конечностей и дистальный.

При генерализованном типе артрогрипоза в тяжелых случаях отмечается поражение плечевых, локтевых, лучезапястных, тазобедренных, коленных суставов, деформации кистей и стоп, лицевого скелета. Возможны деформации позвоночника. Характерна мышечная гипотония или атония. В подавляющем большинстве случаев деформации сегментов конечностей симметричные и не прогрессируют в процессе жизни ребенка.

Поражение внутренних органов, как правило, не наблюдается. Интеллект больных в большинстве случаев сохранен.

При дистальном типе артрогрипоза наблюдаются преимущественно деформации кистей и стоп, которые в некоторых случаях сочетаются с патологией крупных суставов конечностей, а также с аномалиями лица и черепа.

### **Факторы, предрасполагающие развитие артрогрипоза у плода:**

1. вирусные и бактериальные инфекции,
2. физические факторы,
3. химические вещества,
4. лекарственные препараты,
5. аномалии формы матки, ведущие к ограничению внутриматочного пространства, многоплодная беременность,
6. патология беременности (плацентарная недостаточность, многоводие, токсикоз беременности и т.д.)
7. хронические заболевания матери.

### **Пренатальная диагностика**

Пренатальная диагностика включает в себя УЗИ с применением режима объемной реконструкции.

- Неспецифическим маркером в первом триместре беременности служит выявление утолщения воротникового пространства.
- Выявление контрактур суставов конечностей после 16 недели беременности.

### **Постановка диагноза артрогрипоз у ребенка (D)**

- Анамнез и осмотр
- ЭМГ, ЭНМГ верхних, нижних конечностей (ответ на противоастматическую терапию)
- Рентгенография пораженных сегментов конечностей
- Неврологический осмотр
- Консультация генетика
- Дифференциальная диагностика

Критерии для стационарного обследования больного:

- выявление сопутствующих заболеваний
- дифференциальная диагностика

## Анамнез

- Наличие наследственной отягощенности по наличию врожденных контрактур (у больных с дистальными формами артрогрипоза), многоплодная беременность, беременность в результате ЭКО.
- Наличие двух и более врожденных контрактур суставов конечностей несмежных областей.
- Высокая частота рецидивов деформаций после проведенного лечения.
- Отсутствие выраженного прогрессирования деформаций с возрастом и ухудшения функциональных возможностей ребенка с течением времени при отсутствии лечения.

## КЛИНИЧЕСКАЯ ХАРАКТЕРИСТИКА БОЛЬНЫХ С ВРОЖДЕННЫМ МНОЖЕСТВЕННЫМ АРТРОГРИПОЗОМ (D)

Верхние конечности больных с врожденным множественным артрогрипозом при рождении имеют характерный вид: отмечается приведение и внутренняя ротация в плечевых суставах, разгибательные контрактуры (реже сгибательные) в локтевых суставах, сгибательные контрактуры и ульнарная девиация в лучезапястных суставах, сгибательно-разгибательные контрактуры трехфаланговых пальцев кистей, сгибательно-приводящие контрактуры первых пальцев кистей, выраженная гипоплазия мышц плечевого пояса и всей конечности, ограничение пассивных и активных движений в суставах. Со стороны нижних конечностей клинические проявления более разнообразны: сгибательно-отводящие или сгибательно-приводящие контрактуры в тазобедренных суставах, вывихи бедер, сгибательные, разгибательные контрактуры в коленных суставах, тяжелая эквино-кава-варусная или эквинусная деформация стоп. В ряде случаев имеется врожденный сколиоз (преимущественно у детей с дистальными формами). Характерна мышечная гипотрофия или атрофия (рис.1).

Физическое развитие больных, как правило, происходит с отставанием от сверстников. Умственное развитие, в большинстве случаев, соответствует норме.

Для пациентов с дистальными формами артрогрипоза характерно наличие сопутствующей патологии со стороны челюстно-лицевой области, органов зрения, слуха и т.п.

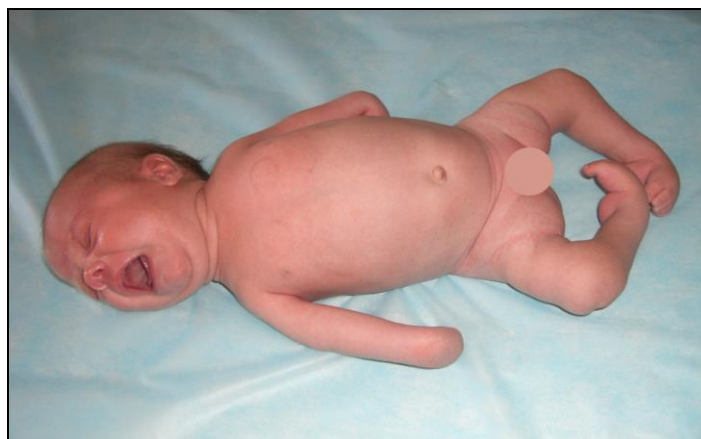

Рис. 1. Внешний вид больного с врожденным множественным артрогрипозом.

### МЕТОДЫ ДИАГНОСТИКИ (D)

- **Неврологический осмотр** (определение силы мышц, рефлексов, выявление признаков поражения головного и спинного мозга). Для больных с врожденным множественным артрогрипозом характерно резкое снижение силы мышц, рефлексов (в ряде случаев их отсутствие). При этом клиническая картина определяется сегментарным уровнем поражения спинного мозга. При дистальных формах грубой неврологической симптоматики не наблюдается, сила мышц снижена в значительно меньшей степени, рефлексы, как правило, сохранены.
- **Электрофизиологическое исследование (ЭМГ и ЭНМГ)**. Данное исследование позволяет провести дифференциальный диагноз между дистальными формами и врожденным множественным артрогрипозом. При врожденном множественном артрогрипозе отмечается поражение мотонейронов спинного мозга шейного и (или) поясничного утолщение, что не характерно для дистальных форм. Со стороны периферических нервов при артрогрипозе изменения различны: от снижения скорости проведения импульсов по нервам до аксонопатий.
- **Клинико-генетическое исследование.**

В подавляющем большинстве случаев дистальные формы артрогрипоза носят аутосомно-доминантный тип наследования, в то время, как случаи врожденного множественного артрогрипоза являются спорадическими.

### АЛГОРИТМ ПОСТАНОВКИ ДИАГНОЗА ВРОЖДЕННЫМ МНОЖЕСТВЕННЫМ АРТРОГРИПОЗОМ У ДЕТЕЙ (D)

При подозрении на врожденный множественный артрогрипоз у детей акцент делается на наличие ключевых сведений в анамнезе и симптомов при осмотре, с тщательным рассмотрением альтернативных диагнозов.

### *Высокая вероятность артрогрипоза*

У детей с высокой вероятностью артрогрипоза:

“консультация специалиста” (ортопеда, невролога, генетика, челюстно-лицевого хирурга).

Электрофизиологическое исследование (поверхностная ЭМГ, ЭНМГ).

Рентгенографическое исследование (рентгенограммы пораженных сегментов конечностей).

### *Низкая вероятность артрогрипоза*

более детальное обследование “консультация специалиста” (ортопеда, невролога, нейрохирурга, генетика).

Электрофизиологическое исследование (игольчатая ЭМГ).

МРТ головного и спинного мозга.

КТ позвоночника

Определение креатинфосфокиназы (КФК) в сыворотке крови.

## **2.4 Дифференциальный диагноз врожденного множественного артрогрипоза (D)**

Проводят со следующими заболеваниями, проявляющимися множественными контрактурами:

- Диастрофическая дисплазия (множественные контрактуры крупных и мелких суставов конечностей, прогрессирующие с возрастом, кифосколиоз, деформация ушной раковины)
- Синдром Ларсена (множественные вывихи в крупных суставах конечностей в сочетании с врожденными контрактурами)
- Хромосомные аномалии (диагностика по данным генетического исследования)
- Пороки развития головного и спинного мозга (неврологическое обследование, МРТ головного и спинного мозга)
- Миопатии (неврологическое обследование, игольчатая ЭМГ, КФК сыворотки крови, прогрессирование контрактур с возрастом, ухудшение двигательной активности больного в течение жизни).
- Дистальные формы артрогрипоза (преимущественно поражение дистальных сегментов конечностей- кистей и стоп, часто имеются челюстно-лицевые аномалии, отсутствие признаков поражения мотонейронов спинного мозга, сохранность функции мышц конечностей, наследственный характер патологии).

### **3. ПОКАЗАНИЯ И ПРОТИВОПОКАЗАНИЯ К ПРИМЕНЕНИЮ КЛИНИЧЕСКИХ РЕКОМЕНДАЦИЙ**

*Показания к применению клинических рекомендаций:*

Больные с врожденным множественным артрогрипозом

*Противопоказания к применению клинических рекомендаций:*

Тяжелая соматическая патология, наличие острой или хронической инфекции в стадии обострения.

### **4. ЛЕЧЕНИЕ БОЛЬНЫХ С ВРОЖДЕННЫМ МНОЖЕСТВЕННЫМ АРТРОГРИПОЗОМ (D)**

#### **4.1. Консервативное лечение детей с врожденным множественным артрогрипозом**

##### **4.1.1 Консервативное лечение детей с врожденным множественным артрогрипозом с деформациями верхних конечностей**

Лечение пациентов с врожденным множественным артрогрипозом представляет значительные трудности.

Перед его началом необходимо обсудить с родителями пациента прогнозы дальнейшего роста и развития ребенка, акцентировать внимание на длительности лечения, необходимости активного участия родителей, а также определить цели консервативного и последующего оперативного лечения. В тяжелых случаях программой максимум является достижение возможности самообслуживания ребенка, а также самостоятельной ходьбы.

Залогом успеха в лечении больных артрогрипозом является раннее начало, а также активная помощь родителей, их терпение и желание добиться результата, несмотря на тяжесть деформаций, полное взаимопонимание с врачом.

Консервативная терапия (в виде этапных коррекций деформаций с наложением гипсовых повязок, массажа, лечебной физкультуры, физиопроцедур) должна быть начата очень рано, так как периартикулярные ткани у маленьких детей более податливы и эластичны, чем у пациентов старшего возраста. В связи с этим с 4-5 дневного возраста ребенку показано этапные гипсовые коррекции. ЛФК, массаж сочетаются с физиотерапевтическим лечением, которое начинают с 4-6 недель жизни (тепловые процедуры: солевые грелки, парафиновые или озокеритовые аппликации), электрофорез с сосудистыми препаратами, средствами, улучшающими проведение нервных импульсов, нейростимуляция, электрофорез с лидазой и т.д.), а также неврологическим (средства улучшающие проводимость, кровообращение и трофику тканей) 3-4 курса в год. Начиная с 2-3 недельного возраста целесообразно проводить Войта-терапию. Нейростимуляция по периферическому типу у детей с артрогрипозом показана с первых дней жизни, что предупреждает вторичную дегенерацию нервной и

мышечной ткани. Общий массаж с элементами точечного должен проводиться детям, начиная с 2-3 недельного возраста, как только кожный покров ребенка будет адаптирован к механической нагрузке (курс 15-20 сеансов, 5-6 курсов за год).

С первых дней жизни ребенка с врожденным множественным артрогрипозом показаны укладки с использованием ватно-марлевой клиновидной шины, направленные на отведение плеча, ротацию наружу, выведение предплечья в положение супинации. Выполняются упражнения, направленные на восстановление пассивных движений в суставах верхней конечности (отведение и наружная ротация плеча, сгибание и разгибание локтевого, лучезапястного суставов, пальцев кисти, супинация предплечья). При тяжелых разгибательных контрактурах в локтевых суставах, когда часто имеются лишь качательные движения в суставе, а иногда и переразгибание, разработку пассивного сгибания в локтевом суставе необходимо выполнять, ориентируясь на расположение локтевого отростка, а также надмыщелков плечевой кости, т.к. при не соблюдении указанных правил формируется боковая нестабильность в суставе. С целью устранения сгибательно-приводящей контрактуры первого пальца при изготовлении шины необходимо стремиться к максимальному его отведению и разгибанию. В связи с тем, что при артрогрипозе часто наблюдается недоразвитие межфаланговых суставов пальцев, характеризующееся ограничением сгибания (симфалангизм), показаны укладки на сгибание пальцев, а при наличии сгибательных контрактур пальцев и на разгибание.

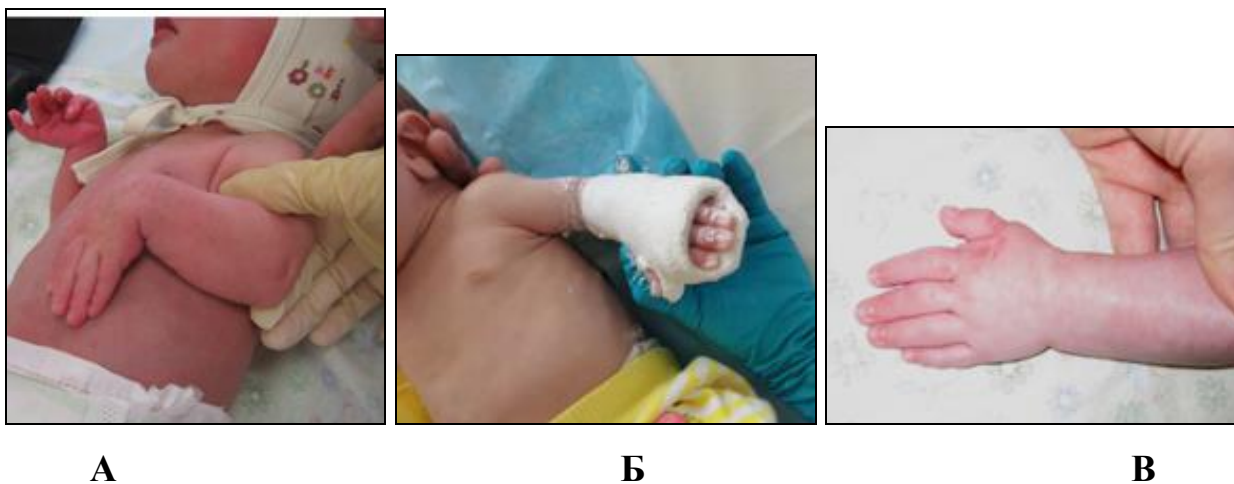


Рис. 2. Результат этапной гипсовой коррекции контрактуры левого лучезапястного сустава у больного с артрогрипозом: А- вид конечности до лечения, Б – вид конечности на этапе коррекции циркулярной гипсовой повязкой, В – вид кисти после окончания гипсовой коррекции.

Для коррекции контрактур лучезапястных суставов, пальцев кисти в зависимости от степени тяжести показаны этапные гипсовые коррекции (при тяжелых контрактурах). Циркулярные гипсовые повязки меняются 1 раз в неделю. После выведения кисти в положение, близкое к среднему, циркулярная гипсо-

вая повязка меняется на съемную шину и больному назначается ФТЛ, массаж и ЛФК, направленные на улучшение пассивных и активных движений в суставах кисти и улучшение функции схвата кисти (рис. 2).

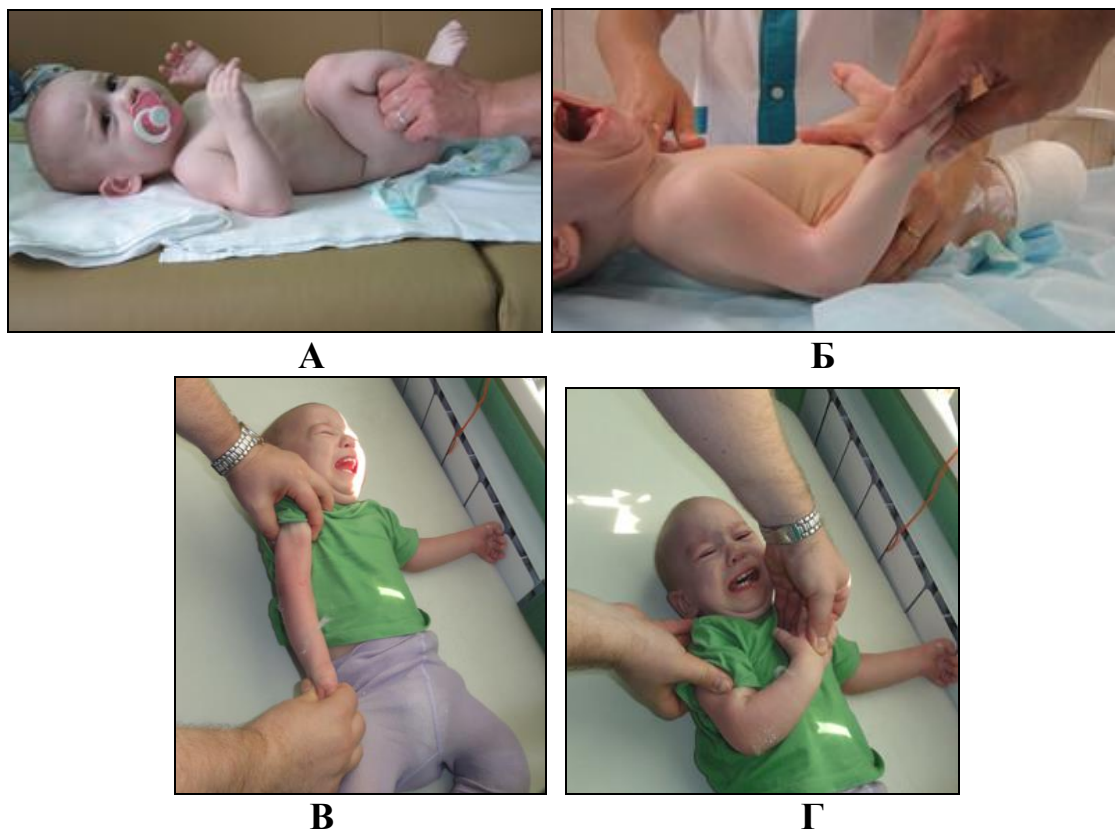


Рис. 3. Результат консервативного лечения сгибательной контрактуры правого локтевого сустава больного с врожденным множественным артрогрипозом: А- вид конечности до лечения, Б – возможность пассивной коррекции контрактуры до лечения, В, Г – максимальное пассивное сгибание и разгибание в локтевом суставе после окончания гипсовой коррекции.

При наличии сгибательных контрактур в локтевых суставах до 3 месяцев производится фиксация конечности лонгетами на время сна, в период бодрствования проводится разработка движений в суставе. Далее при сохраняющихся контрактурах накладывается циркулярная гипсовая повязка до верхней трети плеча с захватом локтевого, лучезапястного и пястно-фаланговых суставов пальцев с последующей этапной коррекцией. После застывания гипса выполняется распил гипсовой повязки по передней поверхности в проекции щели локтевого сустава. В гипс монтируются заранее собранные конструкции из деталей набора аппарата Илизарова. В дальнейшем производится коррекция сгибательной контрактуры локтевого сустава путём постепенной дистракции в аппарате. Темпы дистракции определяются индивидуально (в среднем по 2-4 мм/сутки). Рентгенологический контроль осуществляется 1 раз в 7-14 дней (выполняются боковые рентгенограммы локтевых суставов в гипсовой повязке с максимальным захватом плеча и предплечья). В случае появления беспокойства ребенка так же рекомендуется проведение рентгенографии. По достижении

коррекции изготавливаются тьютора на верхние конечности, начинается разработка движений в суставах верхних конечностей, назначается ФТЛ (рис. 3).

При высоких темпах дистракции возможно возникновение эпифизеолизом и остеоэпифизеолизом. При наличии указанных осложнений дистракция прекращается. Кроме того, возможно возникновение трофических нарушений на коже конечности. В этом случае производится замена гипсовой повязки лонгетой, лечение указанных осложнений до полной эпителизации ран и далее продолжение этапной дистракции в гипсовой повязке. При неполной коррекции сгибательной контрактуры, препятствующей самообслуживанию ребенка, в возрасте 2-3 лет показано выполнение разгибательной остеотомии плеча.

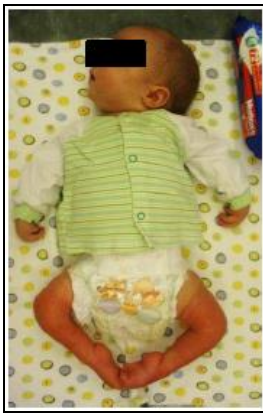Родители пациента обучаются корригирующим упражнениям и укладкам на устранение контрактур и деформаций в суставах верхних и нижних конечностей, которые выполняют не менее 4 раз в день по 30 минут. После занятий ЛФК больным одеваются тьютора, изготовленные в положении коррекции, что препятствует рецидиву деформации. При достижении большего угла коррекции изготавливаются новые лонгеты. В течение первых трех месяцев жизни фиксация верхних конечностей в ортезах должна составлять до 20 часов в сутки, в последующие месяцы только на время сна (дневного и ночного).

Быстрое улучшение амплитуды движений в пораженных суставах является хорошим прогностическим фактором. Консервативное лечение наиболее эффективно в первые 3-6 месяцев жизни ребенка, при отсутствии значимого результата показаны хирургические вмешательства.

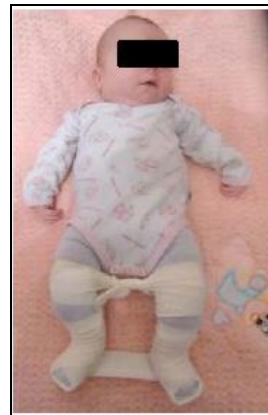#### **4.1.2 Консервативное лечение детей с врожденным множественным артрогрипозом с деформациями нижних конечностей**

При наличии вывихов в тазобедренных суставах попытки закрытого вправления у больных с артрогрипозом противопоказаны в связи с высоким риском развития асептических некрозов головки бедра. Целью консервативного лечения является лишь устранение порочного положения конечности.

Для устранения сгибательно-приводящих контрактур в тазобедренных суставах показаны укладки на животе (для устранения сгибательного компонента) и в положении отведения нижних конечностей, лежа на спине (для устранения приводящего компонента). При наружно-ротационных отводящих контрактурах в тазобедренных суставах нижние конечности ротируют внутрь, приводят до среднего положения и в таком положении фиксируют, используя для этой цели эластичные бинты (рис. 4).



А



Б

Рис. 4. Фото больного с генерализованной формой артрогрипоза:

А - наружно-ротационно-отводящие контрактуры в тазобедренных суставах;  
Б - укладка на коррекцию контрактур в тазобедренных суставах (стопы фиксированы тьюторами с планкой, т.к. ранее проводилось лечение косолапости).

Наиболее часто у детей с артрогрипозом встречаются сгибательные контрактуры в коленных суставах, несколько реже – разгибательные. Наличие разгибательных контрактур в коленных суставах прогностически более благоприятно для ребенка, нежели сгибательных, при которых ходьба ребенка крайне затруднена, а часто невозможна и вовсе. Тактика лечения зависит от степени тяжести, ригидности контрактуры, наличия или отсутствия деформаций стоп. При наличии деформаций стоп лечение целесообразно начинать с дистальных отделов конечности, поскольку для гипсования стоп более рационально использовать высокие гипсовые повязки при сгибании коленного сустава под углом  $90^\circ$  для исключения ротационных движений в коленном суставе, а также для профилактики «сползания» гипсовой повязки. После коррекции деформаций стоп вторым этапом устраняют сгибательные контрактуры коленных суставов.

При сгибательных контрактурах коленных суставов показано проведение этапной гипсовой коррекции.

Производится иммобилизация высокой гипсовой повязкой от кончиков пальцев до верхней трети бедра. После застывания гипса выполняется распил гипсовой повязки по задней поверхности в проекции щели коленного сустава. В гипс монтируются заранее собранные конструкции из деталей набора аппарата Илизарова. В дальнейшем производится постепенная коррекция сгибательной контрактуры коленного сустава путём distraction. Темпы distraction определяются индивидуально. Рентгенологический контроль осуществляется 1 раз в 7-10 дней (выполняются боковые рентгенограммы коленных суставов в гипсовой повязке с максимальным захватом бедра и голени). В случае появления беспокойства ребенка так же рекомендуется проведение рентгенографии. По достижении коррекции изготавливаются тьютора на нижние конечности, начинается разработка движений в суставах нижних конечностей, назначается физиотерапевтическое лечение (тепловые процедуры на коленные суставы, электростимуляция четырехглавой мышцы бедра) (рис. 5).

При высоких темпах дистракции возможно возникновение эпифизолизом и остеоэпифизолизом. При тяжелых сгибательных контрактурах при проведении дистракции иногда формируются задние подвывихи в коленном суставе. При наличии указанных осложнений дистракция прекращается. При неполной коррекции сгибательной контрактуры, препятствующей в дальнейшем ходьбе ребенка, показано оперативное лечение.

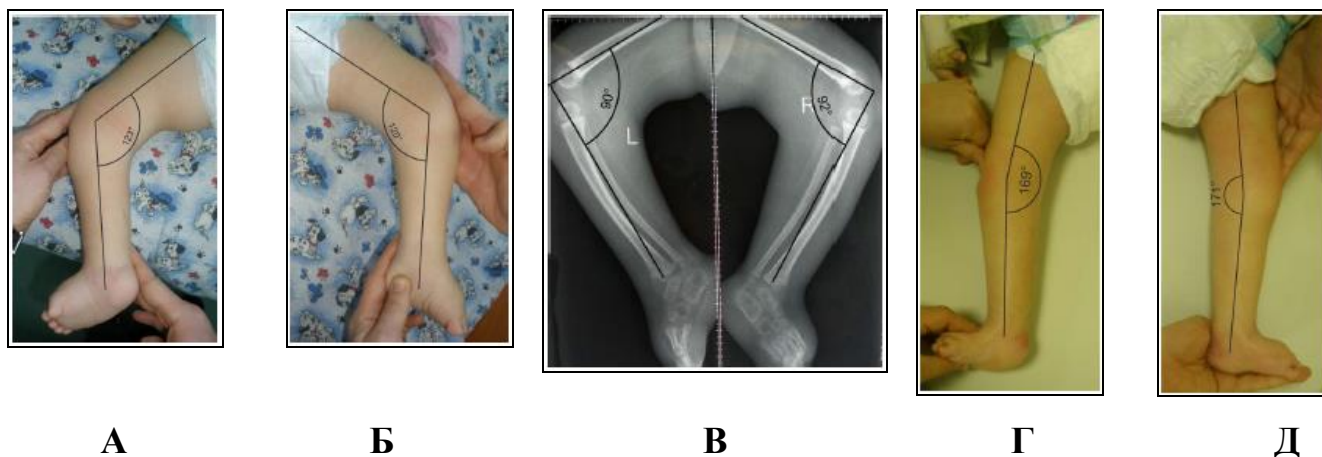


Рис. 5. Консервативное лечение сгибательных контрактур коленных суставов у больного с врожденным множественным артрогрипозом: А,Б – сгибательные контрактуры в коленных суставах до лечения; В- рентгенограммы коленных суставов до лечения; Г, Д – вид конечностей после лечения.

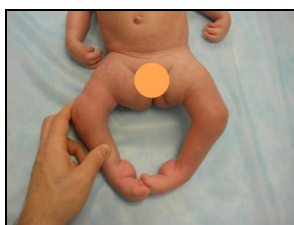
Кроме того, необходимо помнить, при использовании данной методике возможны трофические нарушения в пяточной области, вызванные постепенным изменением положения коленного сустава и, как следствие, некоторого изменения положения стопы, в связи с чем, при появлении жалоб необходима смена гипсовой повязки.

При наличии разгибательных контрактур коленных суставов выполняются этапные коррекции деформаций стоп с постепенным увеличением угла сгибания в коленном суставе. Необходимо контролировать плоскость, в которой производится сгибание в коленном суставе. Смена гипса производится раз в 5–7 дней. Разгибательные контрактуры в коленных суставах лучше поддаются коррекции при занятиях и укладках на сгибание в положении “на животе”. Чтобы сохранить достигнутый результат, больной должен быть снабжен тугором на время сна при максимальном сгибании в коленном суставе и постоянно получать укладки и разработку движений на сгибание в коленных суставах. У детей с тяжелой степенью разгибательных контрактур (сгибание в коленных суставах меньше 20 °) даже в возрасте до 1 года в связи с высоким процентом развития осложнений (усугубляется боковая нестабильность, могут повреждаться ростковые зоны с их последующим асимметричным закрытием, формированием вторичных деформаций эпифизов) гипсовые коррекции не показаны. При достижении возраста 5-6 мес показано оперативное лечение.

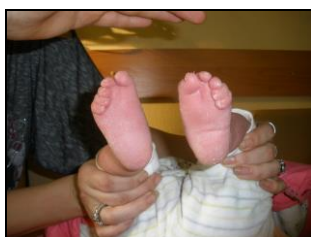Косолапость – наиболее часто встречающийся вариант деформации стоп у больных с артрогрипозом. При наличии данного вида патологии показано гипсование стоп по методике Ponseti с возраста 2 недель. Целью лечения является создание опорной стопы.

Поскольку кавус при косолапости обусловлен в большей степени опущением первого луча, нежели опущением всего переднего отдела, первые гипсовые повязки накладываются при поднятии первого луча, т.е. в положении супинации переднего отдела.

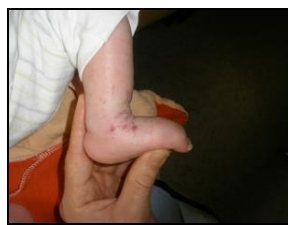После коррекции кавуса выполняется постепенное отведение стопы путём давления на головку таранной кости и головку первой плюсневой кости, таким образом, все кости стопы разворачиваются вокруг таранной кости, это и есть манёвр или принцип Ponseti. При выраженном эквинусе движения в подтаранном суставе ограничены или невозможны, вследствие чего манёвр Ponseti невозможен. С целью разблокирования подтаранного сустава, у детей с артрогрипозом производится ранняя ахиллотомия, которая выполняется после 1-3 смен гипсовой повязки, когда кавусный компонент деформации устранён. Ахиллотомия выполняется под местной анестезией. Осуществляется прокол остроконечным скальпелем с внутренней части ахиллова сухожилия, на 1,5 – 2 см выше пяточного бугра. Движение скальпелем производится изнутри – кнаружи при коррекции эквинуса для натяжения ахиллова сухожилия. Таким образом, выполняется полное пересечение ахиллова сухожилия, которое ощущается во время манипуляции в виде «щелчка». Важно отметить, что гипсование в дальнейшем осуществляется при эквинусном положении стопы, поскольку ахиллотомия преследовала цель разблокировать подтаранный сустав, а не корригировать эквинус. Следующим этапом выполняются этапные гипсовые коррекции, направленные на отведение стопы путём давления на головку таранной кости. При артрогрипозе не требуется отведение стопы  $70^\circ$ , как при врождённой косолапости, достаточно отведения  $50-60^\circ$ . Необходимо ориентироваться на мануальные ощущения, если мануально определяется устранение подвывиха в таранно-ладьевидном суставе (головка таранной кости перестаёт пальпироваться), пяточная кость находится на вальгусном положении, можно прекратить отведение стопы и начинать корригировать эквинус (рис. 6).



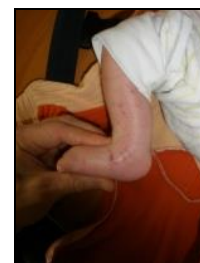**А**



**Б**



**В**



**Г**

Рис. 6. Результат лечения косолапости по методике Ponseti у ребенка с генерализованной формой артрогрипоза: А- эквино-кава-варусная деформация стоп до лечения; Б,В,Г- вид стоп после гипсования.

В некоторых случаях при коррекции эквинуса в положении отведения при отчётливом натяжении ахиллова сухожилия требуется выполнение повторной ахиллотомии. Достаточно часто повторная ахиллотомия не даёт возможность достигнуть необходимой тыльной флексии, поскольку эквинус зачастую вызван не только укорочением ахиллова сухожилия, но и ретракцией капсульно-связочных структур по задней поверхности голеностопного сустава, что требует оперативного лечения. С целью сохранения результата после достижения коррекции требуется использование брейсов. Режим ношения брейсов следует подбирать индивидуально, в зависимости от тяжести деформации, возраста пациента. Как правило, первые 3 месяца брейсы одеваются на 23 часа в сутки, в дальнейшем срок пребывания в брейсах можно постепенно уменьшать до 10-12 часов (на время ночного и дневного сна) (рис. 7).

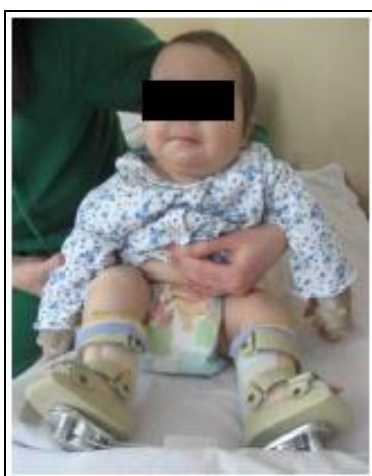

Рис. 7. Фиксация стоп в брейсах после гипсования стоп по методике Ponseti.

Все дети с артрогрипозом должны до окончания роста снабжаться ортезными изделиями: ортопедической обувью, брейсами, тьюторами, аппаратами. Вид ортезного изделия зависит от тяжести и характера контрактур, а также степени сохранности мышц. При сочетании сгибательных контрактур в коленных суставах с эквино-варусной или плоско-вальгусной деформацией стоп для ходьбы ребенок снабжается замковыми шинно-кожаными или шинно-пластиковыми аппаратами, а на время сна тьюторами до верхней трети бедра. При изолированных деформациях стоп изготавливается индивидуальная ортопедическая обувь или брейсы (при коррекции эквино-варусной деформации), тьютора на время сна до верхней трети голени, стопа выводится в положении гиперкоррекции. При наличии вывихов в тазобедренных суставах и устранении контрактур и деформаций в смежных суставах делаются аппараты с посадкой на седалищный бугор. Как правило, разгибательные контрактуры в коленных суставах требуют ортезного снабжения при ходьбе только при наличии боковой нестабильности и тенденции к формированию вальгусных деформаций на уровне коленного сустава.

При эквинусной деформации стоп детям перед первой гипсовой коррекцией производится закрытая ахиллотомия. После выведения стопы в положение

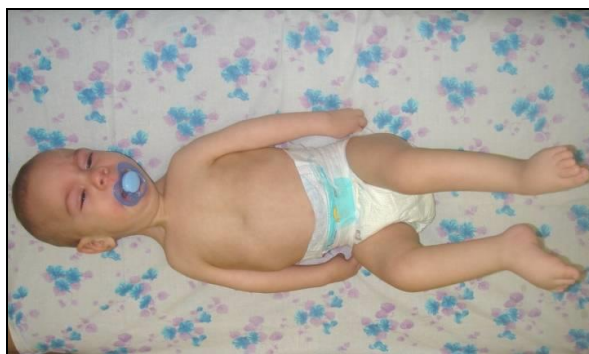тыльной экстензии, фиксация в гипсовой повязке продолжается еще 1,5 месяца, затем дети снабжаются тьюрами в положении гиперкоррекции и ортопедической обувью.

## **4.2 Оперативное лечение больных с врожденным множественным артрогрипозом (D)**

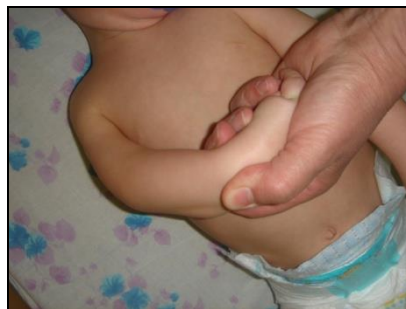### **4.2.1 Оперативное лечение больных с врожденным множественным артрогрипозом с деформациями верхних конечностей**

#### **Оперативное лечение контрактур локтевого сустава**

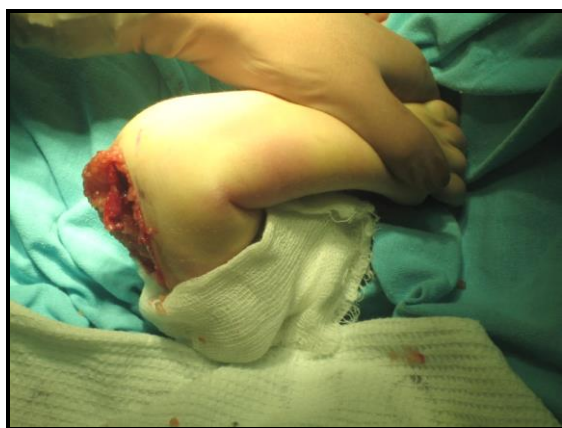При отсутствии пассивного сгибания в локтевом суставе менее 100 градусов с 6 месяцев показано выполнение задней артротомии локтевого сустава с V-Y пластикой сухожилия трехглавой мышцы плеча. После операции фиксация конечности осуществляется задней гипсовой шиной. С 3-4 дня после операции начинается разработка пассивных движений в локтевом суставе, а после 3 недель и активных движений в сочетании с массажем, электростимуляцией трехглавой мышцы плеча и противорубцовой терапией (электрофорез с лидазой, КJ). При этом конечность фиксируется шинами, изготовленными в положении крайнего сгибания и разгибания в локтевом суставе, которые меняются несколько раз в течение суток (рис. 8).



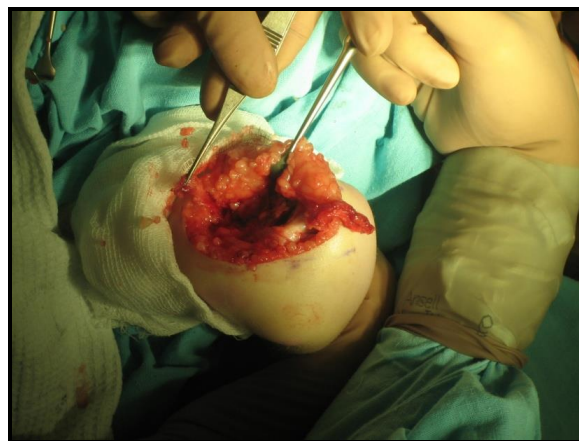**А**



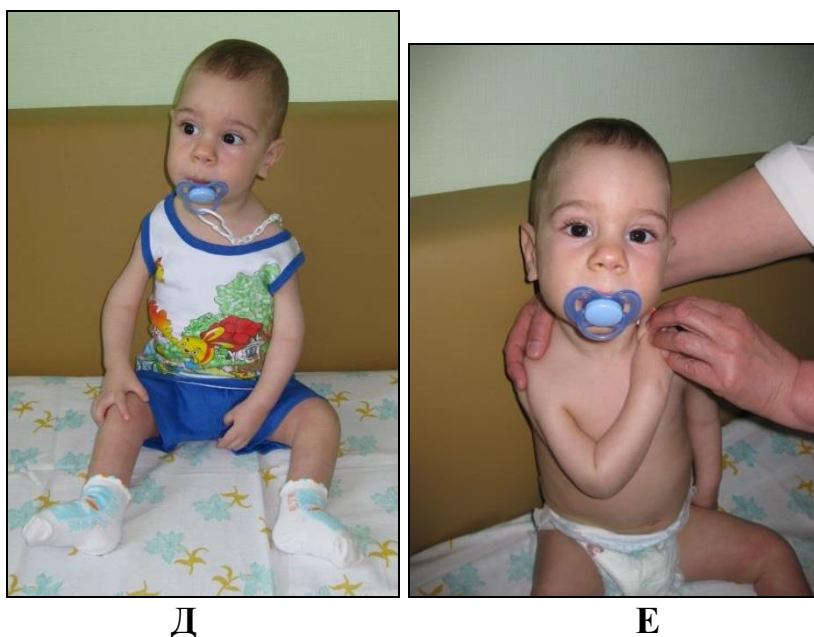
**Б**



**В**



**Г**



Д

Е

Рис. 8 Результат лечения разгибательной контрактуры правого локтевого сустава у больного с врожденным множественным артрогрипозом через 6 месяцев после операции: А – общий вид ребенка до операции, Б – возможность пассивного сгибания в локтевом суставе до операции; В, Г – этапы операции (выполнены артротомия локтевого сустава и удлинение сухожилия трехглавой мышцы плеча), Д - активное разгибание в правом локтевом суставе, Е – пассивное сгибание в правом локтевом суставе.

При отсутствии активного сгибания в локтевом суставе и ограничении пассивного сгибания до 90- 100 градусов с 10-12 месяцев показано восстановление активных и пассивных движений в локтевом суставе. Производится задняя артротомия локтевого сустава с V-У пластикой сухожилия трехглавой мышцы плеча с одновременной транспозицией одной из групп мышц, окружающих плечевой сустав (большой грудной, большой и малой грудной, широчайшей или длинной головки трехглавой мышцы плеча) (патент № 2434596, выдан 27.11.2011).

Выбор донорской области определяется на основании клинического осмотра (определении силы мышц), а также данных ЭМГ. После операции фиксация конечности осуществляется задней гипсовой шиной в положении сгибания в локтевом суставе под углом 90 градусов на срок 4 недели. Через 1 неделю после операции начинается щадящая разработка пассивных, а после 4 недель и активных движений в локтевом суставе в сочетании с массажем, электростимуляцией трехглавой и двуглавой мышц плеча и противорубцовой терапией (электрофорез с лидазой, КJ). При этом конечность фиксируется шинами, изготовленными в положении крайнего сгибания и разгибания в локтевом суставе, которые меняются несколько раз в течении суток (рис. 9).

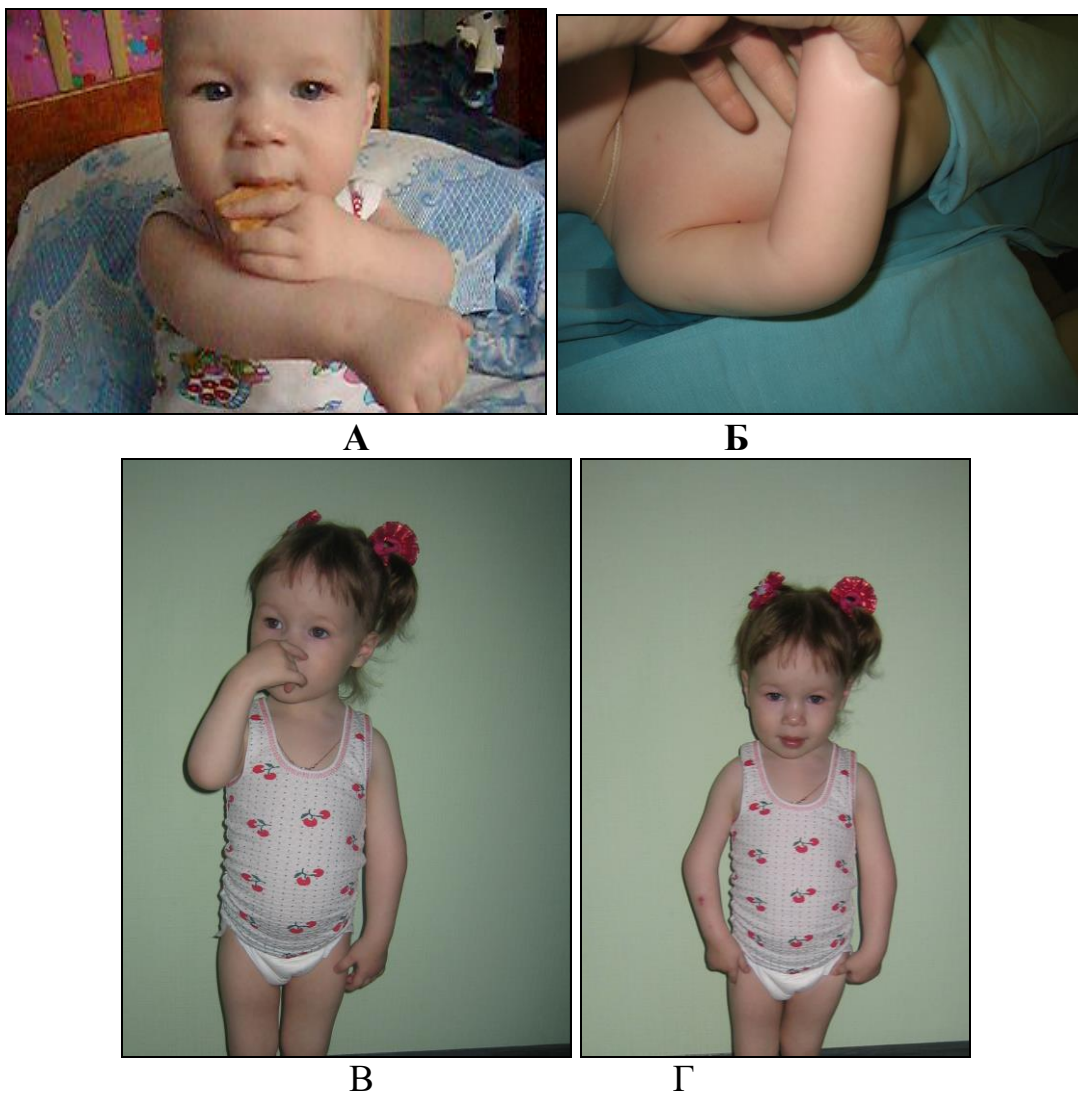


Рис. 9. Результат восстановления пассивного и активного сгибания в правом локтевом суставе у больного с врожденным множественным артрогрипозом через 2 года после транспозиции длинной головки трехглавой мышцы плеча с одновременной мобилизацией локтевого сустава: А – отсутствие активного сгибания в правом локтевом суставе до операции, Б – возможность пассивного сгибания в правом локтевом суставе до операции; В, Г – результат лечения.

При отсутствии активного сгибания в локтевом суставе и пассивном сгибании более 80 градусов с 10-12 месяцев показано восстановление активных движений в локтевом суставе путем транспозицией одной из групп мышц, окружающих плечевой сустав (большой грудной, большой и малой грудной, широчайшей или длинной головки трехглавой мышцы плеча) (заявка на изобретение № 2012142924 от 08.10.2012, решение о выдаче патента от 17.07.2013; заявка на изобретение № 2012111361 от 23.03.2012, решение о выдаче патента от 27.03.2013; заявка на изобретение №2012111830 от 27.03.2012, решение о выдаче патента от 15.07.2013). После операции фиксация конечности осуществляется задней гипсовой лонгетой в положении сгибания в локтевом суставе под углом 90 градусов на срок 4 недели (рис. 10). После окончания иммобилизации назначается восстановительное лечение, включающее ЛФК, массаж,

электростимуляцию двуглавой мышцы плеча и противорубцовую терапию (электрофорез с лидазой, КЖ и т.д.).

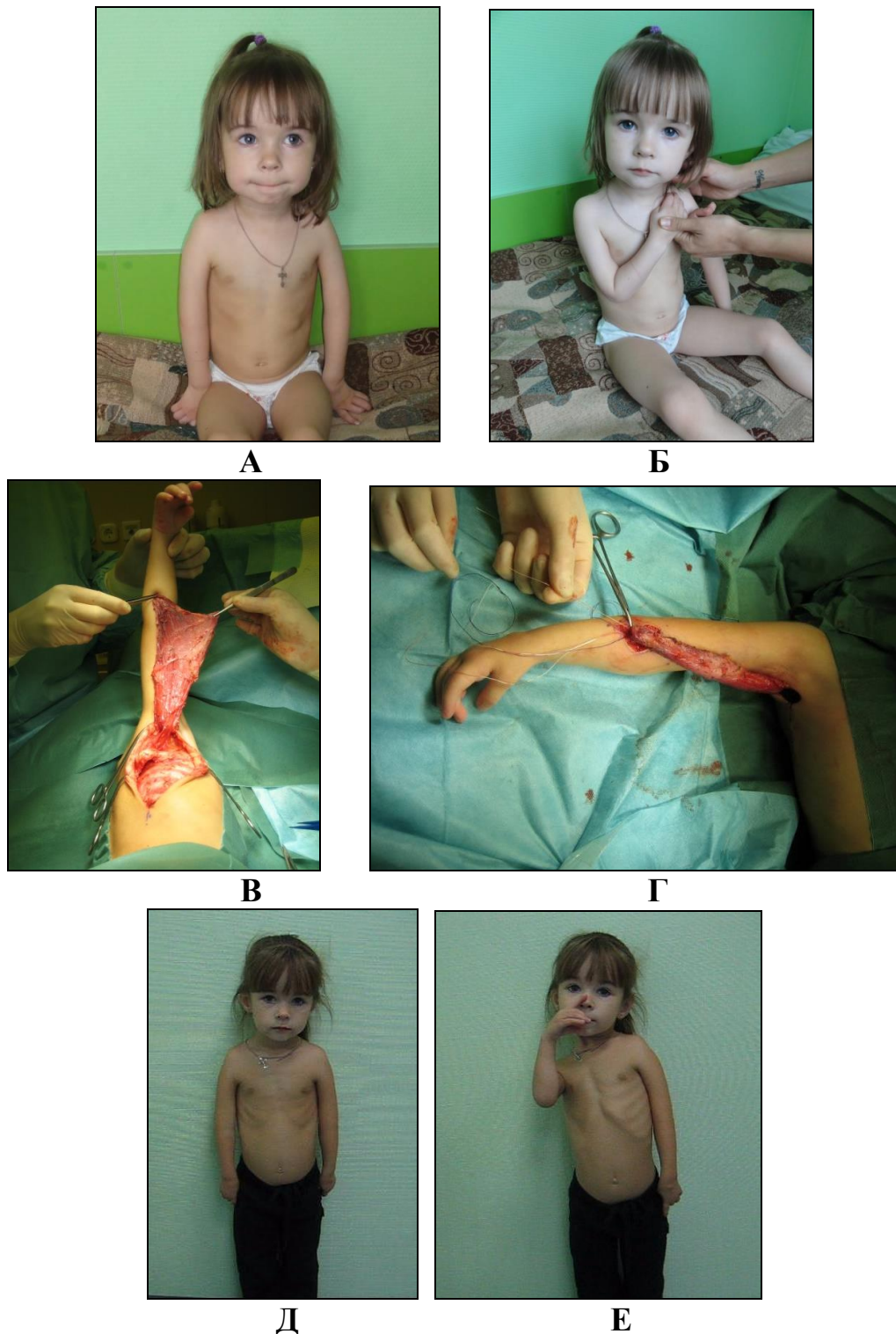


Рис. 10. Результат транспозиции широчайшей мышцы спины в позицию бицепса справа больного с врожденным множественным артрогрипозом через 1 год после операции: А – вид ребенка до операции, Б – пассивное сгибание в правом локтевом суставе до операции, В, Г этапы операции, Д, Е – результат лечения.

В случае сгибательной контрактуры в локтевом суставе, отсутствии эффекта от консервативного лечения, наличии полного или избыточного сгиба-

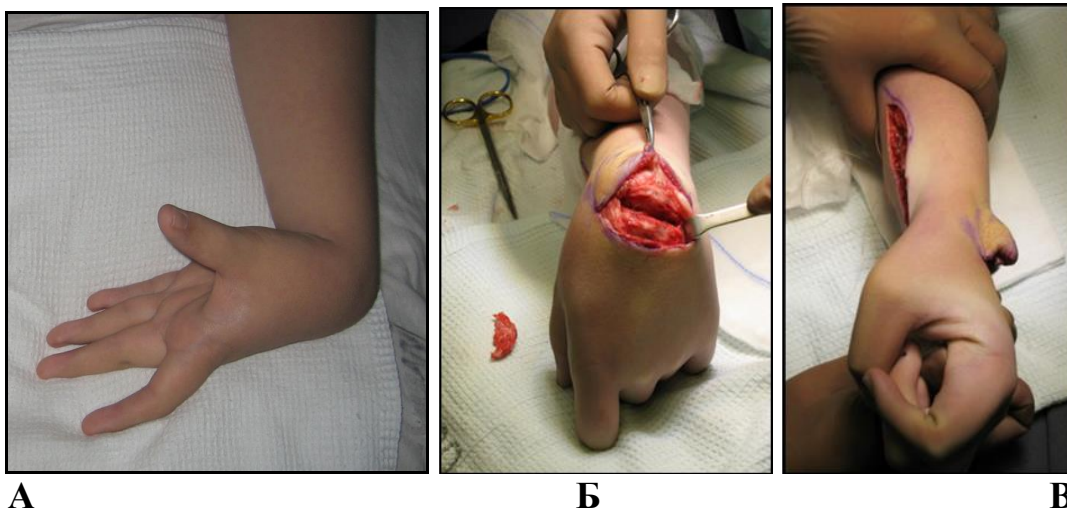
ния в локтевом суставе с возраста 2-3 лет показано выполнение разгибательной остеотомии плеча.

### **Оперативное лечение контрактур лучезапястного сустава и пальцев кисти**

В тех случаях, когда у больного возможно пассивное сгибание в локтевом суставе до 90 градусов и более и наличии сгибательных контрактур в лучезапястном суставе и пальцах кисти, с 10-12 месяцев показано устранение контрактур лучезапястного сустава и пальцев кисти. Выбор метода оперативного лечения контрактур лучезапястного сустава определяется амплитудой активного сгибания в лучезапястном суставе, возможностью пассивной коррекции деформации, а также амплитудой пассивных движений в суставе.

При возможности пассивной коррекции кисти в положение гиперэкстензии в лучезапястном суставе, а также сохранении активного сгибания в лучезапястном суставе выполняется транспозиция сгибателей кисти на разгибатели. Фиксация кисти осуществляется спицами Киршнера в положении 15-20 градусов тыльной экстензии на срок 4 недели после операции. После удаления спиц и окончания иммобилизации назначается восстановительное лечение, включающее ЛФК, массаж, ФТЛ (тепловые процедуры на предплечье и кисть, электроstimуляция разгибателей кисти и сгибателей пальцев, противорубцовая терапия). Конечность фиксируется тутором от пястно-фаланговых суставов и до средней трети предплечья в положении тыльной экстензии в лучезапястном суставе под углом 15-20 градусов. ТUTOR назначается на постоянное ношение на срок 6 месяцев, далее только на время дневного и ночного сна.

При возможности частичной пассивной коррекции деформации в лучезапястном суставе, а также сохранении пассивного (и активного) сгибания в нем, показано выполнение корригирующей остеотомии костей запястья с резекцией межзапястного сустава в сочетании с транспозицией сгибателей кисти на разгибатели (патент № 2315576, выдан 27.01.2008) (рис. 11).



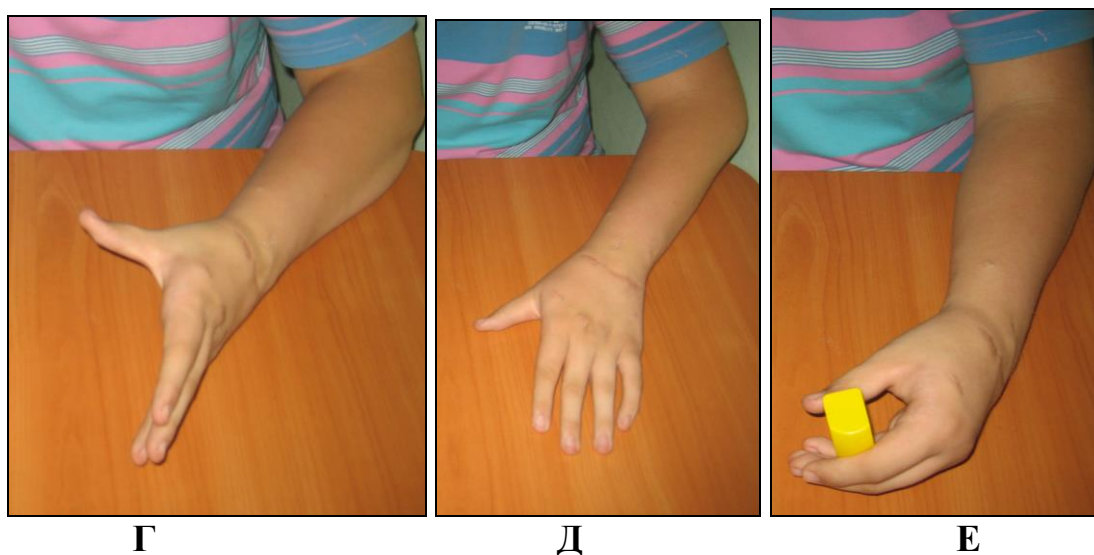


Рис. 11. Устранение сгибательной контрактуры левого лучезапястного сустава путем у ребенка с врожденным множественным артрогрипозом: А – вид кисти до операции, Б, В - этапы операции, Г-Е – результат лечения через 1 год после операции.

Фиксация кисти осуществляется спицами Киршнера в положении 15-20 градусов тыльной экстензии на срок 5 недель после операции. После рентген-контроля (наличие признаков консолидации костей запястья) производится удаление спиц и назначается восстановительное лечение, включающее ЛФК, массаж, ФТЛ (тепловые процедуры на предплечье и кисть, электростимуляция разгибателей кисти и сгибателей пальцев, противорубцовая терапия). Конечность фиксируется тутором от пястно-фаланговых суставов и до средней трети предплечья в положении тыльной экстензии в лучезапястном суставе под углом 15-20 градусов. Титор назначается на постоянное ношение на срок 6 месяцев, далее только на время дневного и ночного сна.

При наличии сгибательной контрактуры в лучезапястном суставе под углом 90° и более, незначительной пассивной коррекции или полном ее отсутствии, ограничении или полном отсутствии пассивного сгибания в лучезапястном суставе показано выполнение корригирующей остеотомии костей запястья с резекцией межзапястного сустава и части костей проксимального и дистального ряда запястья, укорачивающей остеотомии костей предплечья в сочетании с транспозицией сгибателей кисти на разгибатели (патент № 2373885, выдан 27.11.2009). Фиксация кисти осуществляется спицами Киршнера в среднем положении на срок 6-8 недель после операции (до консолидации). При наличии признаков консолидации костей запястья производится удаление спиц и назначается восстановительное лечение, включающее ЛФК, массаж, ФТЛ (тепловые процедуры на предплечье и кисть, электростимуляция разгибателей кисти и сгибателей пальцев, противорубцовая терапия). Конечность фиксируется тутором, который назначается на постоянное ношение на срок 6 месяцев, далее только на время сна.

При наличии контрактур пальцев кисти (в зависимости от степени тяжести) выполняются пластика местными тканями, комбинированная кожная пластика, корригирующие остеотомии фаланг пальцев, которые при необходимости сочетаются с вмешательством на сухожильно-мышечном аппарате.

### **Оперативное лечение ротационных деформаций сегментов верхней конечности**

При наличии внутривротационной контрактуры в плечевом суставе, пронационной или супинационной контрактуры предплечья и невозможности выведения сегмента конечности в среднее положение с 2-3 летнего возраста показано выполнение корригирующих остеотомий плечевой или лучевой кости в изолированном виде или в сочетании друг с другом, что позволяет улучшить возможность самообслуживания больного, а также предотвратить рецидив деформации лучезапястного сустава после ранее проведенного оперативного лечения (рис. 12).

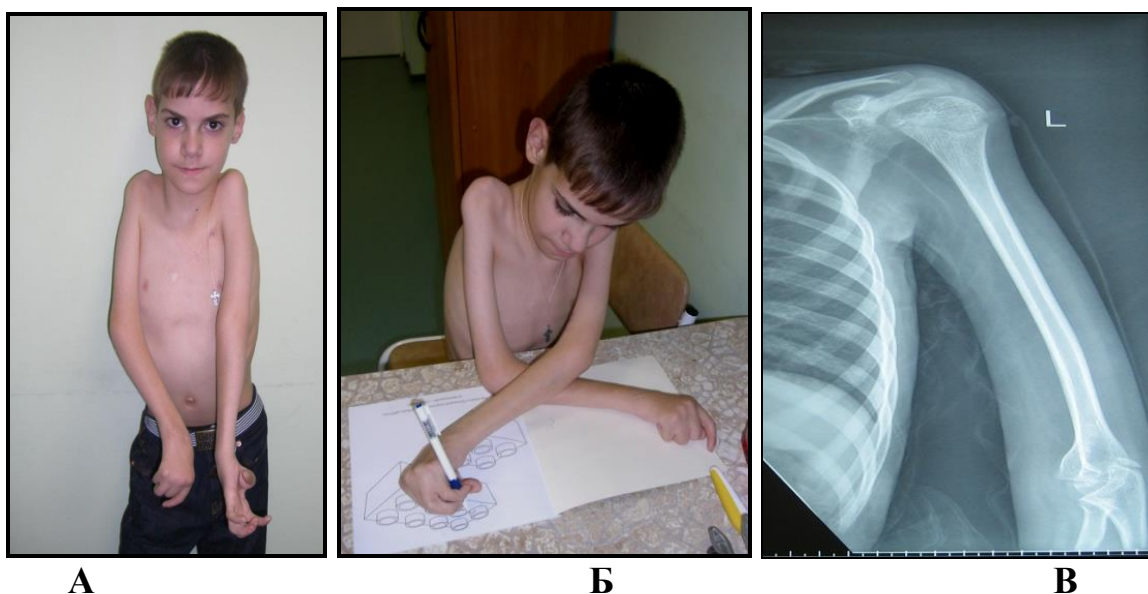

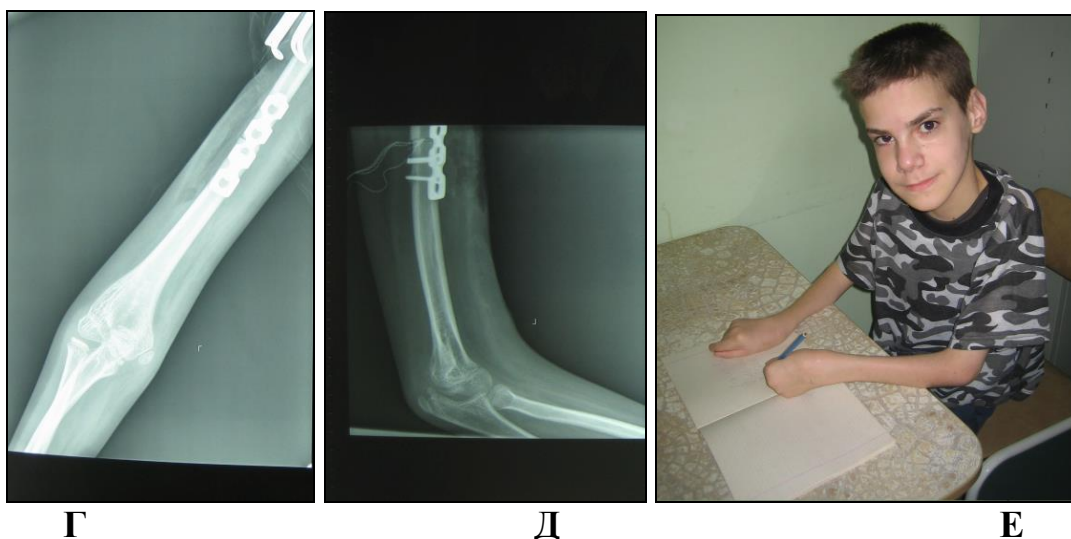


Рис. 12. устранение внутривротационной контрактуры левой верхней конечности у больного с врожденным множественным артрогрипозом: А – вид ребенка до операции, Б – функциональные возможности конечности, В – рентгенограмма левого плеча до операции, Г, Д – рентгенограммы левого плеча после выполнения деротационной остеотомии плечевой кости, Е – результат лечения через 6 месяцев после операции.

#### **4.2.2 Оперативное лечение больных с врожденным множественным артрогрипозом с деформациями нижних конечностей**

##### **Оперативное лечение патологии тазобедренного сустава у больных с артрогрипозом**

При наличии вывиха бедра (особенно одностороннего) у детей с артрогрипозом с 6 месяцев показано открытое вправление бедра. Для стабилизации вправления из гребня подвздошной кости в проксимальный конец бедра трансартикулярно проводится спица Киршнера, которая в дальнейшем удаляется через 2 недели. Иммобилизация осуществляется полуторной кокситной гипсовой повязкой на срок 5 недель. Далее производится рентген-контроль и при наличии признаков стабильной фиксации начинается восстановительное лечение (ЛФК и укладки на сгибание и отведение в тазобедренном суставе, массаж, ФТЛ: электрофорез с эуфиллином на поясницу, электростимуляция ягодичных мышц). Сидеть разрешается через 4-6 мес. после операции, ходить через 1 год. При выраженном недоразвитии вертлужной впадины у детей с 1,5-2 лет с вывихом в тазобедренном суставе операцией выбора является открытое вправление бедра, корригирующая остеотомия бедра, транспозиция вертлужной впадины по Солтеру (рис. 13).

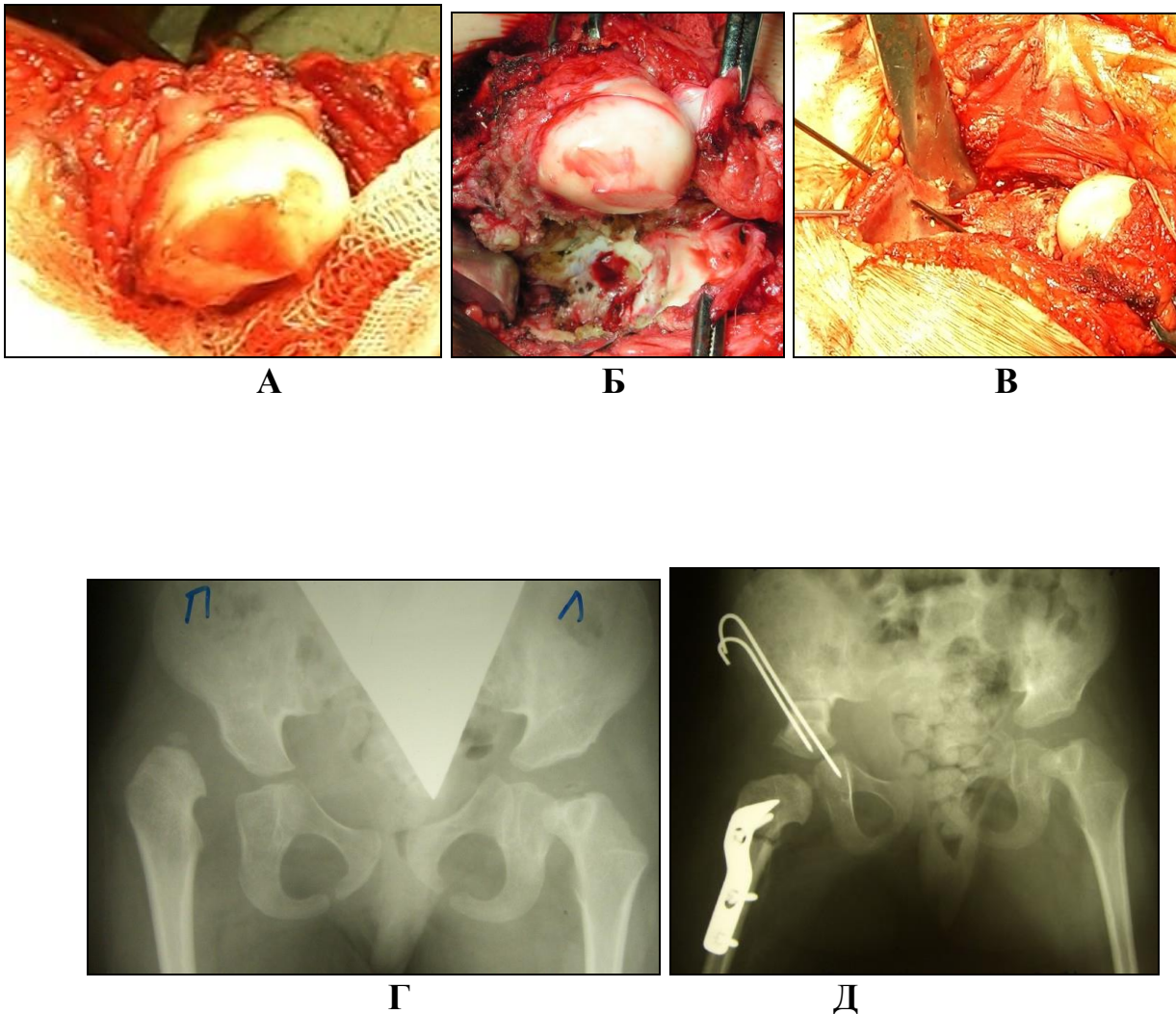


Рис. 13. Корректирующая деторсионно-варизирующая, укорачивающая остеотомия бедра, открытое вправление и остеотомия таза по Salter у больного с врожденным множественным артрогрипозом с вывихом бедра: А – форма головки бедра, Б – вертлужная впадина после удаления внутрисуставных образований, В – формирование «крыши» вертлужной впадины до вправления головки бедра, Г,Д – рентгенограммы тазобедренных суставов до и после операции.

Успех оперативного лечения зависит от формирования правильных соотношений между тазовым и бедренным компонентами сустава, а также от создания декомпрессии в тазобедренном суставе. После данной операции иммобилизация гипсовой повязкой осуществляется на срок 5 недель, далее после рентгенконтроля назначается восстановительное лечение. Сидеть разрешается через 5-6 мес. после операции, ходить через 1 год.

При тяжелых, не поддающихся консервативному лечению контрактурах, при которых бедро невозможно вывести до среднего положения, с 6-8 месяцев показано проведение миотомий (наружных ротаторов бедра при наружно-ротационных контрактурах или субспинальных, приводящих мышц при сгибательных контрактурах). При необходимости данные вмешательства дополняются капсулотомией тазобедренного сустава. После операции иммобилизация осуществляется кокситной гипсовой повязкой на срок 4 недели. Далее назнача-

ется восстановительное лечение: ЛФК, массаж, ФТЛ: электрофорез с лидазой на рубцы. Сидеть разрешается через 1 мес. после операции. Для ходьбы изготавливаются шинно-пластиковые аппараты с корсетом или деротационным поясом.

При остаточном подвывихе после открытого вправления бедра вследствие дисплазии тазового компонента у детей с 3 лет показано выполнение транспозиция вертлужной впадины по Солтеру в изолированном виде или при необходимости в сочетании с корригирующей остеотомией бедра.

При сгибательных контрактурах в тазобедренных суставах более 30 гр., мешающие вертикализации ребенка и не поддающиеся консервативному лечению, а так же при рецидиве после миотомий субспинальных мышц у детей с 3-4 лет показано выполнение разгибательных межвертельных остеотомий бедер. Через 5 недель после операции производится рентген-контроль и при наличии признаков стабильной фиксации начинается восстановительное лечение. Проводятся укладки и ЛФК, направленные на разгибание, сгибание и отведение в тазобедренных суставах. В дальнейшем ребенок снабжается шинно-пластиковыми аппаратами с посадкой на седалищный бугор и с корсетом.

У детей в возрасте старше 7 лет, как правило, уже не производится вправление вывиха бедра, так как деформации тазового и бедренного компонентов выраженные, движения резко ограничены и результаты лечения в послеоперационном периоде будут неудовлетворительные. Контрактуры в тазобедренном суставе без вывиха бедер устраняются только за счет корригирующих остеотомий бедер, вмешательства только на мягкотканом компоненте сустава в данном возрасте не эффективно.

При порочном положении нижней конечности вследствие анкилоза в тазобедренном суставе показано выполнение артропластики тазобедренного сустава. После данной операции через 4 недели назначается восстановительное лечение. Сидеть разрешается через 5-6 мес. после операции, ходить через 1 год.

### **Оперативное лечение патологии коленных суставов**

Как правило, контрактуры коленных суставов у детей до 3-х лет хорошо поддаются консервативному лечению. При тяжелых формах разгибательных контрактур, когда отсутствует сгибание и выражена рекурвация на уровне коленных суставов консервативное лечение противопоказано из-за высокой частоты осложнений. В этих случаях с 6 мес показано выполнение переднего артролиза коленного сустава с удлинением четырехглавой мышцы бедра. Через 4 недели после операции начинается восстановительное лечение: ЛФК и укладки на сгибание в коленном суставе, массаж, парафин на коленный сустав, электростимуляция четырехглавой мышцы бедра. Изготавливаются тупора на время сна в положении сгибания в коленном суставе.

У детей от 1 до 3 лет при тяжелой степени сгибательных контрактур (больше 120°), не поддающихся консервативному лечению, показано выполнение заднего артролиза коленного сустава с удлинением сгибателей голени. Данная операция позволяет одновременно корригировать сгибательную кон-

трактуру в коленном суставе на  $25^{\circ}$ - $35^{\circ}$ , в дальнейшем проводятся этапные коррекции гипсовыми повязками до полного разгибания в коленном суставе. У детей старше 3 лет с тяжелой степенью сгибательных контрактур в коленных суставах выполняется задний артролиз коленного сустава с наложением компрессионно-дистракционный аппарата. Дистракция в аппарате начинается через 3-4 дня после операции и продолжается 2-3 недели до создания диастаза на уровне коленного сустава 1-1,5см, а затем производится асимметричная дистракция с целью устранения контрактуры. У детей старше 7 лет при сгибательных контрактурах в коленных суставах более  $150^{\circ}$  показано выполнение разгибательной остеотомии бедра с фиксацией фрагментов бедренной кости пластиной или спицами. В дальнейшем иммобилизация гипсовой повязкой осуществляется на срок 3 месяца. Все дети со сгибательными контрактурами в коленных суставах после снятия гипса снабжаются шинно-кожными или шинно-пластиковыми аппаратами для ходьбы и таторами на время сна.

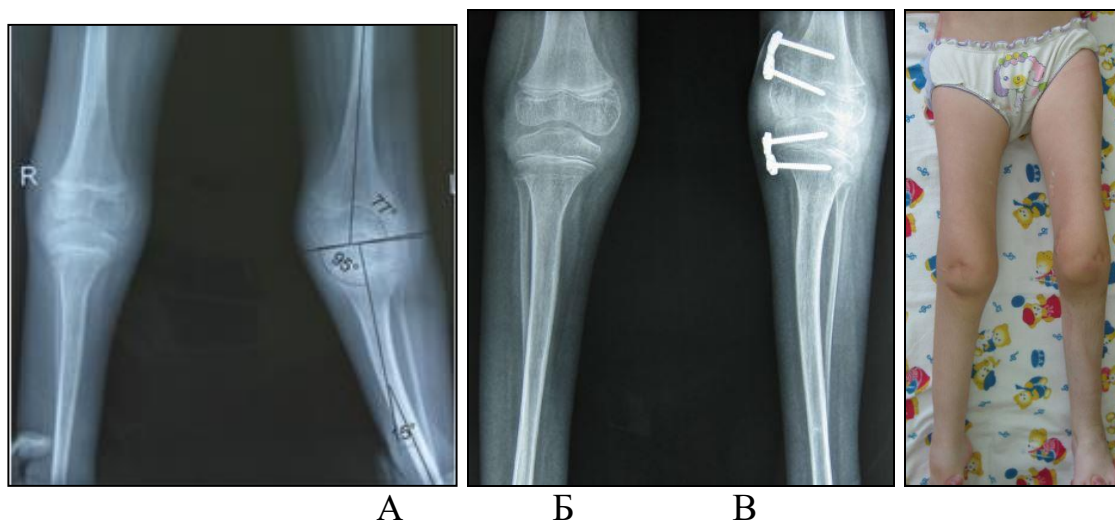


Рис 14. Результат устранения вальгусной деформации левой нижней конечности у больного с врожденным множественным артрогрипозом: А- рентгенограммы нижних конечностей до операции; Б,В – рентгенограммы и вид конечности после временного гемиепифизиодеза проксимальной ростковой зоны большеберцовой кости и дистальной ростковой зоны бедренной кости по внутренней поверхности через 1 год после операции.

При деформациях коленного сустава во фронтальной плоскости (более  $25^{\circ}$ ) у детей старше 5 лет при открытых зонах роста показано выполнение временного гемиепифизиодеза дистальной ростковой зоны бедренной кости, а при необходимости и проксимальной ростковой зоны большеберцовой кости. В дальнейшем каждые 3 месяца выполняется рентген-контроль с целью оценки степени коррекции деформации. После полной коррекции деформации производится удаление пластин (рис. 14).

## Лечение деформаций стоп

В случае неполной коррекции элементов косолапости, когда возможности этапного коррекции гипсовыми повязками исчерпаны, показано хирургическое лечение. У детей до 1 года и от 1-3 лет, как правило, требуется выполнение заднего релиза голеностопного и подтаранного суставов. При сохраняющемся подвывихе в таранно-ладьевидном суставе показано выполнение задне-медиального релиза. У детей старше 3 лет помимо данных вмешательств необходим расширенный задне-медиально-латеральный релиз суставов стопы. При отсутствии одномоментной коррекции на операционном столе всех компонентов деформации в ходе операции производится наложение компрессионно-дистракционного аппарата и далее после операции осуществляется дозированная дистракция в аппарате до окончательной коррекции деформации. У детей старше 7 лет мягко-тканые вмешательства, как правило, малоэффективны, в связи с чем показано выполнение различных вариантов корригирующих остеотомии костей предплюсны или артродезирующие операции в зависимости от варианта деформации.

При изолированной эквинусной деформации стоп с неполной коррекцией деформации после консервативного лечения выполняется задний артролиз голеностопного сустава. У детей старше 5 лет, когда отмечается выраженная деформация блока таранной кости, задний артролиз голеностопного сустава сочетается с наложением дистракционного аппарата и последующей аппаратной коррекцией в послеоперационном периоде. У детей старше 12 лет для коррекции тяжелой эквинусной деформации в ряде случаев требуется корригирующая надлодыжечная остеотомия костей голени.

В послеоперационном периоде гипсование производится в среднем 3-5 месяцев. Затем ребенок снабжается брейсами, туторами и ортопедической обувью.

## 5. ПРОФИЛАКТИКА РЕЦИДИВОВ ДЕФОРМАЦИЙ ВЕРХНИХ И НИЖНИХ КОНЕЧНОСТЕЙ У БОЛЬНЫХ С ВРОЖДЕННЫМ МНОЖЕСТВЕННЫМ АРТРОГРИПОЗОМ

- Диспансерное наблюдение за ребенком с врожденным множественным артрогрипозом до периода окончания роста (после операции 1 раз в 3 месяца, далее 1 раз в 6 месяцев)
- регулярные курсы консервативного лечения (в т.ч. и санаторно-курортное лечение)
- ортезирование.

## 6. ЭФФЕКТИВНОСТЬ ИСПОЛЬЗОВАНИЯ КЛИНИЧЕСКИХ РЕКОМЕНДАЦИЙ

С 2010 по 2013 годы в отделении артрогрипоза ФБГУ НИДОИ им. Г.И.Турнера проведено обследование и лечение 286 детей с врожденным множественным артрогрипозом в возрасте от 2 недель до 18 лет (117 девочек и 169 мальчиков).

Таблица 3. Характеристика больных с врожденным множественным артрогрипозом, включенных в группу исследования

Возраст	Пол		Всего
	девочки	мальчики	
0-1 года	13	24	37
1-3 лет	35	51	86
4-7 лет	27	46	73
8-14 лет	37	37	74
15-18 лет	5	11	16
Итого	117	169	286

Распределение больных с врожденным множественным артрогрипозом по полу и возрасту представлено в таблице 3.

Результаты лечения деформаций верхних конечностей оценивались на основании возможности больным выполнять различные бытовые навыки (самостоятельно есть, держа в руке ложку, одеваться, свершать гигиенические процедуры и т.п.). При этом учитывалось качество их выполнения (с использованием компенсаторно-приспособительных механизмов или без). Проведенное лечение позволило в 75% случаев больным полностью себя обслуживать в быту, в 21% улучшить возможности самообслуживания и в 4% оставаться полностью зависимыми от посторонней помощи.

При оценке результатов лечения на нижних конечностях оценивалась возможность самостоятельной ходьбы больным или с использованием вспомогательных средств передвижения. В результате проведенного лечения 57% больных могли передвигаться самостоятельно, 28% - с посторонней помощью и 15% могли передвигаться только в кресле-каталке.

## 7. СПИСОК ЛИТЕРАТУРЫ

1. Казанцева Н.Д. Артрогрипоз (клиника и лечение): Дис....канд. мед. наук.// НИДОИ им. Г.И. Турнера – Л., 1953.– 277с.
2. Розовская Л.Е., Г.М.Тер–Егиазаров. Артрогрипоз // М., 1973.– 142с.
3. Hahn G. Arthrogyrosis: pediatric review and habilitative aspects / G. Hahn // Clinical orthopaedics and related research.– 1985.– Vol. 194, №4.– P. 104–114.
4. Малахов О.А., И.А. Бут–Гусаим Лечение контрактур и деформаций нижних конечностей у детей с артрогрипозом // Дет. хир.– 2005. –№ 3.– С. 7–14.
5. Gibson D.A. Arthrogyrosis multiplex congenita / D.A. Gibson, N.D.K. Urs // J.Bone Joint Surg.–1970. – Vol. 52 B, №3. – P.483–493.
6. Pous J.G. Symposium de la societe francaise de chirurgie infantile: l'arthrogyrose pendant l'enfance / J.G. Pous, J.P. Lebard, J. Lefart et al. // Chir.Pediatr.– 1981.– Vol. 22, №5.– P. 289–364.
7. U.Mennen, A. Van Heest, M.B. Ezaki et al. Arthrogyrosis multiplex congenita / // J.Hand Surg. – 2005. – Vol. 30 B, №5. – P.468–474.
8. Мирзоева И.И., Никифорова Т.К.. Артрогрипоз.// Амбулаторная помощь детям с ортопедическими заболеваниями. – Л, 1971.– С. 46–54.
9. Джураев А.М. Аппаратно–хирургическое лечение артрогрипотических деформаций нижних конечностей у детей: Автореф. дис.... канд. мед. наук. // НИИТО–Киев, 1987.– 24 с.
10. Баталов О.А. Комплексное восстановительное лечение детей с тяжелыми врожденными деформациями стоп: Автореф. дис.... док. мед. наук.// Нижегородский НИИТО – Нижний Новгород, 1998.– 47 с.
11. Vamshad M., Van Heest A.E., Pleasure D. Arthrogyrosis: a review and update//J. Bone Joint Surg. Am.- 2009.- Vol.91, Suppl 4. P. 40-46.
12. Лапкин Ю.А. М.П. Конюхов Ошибки и осложнения при лечении артрогрипоза у детей// Акт.вопросы детской травматологии и ортопедии. – СПб.- 1998.– С. 223–224.
13. Лапкин Ю.А., М.П. Конюхов Лечение наиболее распространенных деформаций нижних конечностей при артрогрипозе // Травматология и ортопедия России.– 2002.– № 3.– С. 86–92.
14. Бут–Гусаим И.А. Диагностика и лечение контрактур и деформаций конечностей у детей с артрогрипозом: Дис....канд. мед. наук.// ЦИТО – М., 2005.– 174с.
15. Obeidat M.M., Audat Z., Khriesat W. Short-term functional outcome in children with arthrogyrosis multiplex congenita after multiple surgeries at an early age // J. Multidiscip. Healthc. -2012.-N 5. P.195-200.
16. Fassier A., Wicart P., Dubousset J., Seringe R. Arthrogyrosis multiplex congenita. Long-term follow-up from birth until skeletal maturity// J. Child Orthop.-2009. – Vol.3, N 5. P.383 -390.