

ОБЩЕРОССИЙСКАЯ ОБЩЕСТВЕННАЯ ОРГАНИЗАЦИЯ  
АССОЦИАЦИЯ ТРАВМАТОЛОГОВ-ОРТОПЕДОВ РОССИИ  
(АТОР)

**ХИРУРГИЧЕСКОЕ ЛЕЧЕНИЕ ВРОЖДЕННОЙ ПОЛИДАКТИЛИИ У  
ДЕТЕЙ**

Клинические рекомендации

Утверждены на заседании  
Президиума АТОР 24.04.2014 г г. Москва  
на основании Устава АТОР, утвержденного 13.02.2014 г.,  
Свидетельство о регистрации от 07.07.2014

Санкт-Петербург - 2013

## ОГЛАВЛЕНИЕ

1. Методология.....	3
2. Определение, (краткое введение, лит обзор).....	7
3. Классификация, методы диагностики, обследование.....	7
3.1 Радиальная (преаксиальная) полидактилия.....	8
3.2 Центральная полидактилия. ....	9
3.3.Ульнарная (постаксиальная) полидактилия.....	10
3.4 Диагностика, обследование.....	12
4. Методы лечения.....	12
4.1. Удаление дополнительного сегмента без вмешательства на основном пальце.....	13
4.2. Удаление дополнительного сегмента с вмешательством на основном пальце.....	14
4.2.1. Удаление дополнительного сегмента с одновременным исправлением деформации основного пальца без использования тканей добавочного.....	14
4.2.2. Устранение полифалангии и полидактилии с использованием кожи и подкожной жировой клетчатки дополнительного сегмента.....	19
4.2.3. Устранение полифалангии и полидактилии с использованием мышц и сухожилий удаляемого сегмента.....	21
4.2.4. Устранение полифалангии и полидактилии с использованием комбинированных кожно – костно - сухожильных лоскутов.....	22
4.2.5. Устранение полифалангии и полидактилии с использованием всех тканей дополнительного сегмента.....	24
5. Послеоперационное ведение.....	25
6. Ошибки и осложнения.....	26
7. Выводы.....	26
8. Практические рекомендации.....	27
СПИСОК ЛИТЕРАТУРЫ.....	29

# 1. МЕТОДОЛОГИЯ

## Методы, использованные для сбора/селекции доказательств:

поиск в электронных базах данных.

## Описание методов, использованных для сбора/селекции доказательств:

доказательной базой для рекомендаций являются публикации, вошедшие в Кохрайновскую библиотеку, базы данных EMBASE и MEDLINE. Глубина поиска составляла 5 лет.

## Методы, использованные для оценки качества и силы доказательств:

1. Консенсус экспертов;
2. Оценка значимости в соответствии с рейтинговой схемой (схема прилагается)

## Рейтинговая схема для оценки силы рекомендаций (Таблица 1)

Уровни доказательств	Описание
2++	Высококачественные систематические обзоры исследований случай-контроль или когортных исследований. Высококачественные обзоры исследований случай-контроль или когортных исследований с очень низким риском эффектов смешивания или систематических ошибок и средней вероятностью причинной взаимосвязи
2+	Хорошо проведенные исследования случай-контроль или когортные исследования со средним риском эффектов смешивания или систематических ошибок и средней вероятностью причинной взаимосвязи
2-	исследования случай-контроль или когортные исследования с высоким риском эффектов смешивания или систематиче-

	ских ошибок и средней вероятностью причинной
4	Мнение экспертов

**Методы, использованные для анализа доказательств:**

1. Обзоры опубликованных мета-анализов;
2. Систематические обзоры с таблицами доказательств.

**Описание методов, использованных для анализа доказательств:**

Ори отборе публикаций, как потенциальных источников доказательств, использованная в каждом исследовании методология изучается для того, чтобы убедиться в ее валидности. Результат изучения влияет на уровень доказательств, присваиваемый публикации, что в свою очередь влияет на силу, вытекающих из нее рекомендаций.

Методологическое изучение базируется на нескольких ключевых вопросах, которые сфокусированы на тех особенностях дизайна исследования, которые оказывают существенное влияние на валидность результатов и выводов. Эти ключевые вопросы могут варьировать в зависимости от типов исследований, и применяемых вопросников, используемых для стандартизации процесса оценки публикаций. Была использована разработанная и модифицированная на отделении хирургии кисти и реконструктивной микрохирургии НИДОИ им. Г.И. Турнера шкала оценки функции кисти у детей, включающая оценку по шести основным видам схвата, а также опросник субъективных ощущений пациента (родителя или опекуна).

На процессе оценки несомненно может сказываться и субъективный фактор. Для минимизации потенциальных ошибок каждое исследование оценивалось независимо, т.е. по меньшей мере двумя независимыми членами рабочей группы. Какие-либо различия в оценках обсуждались уже всей группой в полном составе. При невозможности достижения консенсуса, привлекался независимый эксперт.

### **Таблицы доказательств:**

таблицы доказательств заполнялись членами рабочей группы.

### **Методы, использованные для формулирования рекомендаций:**

консенсус экспертов.

### **Рейтинговая схема для оценки силы рекомендаций (Таблица 2):**

Сила	Описание
В	группа доказательств, включающая результаты исследований, оцененную, как 2++, напрямую применимые к целевой популяции и демонстрирующие общую устойчивость результатов
С	группа доказательств, включающая результаты исследований, оцененную, как 2+, напрямую применимого к целевой популяции и демонстрирующие общую устойчивость результатов; или экстраполированные доказательства из исследований, оцененных, как 2++

### **Индикаторы доброкачественной практики (Good Practice Points - GPPs):**

базируется на клиническом опыте отделения реконструктивной микрохирургии и хирургии кисти Федерального государственного бюджетного учреждения "Научно-исследовательский детский ортопедический институт им. Г.И. Турнера" Министерства здравоохранения Российской Федерации и на личном клиническом опыте членов рабочей группы по разработке рекомендаций.

Уровень доказательств (2++, 2+, 2-), сила рекомендаций (В – С) и индикаторы доброкачественной практики (GPPs) приводятся при изложении текста рекомендаций.

### **Экономический анализ:**

Анализ стоимости не проводился и публикации по фармакоэкономике не анализировались.

#### **Метод валидации рекомендаций:**

1. Внешняя экспертная оценка
2. Внутренняя экспертная оценка

#### **Описание метода валидации рекомендаций:**

Настоящие рекомендации в предварительной версии были рецензированы независимыми экспертами, которых попросили прокомментировать прежде всего то, насколько интерпретация доказательств, лежащих в основе рекомендаций доступна для понимания.

Получены комментарии со стороны врачей первичного звена и участковых терапевтов в отношении доходчивости изложения рекомендаций и их оценки важности рекомендаций, как рабочего инструмента повседневной практики.

Предварительная версия была так же направлена рецензенту, не имеющему медицинского образования, для получения комментариев, с точки зрения перспектив пациентов.

Комментарии, полученные от экспертов, тщательно систематизировались и обсуждались председателем и членами рабочей группы. Каждый пункт обсуждался, и вносимые в результате этого изменения в рекомендации регистрировались. Если же изменения не вносились, то регистрировались причины отказа от внесения изменений.

#### **Консультация и экспертная оценка:**

Проект рекомендаций был рецензирован так же независимыми экспертами, которых попросили прокомментировать, прежде всего, доходчивость и точность интерпретации доказательной базы, лежащей в основе рекомендаций.

### **Рабочая группа:**

Для окончательной редакции и контроля качества рекомендации были повторно проанализированы членами рабочей группы, которые пришли к заключению, что все замечания и комментарии экспертов приняты во внимание, риск систематических ошибок при разработке рекомендаций сведен к минимуму.

## **2. ОПРЕДЕЛЕНИЕ ПОЛИДАКТИЛИИ**

Полидактилия кисти (МКБ-10 – Q69.0) – сборный термин, объединяющий деформации, характеризующиеся увеличением количества фаланг и пястных костей на кисти. Полидактилия может встречаться как изолированный порок развития, так и в составе синдромов болезней генной и хромосомной этиологии [2, 7] (2-). Существует около 120 синдромов, в состав которых входит полидактилия.

Клинические проявления полидактилии чрезвычайно полиморфны и по своим размерам могут варьировать от простого лишнего ногтя или небольшого кожного придатка, величиной с горошину, и кончая полноценным в морфологическом отношении пальцевым лучом” [6, 11] (2-). Дополнительные пальцы, за исключением крайних степеней недоразвития, имеют в той или иной степени развитые сухожилия сгибателей и разгибателей, а также сосуды и нервы [6, 7 10](2-).

## **3. КЛАССИФИКАЦИЯ ПОЛИДАКТИЛИИ**

По локализации различают радиальную (преаксиальную), центральную и ульнарную (постаксиальную) форму полидактилии [3, 10] (2-).

Радиальная локализация дефекта – удвоение сегментов первого луча, центральная – 2-4 пальцев, ульнарная – пятого пальца.

По виду удвоения различают полифалангию, полидактилию, удвоение луча [6, 8] (2-).

При этом под полифалангией понимается удвоение ногтевых фаланг, либо ногтевых и средних, полидактилией – удвоение пальца, удвоение луча – увеличение количества сегментов пальца и соответствующей пястной кости.

По наличию сопутствующей патологии – удвоение с наличием или отсутствием деформации основного пальца. Данный показатель весьма важен, поскольку определяет тактику лечения – проводить простое удаление дополнительных сегментов, либо удаление с одновременной реконструкцией остающихся.

### **3.1 Радиальная (преаксиальная) полидактилия.**

Под радиальной полидактилией понимают удвоение сегментов первого луча. (МКБ-10 Q69.1)

Полидактилия I пальца кисти может проявляться, как изолированное заболевание; являться симптомом синдрома или сочетаться с такими пороками, как синдактилия, брахидактилия, дистрофия ногтей, нарушение слуха, пороки челюстно-лицевой области и другими более редкими аномалиями [8] (2-). Данная патология в 2,5 раза чаще встречается у мальчиков, чем у девочек (Green D.P., 1993) [6] (2-).

Наибольшее распространение в мировой практике в настоящий момент получила классификация Wassel (1969) [8] (2-), основанная на уровне удвоения большого пальца (рис. 1).

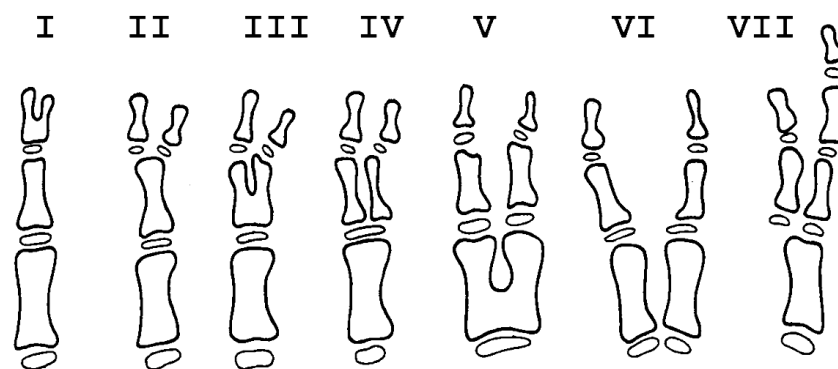


Рис. 1. Классификация полидактилии I луча кисти по Wassel.

При этом I-VI типы являются истинной полидактилией, к VII типу отнесен трехфалангизм I пальца кисти. Наиболее распространенным является IV тип полидактилии (около 50% случаев) [6, 8] (2-).

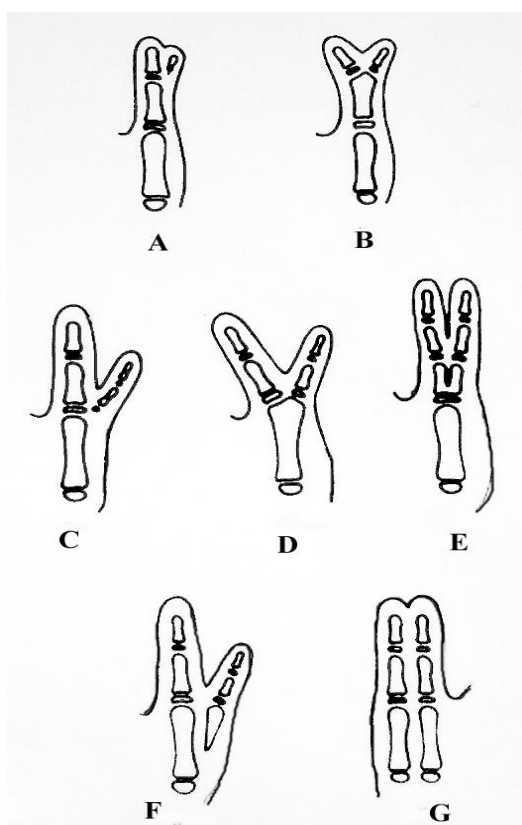


Рис. 2. Тератологический ряд радиальной локализации увеличения количества сегментов. А,В – радиальная полифалангия, С, D, E – радиальная полидактилия, F, G - удвоение радиального луча

### 3.2 Центральная полидактилия

К центральной полидактилии относят удвоение сегментов 2, 3, 4 пальцев. Также как и удвоение 1 луча, центральная полидактилия встречается изолированно или как часть синдрома.

При классификации центральной полидактилии чаще всего пользуются классификацией Stelling в модификации Tada [2, 3] (2-).

I тип – без костного сращения с остальными пальцами.

II тип – добавочный палец (целый или фаланги).

А. без кожного сращения с находящимися рядом пальцами.

Б. находящийся в кожной синдактилии с остальными пальцами (центральная синполидактилия).

III тип – полное удвоение луча.

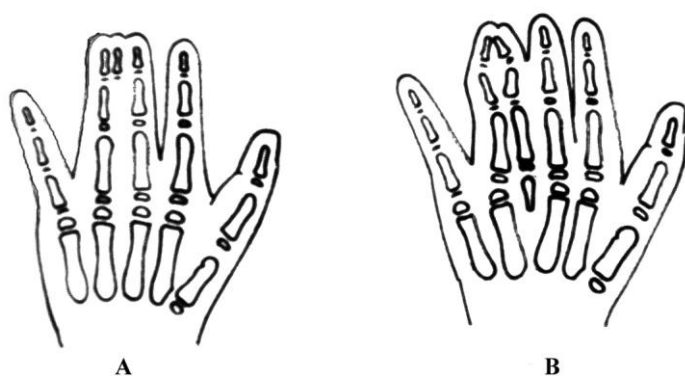


Рис. 3. Варианты центральной формы полифалангии и полидактилии кисти

### 3.3. Ульнарная (постаксиальная) полидактилия

Ульнарная полидактилия – удвоение пятого луча, является наиболее часто встречающимся типом полидактилии и может быть также как в изолированном варианте, так и сочетаться с синдромом, хромосомными аномалиями и с другими аномалиями развития (расщепление губы и др.) [11] (2-).

Выделяют два типа ульнарной полидактилии:

I тип – без костного сращения с пятым пальцем (чаще представлена недоразвитыми ногтевой или ногтевой и средней фалангами, соединенными с кистью тонким кожным мостиком с проходящим внутри соединительно-тканым пучком) (Рис. 4).

II тип – хорошо сформированный палец с общим пястно-фаланговым суставом (Рис. 4).

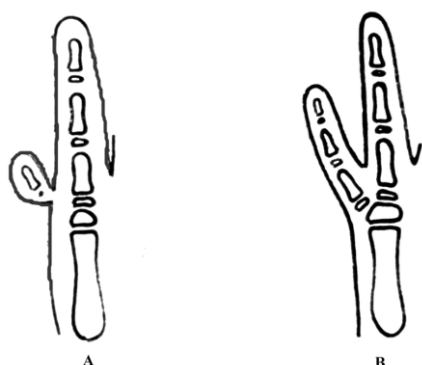


Рис. 4. Варианты ульнарной локализации полифалангии и полидактилии.

Отдельно можно выделить аномалию развития, при которой полидактилия обусловлена наличием удвоения предплечья и кисти, а именно синдромом Зеркальной кисти. Указанная патология, обозначаемая в мировой литературе, как «mirror hand», характеризуется следующими симптомами (рис. 5).

Верхняя конечность ребенка находится в положении разгибательной контрактуры в локтевом суставе, пассивное и активное сгибание в последнем возможны в пределах 10-15 градусов, во всех случаях сопутствующим пороком развития кисти является трехфалангизм большого пальца, сочетающийся с полидактилией.



Рис. 5. Врожденный порок развития верхней конечности при дефекте, характеризующемся нарушением количественных соотношений «mirror-hand» - удвоение локтевой кости и радиальных лучей кисти.

Рентгенологически определяется симметричное удвоение локтевой кости, причем последняя, расположенная в области проекции лучевой, при попытке активного сгибания упирается локтевым отростком в ямку «венечного отростка».

### **3.4 Диагностика, обследование**

Диагностика данного заболевания проводится, как правило, на основании физикального осмотра и данных рентгенографического исследования.

Учитывая то, что зачастую полидактилия сочетается с синдромами и наследственными аномалиями, в ряде случаев рекомендована консультация генетика.

Рентгенологическое исследование играет большую роль в выборе тактики оперативного лечения и проводится в прямой и, при необходимости определения более развитого пальца и наличие деформации пальцев, в боковой проекциях. Тщательное исследование функции добавочного и основного пальцев позволяет установить строение их сухожильного аппарата, что также влияет на выбор тактики лечения.

## **3. ЛЕЧЕНИЕ**

Лечение полидактилии оперативное. Основными принципами хирургического лечения являются следующие.

Возрастные показания определяются вариантом деформации и предполагаемым вмешательством.

Удаление дополнительного сегмента без вмешательств на основном пальце может быть произведено максимально рано – в возрасте 3-6 месяцев.

В ситуации, требующей ликвидации сопутствующей деформации основного пальца, лечение целесообразно проводить с возраста 1 года.

Методы устранения полидактилии кисти целесообразно разделять по следующим критериям:

- удаление дополнительного сегмента без вмешательства на основном пальце.

- удаление дополнительного сегмента с исправлением деформации основного пальца

1. без использования тканей дополнительного сегмента
2. с использованием тканей дополнительного сегмента

Основными принципами устранения полидактилии являются следующие:

- определение основного и дополнительного сегментов
- одномоментная коррекция всех компонентов имеющейся патологии.

Использование, при необходимости, любого из вариантов кожной, сухожильной, костной пластики.

#### **4.1. Удаление дополнительного сегмента без вмешательства на основном пальце**

В ряде случаев отсутствует деформация основного пальца, поэтому вмешательство может быть ограничено лишь удалением дополнительного сегмента. Дополнительный сегмент у данной категории больных, как правило, представлен резко гипопластичным рудиментом, соединяющимся с основным пальцем посредством кожной ножки ©.

##### **Техника операции**

На тыльной и ладонной поверхностях дополнительного сегмента, у его основания, выполняются овальные разрезы. Из мягких тканей тщательно выделяют всегда присутствующий здесь сосудисто-нервный пучок. Перевязываются, либо коагулируются, артерия и вена. Ладонный пальцевый нерв к дополнительному сегменту пересекается несколько проксимальнее области рассечения кожи. После удаления дополнительной фаланги и иссечения избытка кожи накладываются швы на кожу (рис. 6).

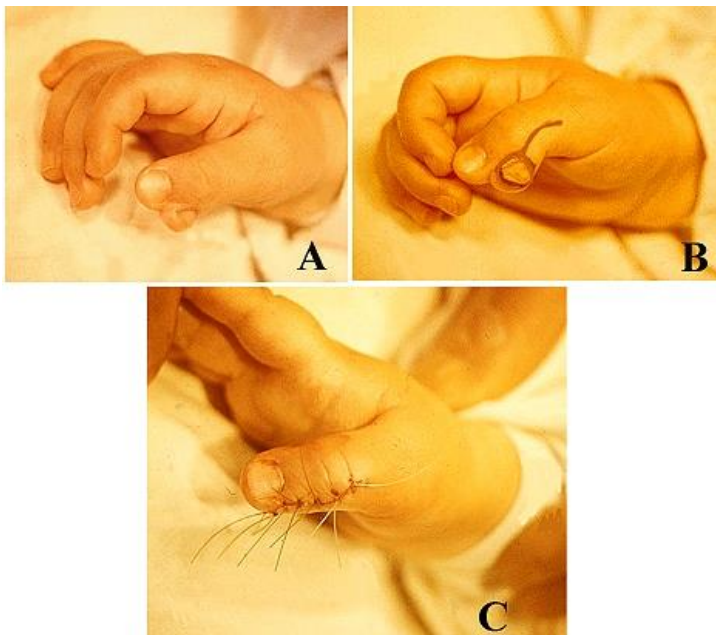


Рис. 6. Простое удаление дополнительной фаланги при полифалангии большого пальца. А – вид кисти до операции, В – схема кожного разреза, вид пальца к моменту окончания вмешательства

#### 4.2. Удаление дополнительного сегмента с вмешательством на основном пальце

При вмешательствах на основном пальце с целью устранения деформации последнего одновременно с ликвидацией дополнительных сегментов возникает необходимость в восстановлении капсулы и боковых связок межфаланговых суставов, резекции суставных поверхностей, устранении клинодактилии с использованием корригирующих остеотомий, перемещении точек прикрепления сухожилий сгибателей и самих сгибателей и разгибателей.

Кроме того, вмешательства проводятся, как уже указывалось, без использования или с использованием тканей дополнительного пальца.

*4.2.1. Удаление дополнительного сегмента с одновременным исправлением деформации основного пальца без использования тканей добавочного.*

1) Устранение полифалангии и полидактилии с ликвидацией клинодактилии.

Наиболее частым видом деформации основного пальца является клинодактилия, т.е. отклонение пальца во фронтальной плоскости. При полифалангии и полидактилии боковая девиация пальца обусловлена двумя основными причинами - неправильным расположением суставных поверхностей, а также атипичным расположением сухожилий сгибателей, причем указан-

ные анатомические изменения наблюдаются как в изолированном, так и сочетанном виде ©.

### Техника операции

Проводятся овальные разрезы по тыльной и ладонной поверхности дополнительного сегмента у его основания. При необходимости резецируется часть суставной поверхности основной фаланги или пястной кости, сочленяющейся с удаляемыми фалангами. В области дистального метафиза основной фаланги или пястной кости проводится клиновидная резекция, рассчитывая величину клина по углу отклонения суставной поверхности. Фрагменты сопоставляются, фиксируя последние спицей. При необходимости восстанавливается капсула сустава, ушивается рана (рис.7).

В ситуации сочетания клинодактилии на уровне пястно-фалангового сустава с девиацией в области межфалангового сочленения, чаще всего в противоположную сторону (типичную для полидактилии), выполняется двойная корригирующая остеотомия на вершинах деформации ©.

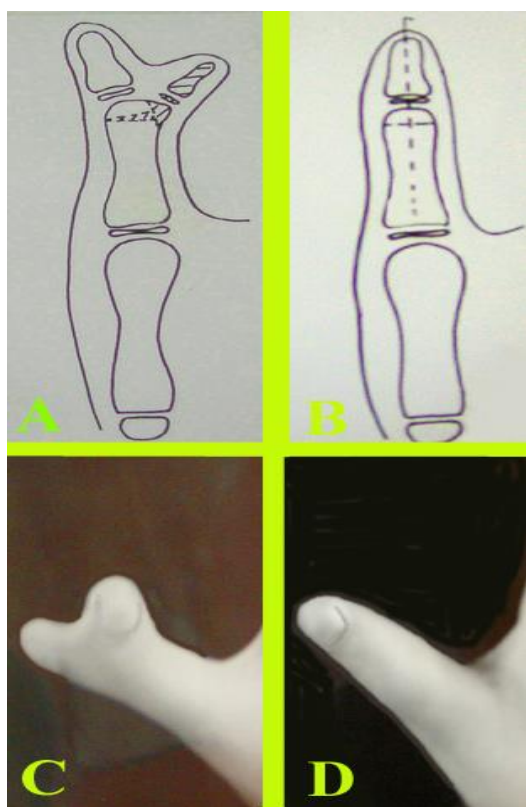


Рис. 7. Устранение полифалангии большого пальца кисти с ликвидацией клинодактилии. А. схема корригирующей остеотомии в области дистального метафиза основной фаланги, В. вид большого пальца после сопоставления и фиксации фрагментов, С, D. вид большого пальца кисти до и после хирургического вмешательства.

Вместе с тем, боковая девиация основного пальца, особенно при полидактилии, как правило обусловлена не только неправильным расположением суставных поверхностей, но и атипичным ходом сухожилий сгибателей, а также точек прикрепления последних к ногтевым фалангам. Таким образом, корригирующих остеотомий фаланг в этих случаях недостаточно, после удаления фиксирующих спиц и последующей разработке деформация неминуемо рецидивирует ©.

### **Техника операции**

После удаления дополнительного сегмента на ладонной поверхности основного пальца проводится зигзагообразный разрез от ногтевой фаланги до области проекции дистального метафиза пястной кости (авторское свидетельство № 1437014). Выделяется сухожилие длинного сгибателя большого пальца вместе с сухожильным влагалищем и кольцевидной связкой. В зоне ногтевой фаланги перемещается точка прикрепления сухожилия на центр диафиза. Сухожильное влагалище и кольцевидную связку фиксируются отдельными швами по оси диафизов фаланг, послойно ушивается рана (рис. 8).

2) Устранение полифалангии и полидактилии с ликвидацией трехфалангизма (В).

Трехфалангизм большого пальца кисти, сочетающийся с полидактилией, является менее типичным сопутствующим проявлением деформации основного луча, чем клинодактилия и, в связи с этим, вызывающим большие затруднения при лечении.

В зависимости от вида трехфалангизма используются две основные методики реконструкции.

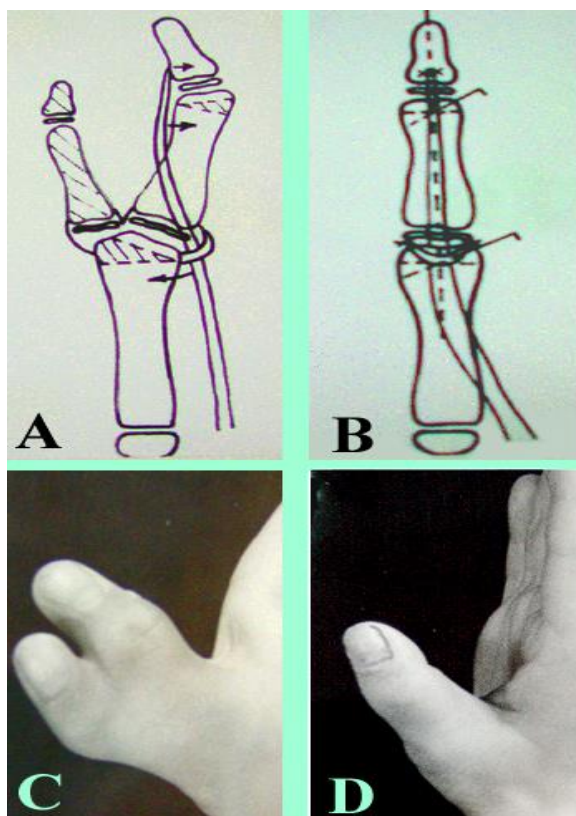


Рис. 8. Устранение полидактилии с ликвидацией клинодактилии основного пальца методами двойной корригирующей остеотомии и перемещения сухожилия длинного сгибателя большого пальца:

А. схема корригирующих остеотомий в области дистальных метафизов пястной кости и основной фаланги, перемещения сухожилия длинного сгибателя, В. схема расположения фрагментов фаланг и сухожилия после коррекции, С, D. вид большого пальца кисти до и после устранения полидактилии

При наличии дополнительной средней фаланги небольших размеров, имеющей чаще всего форму трапеции (долихофалангеальная форма) используется резекция одного из межфаланговых суставов (В).

### Техника операции

Производится удаление дополнительного сегмента одним из вышеперечисленных способов. Далее выполняются два циркулярных разреза в области межфалангового сустава, планируемого к резекции. Разрезы отстоят друг от друга на величину предполагаемого укорочения пальца. Выделяются тыльные пальцевые вены, ладонные сосудисто-нервные пучки и сухожилия сгибателей. Резецируются кожа, подкожная жировая клетчатка, фрагмент сухожилия разгибателя, межфаланговый сустав. Фрагменты фаланг сопоставляются и фиксируются спицами, сшиваются сухожилие разгибателя и мягкие ткани. Таким образом, избыток тканей удаляется единым блоком за одно вмешательство.

При наличии полидактилии и трехфалангизма долихофалангеальной формы (дополнительная средняя фаланга развита нормально) используется

удаление дополнительного сегмента или сегментов и операция поллицизации основного луча (В).

### Техника операции

При наличии нескольких трехфаланговых пальцев выбирается наиболее развитый с анатомической и функциональной точек зрения. Остальные дополнительные сегменты удаляются (рис. 9).

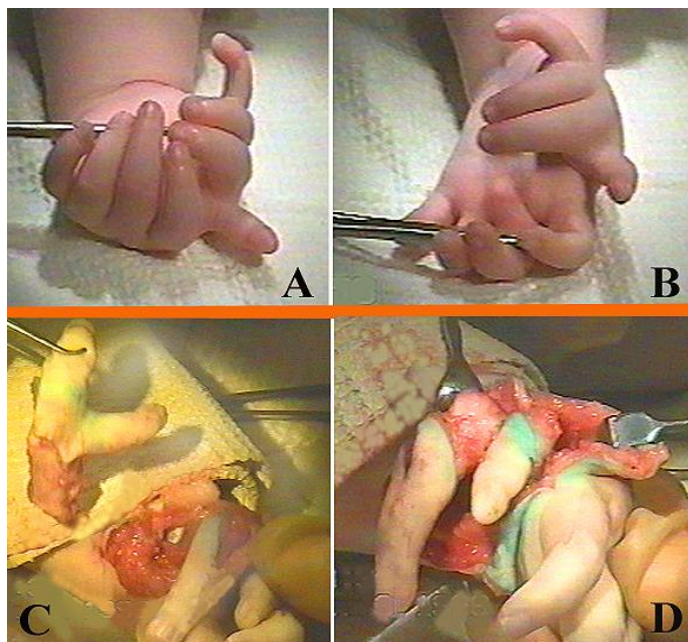


Рисунок 9. Устранение полидактилии и трехфалангизма большого пальца кисти с использованием операции поллицизации: А,В. вид кисти до операции, С,Д. удаление радиально и ульнарно расположенных дополнительных сегментов.

На оставленном для реконструкции основном сегменте выделяются тыльные пальцевые вены, ладонные сосудисто-нервные пучки, от диафиза пястной кости отделяются межкостные мышцы. Сухожилия разгибателей пересекаются над зоной проекции пястно-фалангового сустава.

Эпифиз пястной кости отделяется от диафиза по зоне роста, стараясь при этом не вскрыть капсулу пястно-фалангового сустава. Выполняется резекция дистальных 2/3 пястной кости, проксимальный фрагмент, после капсулотомии запястно-пястного сустава, ротируется в ладонно-радиальную сторону и на его конец перемещается выделенный ранее на сосудисто-нервных пучках палец (рис. 10).

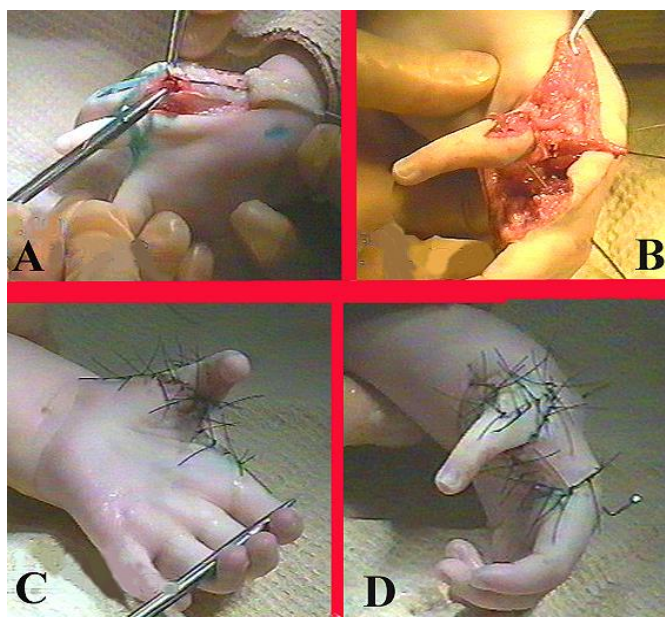


Рис. 10. Этапы устранения полидактилии и трехфалангизма большого пальца кисти. А. выделение сосудисто-нервных пучков, В. отделение от диафиза пястной кости межкостных мышц, С, D/ вид кисти к моменту окончания реконструктивной операции

Удаление дополнительного сегмента с одновременным исправлением деформации основного пальца с использованием тканей добавочного.

При выполнении подобного рода вмешательств используются следующие ткани дополнительного сегмента – кожа и подкожная жировая клетчатка, капсула суставов, сухожилия сгибателей и разгибателей, короткие мышцы кисти, фрагменты фаланг и сами дополнительные сегменты, а также их комбинации ©.

#### 4.2.2. Устранение полифалангии и полидактилии с использованием кожи и подкожной жировой клетчатки дополнительного сегмента

Показанием для данной методики служит необходимость увеличения объема основного пальца в случаях его гипоплазии, а также прогнозируемый дефицит мягких тканей, формирующийся после устранения клинодактилии (В).

#### **Техника операции**

Выполняется разрез, огибающий ногтевую фалангу дополнительного пальца с продолжением до его основания. Вычленяется костная часть дополнительного сегмента, тщательно сохраняя сосудисто-нервные пучки.

Разрез продлевается по боковой поверхности основного пальца, если необходимо, устраняется клинодактилия последнего. После мобилизации краев раны и смещения мягких тканей по тыльной и ладонной поверхности образующийся дефект закрывается сформированным ранее лоскутом дополнительного сегмента.

При указанных методиках практически всегда, когда дополнительный палец вычленяется из общего сустава, производится пластика капсулы с использованием ее участков, принадлежащих добавочному сегменту.

Наиболее частым вариантом сопутствующей патологии при центральной полидактилии является синдактилия основного и дополнительного пальцев. В данных ситуациях при удалении добавочных фаланг все мягкие ткани используются для закрытия дефектов, формирующихся при устранении синдактилии (рис. 11) ©.

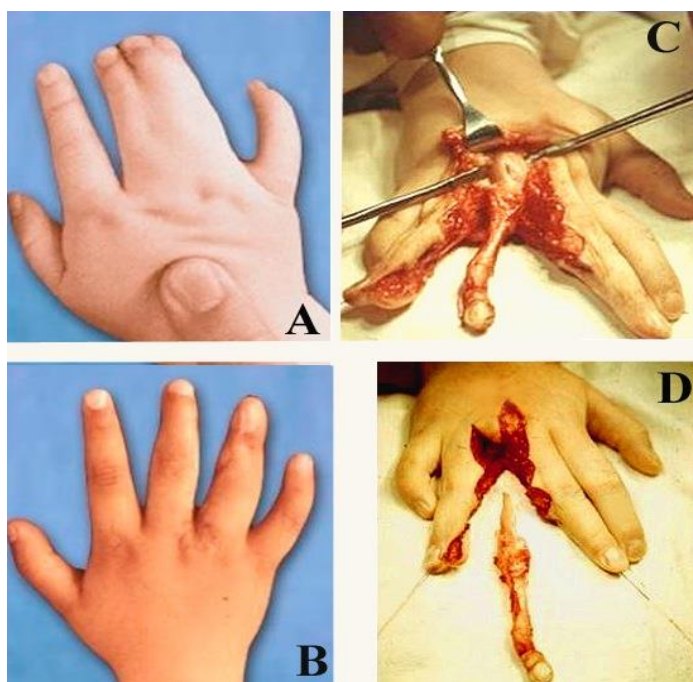


Рис. 11. Устранение удвоения 4 пальца правой кисти с одновременной ликвидацией синдактилии 3-4 пальцев, использованием мягких тканей дополнительного сегмента: А,В – вид кисти до и после хирургического лечения, С,Д - этапы удаления дополнительного луча, ткани последнего использованы для замещения дефектов на боковых поверхностях остающихся пальцев.

#### 4.2.3. Устранение полифалангии и полидактилии с использованием мышц и сухожилий удаляемого сегмента

При устранении радиальной и ульнарной полифалангии и полидактилии обязательным условием является использование коротких мышц кисти, которые в подавляющем большинстве случаев прикрепляются к дополнительному пальцу ©.

При радиальной локализации деформации такой является мышца, отводящая большой палец, при ульнарной – мышца, отводящая мизинец.

#### Техника операции

У основания дополнительного сегмента проводятся овалы разрезы. Указанные мышцы тщательно выделяются, дистальные точки прикрепления последних отсекаются от дополнительных сегментов и берутся на держалки (рис. 12).

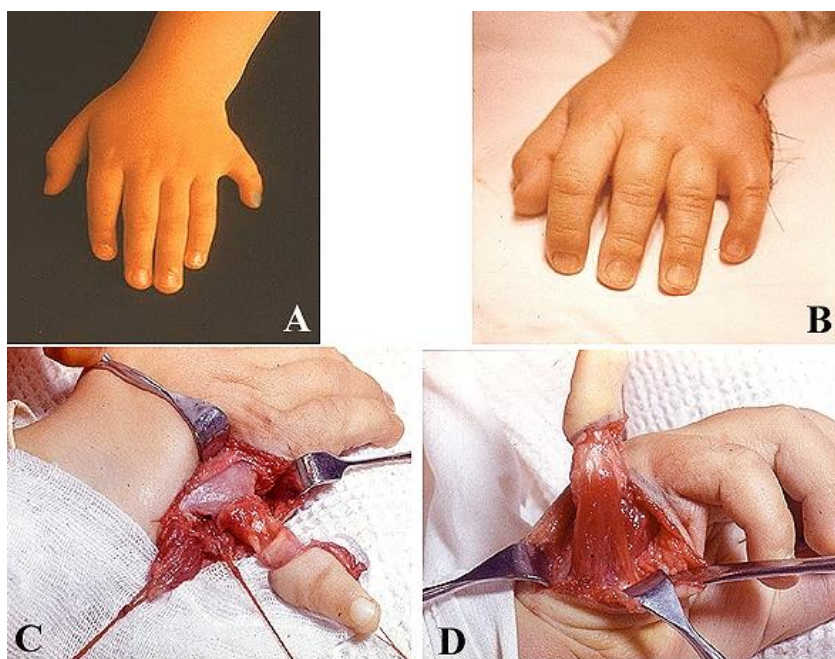


Рис. 12. Устранение ульнарной полидактилии кисти. А,В – вид кисти до и после ликвидации деформации, С, D – этапы выделения мышц гипотенара и подготовки для последующего перемещения.

Резецируются дополнительные фаланги, восстанавливается капсула суставов, после чего короткие мышцы фиксируются чрескостными швами к основанию проксимальных фаланг основных пальцев.

#### 4.2.4. Устранение полифалангии и полидактилии с использованием комбинированных кожно – костно - сухожильных лоскутов

Указанная технология использует идею, предложенную Vilhaut и предусматривает создание одного пальца из двух имеющихся за счет резекции частей последних, причем варьирование величины резекции позволяет создать необходимый объем реконструируемого сегмента ©.

##### **Техника операции**

При наличии основного и дополнительного пальцев одного размера производятся разрезы по центрам последних на тыльной и ладонной поверхностях (рис. 13).

Выполняется резекция внутренних половин фаланг, при этом удаляются мягкие ткани и части диафизов. Вмешательства на сухожилия сгибателей и разгибателей при этом не требуется, они лишь смещаются к наружным, остающимся половинам.

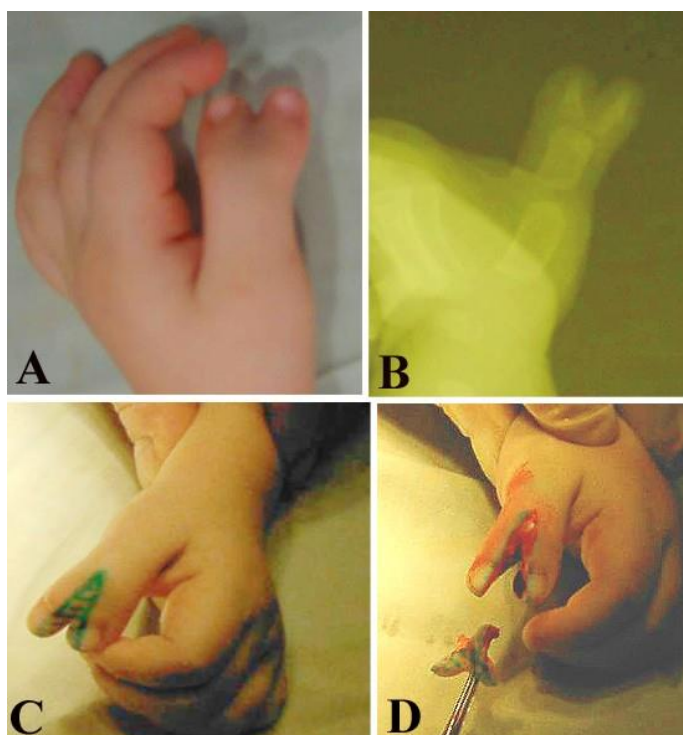


Рис. 13. Устранение полифалангии и полидактилии с использованием комбинированных кожно – костно – сухожильных лоскутов.

А,В. – фото и рентгенограммы кисти с полифалангией 1 пальца, С – схема кожных разрезов, D – резекция обращенных друг к другу внутренних половин удвоенных фаланг.

Указанные части сопоставляются, при этом наиболее важным является четкое совмещение зон роста, фиксируются спицами, проведенными в поперечном или перекрестном направлениях (рис. 14).

При подобной технологии величина резекции варьирует в зависимости от размеров большого пальца на здоровой конечности.

При несимметричной форме полифалангии и полидактилии указанная технология может быть использована в несколько иных вариантах.

Кожно – костно – сухожильный лоскут дополнительного сегмента может быть использован не только для увеличения объема основного пальца, но и для исправления клинодактилии последнего на нескольких уровнях (В).

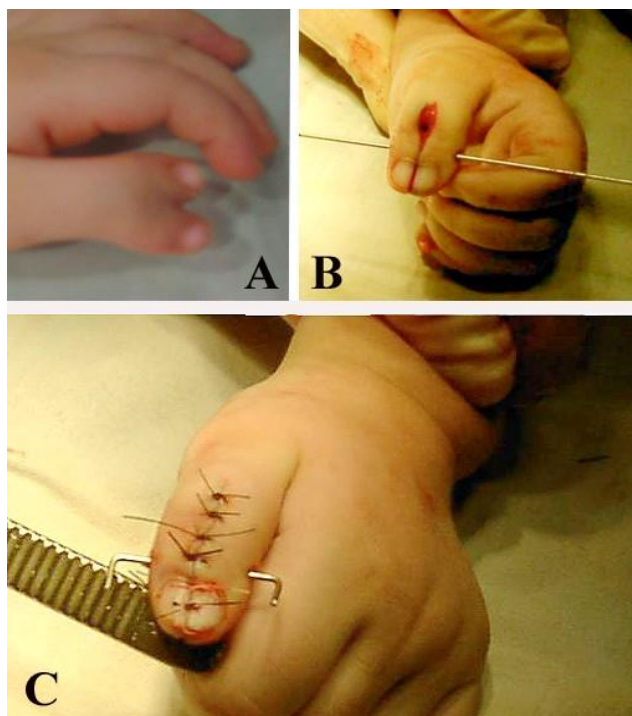


Рис. 14. Результат резекции внутренних половин фаланг при устранении полифалангии. А. вид кисти до вмешательства, В – сопоставление наружных половин фаланг после резекции внутренних, С – вид большого пальца к моменту окончания операции.

### Техника операции

Удаляется ногтевая фаланга дополнительного большого пальца, выделяется из мягких тканей основная фаланга, резецируя ее суставные поверхности и зону роста. В области проксимального и дистального метафизов проксимальной фаланги основного пальца выполняются две неполные остеотомии (на  $\frac{3}{4}$  ширины диафиза), по радиальной – продольное сечение диафиза (рис. 15).

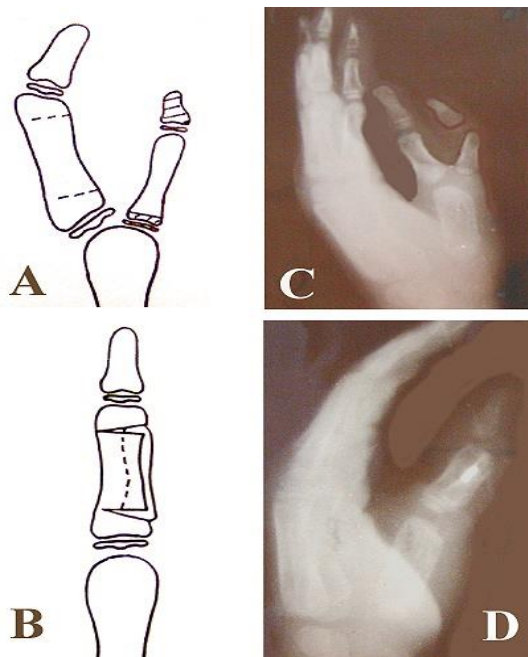


Рис. 15. Устранение радиальной полидактилии с использованием кожно-сухожильно – костного лоскута дополнительного сегмента.

А,В – схема оперативного вмешательства, С,Д – рентгенограммы кисти до и после вмешательства.

В диастаз, образовавшийся после разведения фрагментов и устранения клинодактилии, внедряется подготовленный ранее фрагмент основной фаланги дополнительного пальца, не отделенный от окружающих его мягких тканей.

#### 4.2.5. Устранение полифалангии и полидактилии с использованием всех тканей дополнительного сегмента

При радиальной и ульнарной полидактилии существуют ситуации, при которых дополнительный сегмент развит лучше, чем основной. При этом рекомендуется проводить вмешательство, основным принципом которого было бы формирование пальца из наиболее развитых частей основного и дополнительного.

Так например, при удвоении первого луча наиболее развитыми оказываются пястная кость радиально расположенного сегмента и фаланги ульнарного пальца.

В данной ситуации проводится транспозиция ульнарного пальца на первую пястную кость с одновременным удалением радиальных фаланг, что

позволяет создать максимально полноценный в данной ситуации луч (рис. 16) (В).

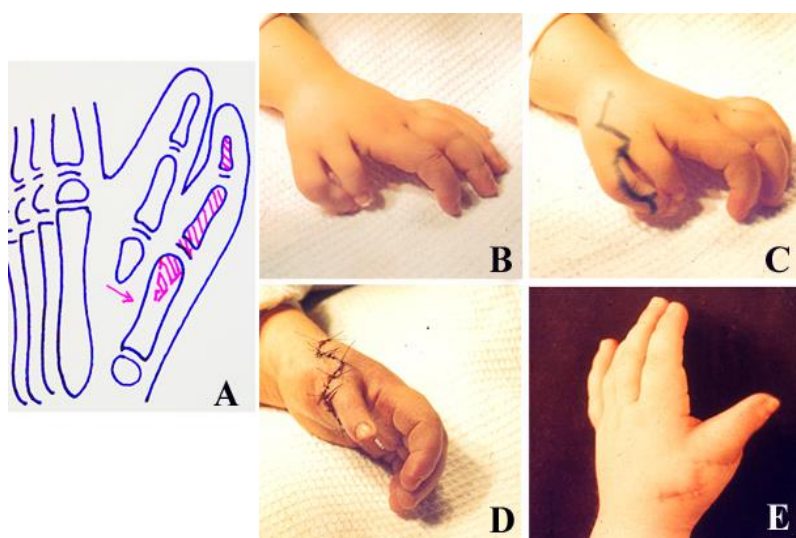


Рис. 16. Устранение полифалангии и полидактилии с использованием всех тканей дополнительного сегмента. А – схема вмешательства, В,С – вид кисти до операции и схема кожных разрезов, D,E – вид кисти после операции и через 3 месяца

## 5. ПОСЛЕОПЕРАЦИОННОЕ ВЕДЕНИЕ

В послеоперационном периоде осуществляются ежедневные перевязки, во время которых оценивается состояние послеоперационной раны.

При устранении добавочного пальца при первом типе ульнарной синдактилии используются мягкие повязки до снятия швов. В послеоперационном периоде остальных форм синдактилии иммобилизация конечности осуществляется гипсовой лонгетой постоянно на период до снятия швов, а далее в течение последующих 2 недель на время сна.

Оперативные вмешательства, включающие наложение шва сухожилия, сухожильную пластику, вмешательства на капсульно-связочном аппарате, требуют иммобилизации кисти на срок 3 недели, после чего больным проводят полный курс восстановительного лечения.

Спицы удаляют через 3 недели в случае капсулотомий и через 4-6 недель после корригирующих остеотомий при консолидации фрагментов костей, что предварительно подтверждается данными рентгенологического обследования.

Проведение операций, направленных на восстановление оппозиции большого пальца кисти, предусматривает после удаления спиц и окончания иммобилизации гипсовой лонгетой, снабжение отводящей шиной на сроки до 6 месяцев.

В дальнейшем дети находятся на диспансерном наблюдении, предусматривающем контрольные осмотры 1 раз в 6 месяцев в течение первого года после операции, и далее – 1 раз в год до окончания периода роста.

## **6. ОШИБКИ И ОСЛОЖНЕНИЯ**

Выделяют следующие виды осложнений, возникшие в ранние и отдаленные сроки после оперативного вмешательства.

К ранним осложнениям относятся краевой некроз кожных лоскутов, лизис кожных трансплантатов, инфекционный процесс. Основной мерой профилактики является максимально бережное обращение с тканями, тщательный гемостаз, контроль кровоснабжения местных тканей интраоперационно и рациональное ведение в послеоперационном периоде.

К поздним осложнениям относят возникновение деформаций в виде клинодактилии пальцев ввиду нерационального выбора метода оперативного вмешательства и наличия грубых тянущих рубцов, нестабильность в пястно-фаланговых суставах пальцев, имевших общий сустав с добавочным до оперативного лечения ввиду недостаточного или неправильного укрепления капсульно-связочного аппарата.

## **7. ВЫВОДЫ**

1. Полидактилия кисти является сложным врожденным пороком развития, который помимо увеличения количества пальцев и пястных костей, характеризуется большой вариабельность структурных аномалий развития (В).

2. Приведенная классификация позволяет систематизировать полидактилию кисти в зависимости от пораженного отдела кисти, варианта де-

формации и сопутствующих пороков развития пястных костей и пальцев кисти и дает возможность определить оптимальный метод оперативного вмешательства с учетом возраста ребенка (В).

3. Возрастные показания к оперативному вмешательству зависят от варианта порока развития и сопутствующих деформаций ©.

4. В послеоперационном периоде больные нуждаются в рациональном подходе в выборе сроков иммобилизации и восстановительного лечения. Реабилитационные мероприятия включают физиотерапевтические процедуры, занятия ЛФК, массаж. В дальнейшем это позволяет добиться лучших результатов лечения (В).

5. Применение оперативного вмешательства в сочетании с послеоперационной реабилитацией и диспансерным наблюдением позволяет восстановить правильные анатомо-функциональные соотношения кисти ребенка, создать косметический вид кисти, избежать появления рецидивов и вторичных деформаций. Приоритетом является лечение полидактилии кисти у детей младшего возраста, до активного появления у ребенка навыков мелкой моторики ©.

## **8. ПРАКТИЧЕСКИЕ РЕКОМЕНДАЦИИ**

1. Тактика хирургического лечения зависит от варианта полидактилии кисти, возраста ребенка, а также сопутствующих пороков развития верхней конечности. При сложных формах помимо удаления дополнительного сегмента необходимо проведение реконструктивно-восстановительных операций на костно-суставном и сухожильно-мышечном аппарате удвоенных пальцев.

2. Хирургическое лечение детей с полидактилией кисти рекомендуется проводить в ранние сроки. Удаление дополнительного сегмента без вмешательств на основном пальце может быть произведено максимально рано – в возрасте 3-6 месяцев. В ситуации, требующей ликвидации сопутству-

ющей деформации основного пальца, лечение целесообразно проводить с возраста 1 года.

3. При удалении добавочного первого пальца кисти рекомендуется выполнить рентгенографическое исследование в двух проекциях для определения наиболее развитого пальца.

4. После лечения дети должны находиться на диспансерном наблюдении до завершения интенсивного роста, с периодом наблюдения 2 раза в год первый год после операции, в дальнейшем 1 раз в год.

5. Хирургическое лечение детей с полидактилией кисти должно производиться в специализированных детских ортопедотравматологических или хирургических стационарах врачами, имеющими теоретическое знание и практические навыки в хирургии кисти.

## СПИСОК ЛИТЕРАТУРЫ

1. Агранович О.Е., Врожденные пороки развития первого луча кисти у детей : дис. ...д-ра мед. наук / И.В. Шведовченко. – СПб., 2007. – 563 с.
2. Бук-Графко Д. Хирургия кисти при врожденных пороках развития // Последние достижения в пластической хирургии: Пер. с англ. – М., 1985. – с. 143- 159.
3. Дэвид Уорик Хирургия кисти / Дэвид Уорик и др., пер. с англ. под ред. Л.А. Родомановой. – М.: Издательство Панфилова: Бином. Лаборатория знаний, 2013. – 704 с.: ил.
4. Капанджи, А. И. Верхняя конечность. Физиология суставов / А. И. Капанджи. – Изд. 6-е, доп. – М.: Эксмо, 2009. – Т. 1. – 368 с.
5. Кузнечихин Е.П. Хирургическая патология верхней конечности у детей. Руководство для врачей / Е.П. Кузнечихин. – М.: Бином, 2012. – 840 с.
6. Шведовченко, И.В. Врожденное недоразвитие кисти у детей : дис. ...д-ра мед. наук / И.В. Шведовченко. – СПб., 1993. – 424 с.
7. Bev Guo, M.D. Polydactyly: A Review. Bev Guo, M.D., Steven K. Lee, M.D., and Nader Paksima, D.O., M.P.H. // Bulletin of the Hospital for Joint Diseases 2013;71(1):17-23
8. Flatt A. The Care of Congenital Hand Anomalies. – QMP, St.Louis. – 1994.
9. Malik S, Grzeschik KH. Synpolydactyly: clinical and molecular advances. Clin Genet 2008;73:113–20.
10. Temtamy S. Polydactyly as an isolated malformation / S.Temtamy, V.McKusick // Original article series. – 1976. – Vol. 14, N 6. – P. 363 – 392.
11. Zguricas J. Genetic aspects of polydactyly / J.Zguricas, P.Heutink, L.Heredero et al. // Handchir. Mikrochir. Plast. Chir.– 1996.– Vol. 28, N 4.– P. 171 – 175.