

ОБЩЕРОССИЙСКАЯ ОБЩЕСТВЕННАЯ ОРГАНИЗАЦИЯ  
АССОЦИАЦИЯ ТРАВМАТОЛОГОВ-ОРТОПЕДОВ РОССИИ  
(АТОР)

**ЛЕЧЕНИЕ БОЛЬНЫХ С ДЕФЕКТАМИ ДЛИННЫХ ТРУБЧАТЫХ КО-  
СТЕЙ МЕТОДОМ ЧРЕСКОСТНОГО ОСТЕОСИНТЕЗА  
ПО ИЛИЗАРОВУ**

Клинические рекомендации

(М 84.1, М 84.2)

Утверждены на заседании  
Президиума АТОР 24.04.2014 г г. Москва  
на основании Устава АТОР, утвержденного 13.02.2014 г.,  
Свидетельство о регистрации от 07.07.2014

Курган – 2013

## **АННОТАЦИЯ**

Клинические рекомендации содержат описание технологии замещения дефектов длинных трубчатых костей различного генеза и предназначены для врачей ортопедов-травматологов специализированных отделений НИИ, республиканских ортопедических центров, краевых и областных клинических больниц, прошедших обучение по чрескостному остеосинтезу.

### **Составители:**

А.И. Митрофанов - заведующий травматолого - ортопедического отделения №16, канд. мед. наук, старший научный сотрудник лаборатории гнойной остеологии и замещения дефектов ФГБУ «РНЦ «ВТО» имени акад. Г.А. Илизарова» Минздрава России.

А.Ю. Чевардин – канд. мед. наук, ведущий научный сотрудник лаборатории гнойной остеологии и замещения дефектов ФГБУ «РНЦ «ВТО» имени акад. Г.А. Илизарова» Минздрава России.

**Заявитель** – ФГБУ «РНЦ «ВТО» имени акад. Г.А. Илизарова» Минздрава России

### **Рецензенты:**

## ОГЛАВЛЕНИЕ

<b>ВВЕДЕНИЕ .....</b>	<b>4</b>
<b>ДИАГНОСТИЧЕСКИЕ ПРИНЦИПЫ КР.....</b>	<b>4</b>
<b>КЛИНИЧЕСКИЙ МЕТОД ДИАГНОСТИКИ.....</b>	<b>4</b>
<b>ПОКАЗАНИЯ К ИСПОЛЬЗОВАНИЮ КР.....</b>	<b>4</b>
<b>ПРОТИВОПОКАЗАНИЯ К ИСПОЛЬЗОВАНИЮ КР.....</b>	<b>5</b>
<b>СТЕПЕНЬ ПОТЕНЦИАЛЬНОГО РИСКА ПРИМЕНЕНИЯ КР.....</b>	<b>5</b>
<b>МАТЕРИАЛЬНО-ТЕХНИЧЕСКОЕ ОБЕСПЕЧЕНИЕ КР.....</b>	<b>5</b>
<b>ОПИСАНИЕ КР.....</b>	<b>6</b>
<b>ВОЗМОЖНЫЕ ОСЛОЖНЕНИЯ И СПОСОБЫ ИХ УСТРАНЕНИЯ.....</b>	<b>7</b>
<b>ЭФФЕКТИВНОСТЬ ИСПОЛЬЗОВАНИЯ КР.....</b>	<b>8</b>
<b>ЛИТЕРАТУРА.....</b>	<b>9</b>
<b>ПРИЛОЖЕНИЕ.....</b>	<b>10</b>

## ВВЕДЕНИЕ

Проблема восстановительного лечения больных с дефектами длинных трубчатых костей различного генеза до настоящего времени остается актуальной, так как трудности реабилитации связаны с наличием сопутствующих анатомо-функциональных нарушений конечности в виде недостаточности регионарного кровообращения, обширных рубцов мягких тканей, стойких контрактур суставов, деформаций и выраженного анатомического укорочения костного сегмента [1,2].

В силу данных обстоятельств, неудачи при лечении дефектов с применением традиционной костной пластики раздельно или в комбинации составляют от 2,6 % до 53 %, а при врожденных дефектах – до 60%, что в 11,6%-92% случаев приводит к инвалидности [3, 4, 5, 6, 7, 8].

Метод чрескостного остеосинтеза, основываясь на открытых Илизаровым общебиологических закономерностях репаративной регенерации кости (эффект Илизарова) позволяет управлять репаративными процессами тканей [9,10]. На этой основе были предложены высокоэффективные приемы малоинвазивной реконструкции длинных трубчатых костей в процессе замещения дефектов различного генеза.

### ДИАГНОСТИЧЕСКИЕ ПРИНЦИПЫ КЛИНИЧЕСКИХ РЕКОМЕНДАЦИЙ

Анамнез заболевания, лабораторные методы исследования, ортопедические измерения конечности (определяется длина и ось сегмента, наличие деформаций, величина в градусах), рентгенография конечности (в 2-х стандартных проекциях). Совокупность всех данных определяет выбор тактики и метода лечения.

### КЛИНИЧЕСКИЙ МЕТОД ДИАГНОСТИКИ

Оценивают жалобы пациента, изучают общий ортопедический статус для выявления сопутствующих нарушений, измеряют длину, окружность пораженной и контралатеральной конечностей, амплитуду активных и пассивных движений в суставах, определяют величину деформации в градусах, состояния мягких тканей сегмента, наличие рубцов.

**Рентгенологический метод.** Рентгенографию производят в стандартных проекциях (прямая и боковая). При необходимости для выявления истинного угла деформации сегмента рентгенологическое исследование дополнительно выполняется в косых проекциях (угол ротации в пределах 30°-40°).

### ПОКАЗАНИЯ К ИСПОЛЬЗОВАНИЮ КЛИНИЧЕСКИХ РЕКОМЕНДАЦИЙ

Технология показана при лечении больных с дефектами длинных трубчатых костей с анатомическим укорочением поврежденного сегмента или без него;

1. М84.1 – несрастание перелома (псевдоартроз), дефект-диастаз длинных костей.
2. М84.2 – замедленное сращение перелома.

Остеосинтез осуществляется в плановом порядке.

## **ПРОТИВОПОКАЗАНИЯ К ИСПОЛЬЗОВАНИЮ КР**

Относительные:

1. Острые инфекционные заболевания;
2. Хронические компенсированные заболевания в фазе обострения.

Абсолютные:

1. Хронические декомпенсированные заболевания внутренних органов.
2. Психические расстройства.
3. Дерматологические заболевания с изменением кожных покровов на поврежденном сегменте (мокнущие дерматиты, нейродермиты, экзема и т.д.).
- 4.

## **СТЕПЕНЬ ПОТЕНЦИАЛЬНОГО РИСКА КР**

Класс 3 - медицинские технологии с высокой степенью риска, включающие в себя медицинские технологии, оказывающие прямое (хирургическое) воздействие на органы и ткани организма.

## **МАТЕРИАЛЬНО-ТЕХНИЧЕСКОЕ ОБЕСПЕЧЕНИЕ КР**

### **1. Аппараты лучевой диагностики:**

Аппарат рентгеновский медицинский диагностический «Clinomat Pixel-HF 650». Регистрационное удостоверение Минздрава России № 97/793 от 10.07.1997г. Изготовитель «Italray», Италия

### **2. Стол операционный**

Столы операционные Axis Arcus с принадлежностями, № гос. рег. 2006/1159 от 27. 07. 06 г. Изготовитель «Schaerer Mayfield Progects», Швейцария.

### **3. Инструменты**

1. Инструменты для травматологии и ортопедии. Регистрационное удостоверение ФС № 2005/1290 от 08.09. 2005г. Производства ChM Sp z.o.o., Польша.

2. Иглы хирургические ИХ-КМИЗ, № гос. рег. 29/01050600/3305-02 до 20.07.2012. Изготовитель ОАО «Казанский медико-инструментальный завод».

3. Материал шовный хирургический Premilene, Vicril, Dafilon. Miralene № гос. рег. 2006/2097 от 20.12.2005г. Изготовитель. «Aescular AG & Co/ KG».

4. Комплект для чрескостного остеосинтеза по Илизарову. Регистрационное удостоверение № ФСР 2007 / 00756 от 28. 09. 2007 г. Изготовитель «Опытный завод РНЦ «ВТО» им. акад. Г. А. Илизарова. г. Курган

5. Установка рентгенодиагностическая с возможностью цифровой рентгенографии X- ray system CLINOMAT с принадлежностями. Производитель – ITALRAY S.r.l., Италия. Регистрационное удостоверение ФС №2006/559 от 24.04.2006, срок действия: 24.04.2016.

6. Цефазолин (cefazolin) Владелец рег. удостоверения: ORCHID HEALTHCARE (Индия) Регистрационный номер: ЛСР-009318/08 Дата регистрации: 25.11.08., срок действия: не ограничен.

7. Прадакса® (дабигатрана этексилат). Производитель – Bperringer Ingelheim Pharma GmbH&Co.KG, Германия. Регистрационное удостоверение ЛСР – 007065/09 от 07.09.2009, срок действия: не ограничен.

Для обеспечения остеосинтеза и послеоперационного ведения больных необходимы следующие инструменты и принадлежности: дрель травматологическая, плоскогубцы, кусачки, ключи (накидные и рожковые), общехирургический инструментарий, медицинская каталка, кровать.

## ОПИСАНИЕ КЛИНИЧЕСКИХ РЕКОМЕНДАЦИЙ

Предоперационная подготовка: Предоперационная подготовка включает в себя комплекс мероприятий, принятых в ортопедической практике, и состоит из клинических, лабораторных и рентгенологических исследований.

Техническое исполнение:

Жесткость фиксации в модуле «аппарат-кость», а следовательно, и возможность управления положением отломков в процессе замещения дефектов кости зависит от диаметра кольца аппарата, от расстояния от кости до кольца, степени натяжения, диаметра спиц, их количества и взаимного расположения. Поэтому при подборе аппарата следует особое внимание уделить диаметру колец и дуг аппарата. Оптимальным диаметр кольца считается когда расстояние от поверхности кожи до внутренней окружности опоры колеблется от 2 до 2,5 см. При этом необходимо учитывать появление гофрирования мягких тканей в процессе компрессии отломков в месте их контакта.

В зависимости от анатомо-функциональных нарушений для лечения дефектов и несращений костей используют два метода чрескостного остеосинтеза по Илизарову:

1. Монолокальный компрессионный остеосинтез пораженного сегмента.
2. Билокальный компрессионно-дистракционный остеосинтез пораженного сегмента.

### **Монолокальный компрессионный остеосинтез сегмента.**

Данный метод показан при дефектах и несращениях кости без анатомического укорочения сегмента.

После подбора аппарата его детали размещают в металлической кассете и стерилизуют в сухожаровом шкафу в течение 90 минут при температуре 180<sup>а</sup>С.

В операционной после выполнения анестезии пациента укладывают на ортопедическом столе на спину. Операционное поле обрабатывают раствором антисептика и обкладывают стерильными простынями. Остеосинтез осуществляют следующим образом. Через проксимальный и дистальный метафизы кости перекрестно проводят по 2-3 спицы в плоскости поперечного сечения отломков (рис. 1). При операциях на голени или предплечье

проводят по одной спице через обе кости, фиксируя их в дистальной и проксимальной опорах. Вблизи ложного сустава или несращения выше и ниже проводят по две спицы с упорной площадкой с противоположных сторон. Спицы фиксируют в четырех кольцевых опорах, установленных с учетом деформации. На уровне ложного сустава между спицами, выполняют остеотомию парной кости. Имеющуюся деформацию исправляют одновременно на операционном столе (угол не более  $20^\circ$ ) или дозированно (угол более  $20^\circ$ ), начиная с 2 дня после операции за счет дистракции по шарнирным узлам между средними опорами, темпом 0,25 мм 3-4 раза в сутки до нормокоррекции оси сегмента. После восстановления оси сегмента выполняют поддерживающую компрессию по резьбовым стержням на стыке концов отломков по 1 мм 1раз 7-10 дней до демонтажа аппарата.

При низком уровне дефекта и деформации для повышения стабильности опоры и «управляемости» аппарата во время коррекции оси дополнительно устанавливают опору на нижележащем сегменте. Для этого проводят две спицы с углом перекреста по наружной и внутренней поверхности в  $70^\circ$ - $80^\circ$  и одну спицу ниже перекреста (на 1,5-2 см), фиксируют в натянутом состоянии в кольце и соединяют с основным аппаратом шарнирными устройствами или резьбовыми стержнями.

### **Билокальный компрессионно-дистракционный остеосинтез пораженного сегмента**

Данный метод показан при дефектах и несращениях кости с анатомическим укорочением сегмента более 3 см.

В операционной после выполнения анестезии пациента укладывают на ортопедическом столе на спину. Операционное поле обрабатывают раствором антисептика и обкладывают стерильными простынями. Остеосинтез осуществляют следующим образом. Через проксимальный и дистальный метафизы кости перекрестно проводят по 2-3 спицы в плоскости поперечного сечения отломков (рис. 2). При операциях на голени или предплечье проводят по одной спице через обе кости, фиксируя их в дистальной и проксимальной опорах. Вблизи ложного сустава или несращения выше и ниже проводят по две спицы с упорной площадкой с противоположных сторон. Спицы фиксируют в четырех кольцевых опорах, установленных с учетом деформации. Удлинение осуществляют, как правило, за счет наиболее длинного отломка. Для этого производят остеотомию отломка в метадиафизарной области. При наличии целой парной кости так же выполняют ее остеотомию на данном уровне.

Дистракцию для удлинения в области остеотомии начинают на 5-6 сутки после операции по 0,25 мм  $\times$  4 раза в день. Поддерживающую компрессию по резьбовым стержням в зоне псевдоартроза или несращения выполняют по 1 мм 1раз 7-10 дней до демонтажа аппарата.

Аппарат демонтируют основываясь на клинико-рентгенологических данных (отсутствие боли в оперированной конечности, патологической подвижности при нагрузке и «расконтрогаенном» аппарате Илизарова, наличии непрерывной корковой пластинки в зоне удлинения, псевдоартроза или несращения). После демонтажа аппарата повторно выполняют рентгенологическое исследование. Рекомендуют постепенно возрастающую нагрузку, ЛФК смежных суставов в щадящем режиме.

## **ВОЗМОЖНЫЕ ОСЛОЖНЕНИЯ И СПОСОБЫ ИХ УСТРАНЕНИЯ**

По характеру возникновения осложнения можно разделить на четыре группы:

1. Технические (связанные с нарушением техники выполнения метода и последующего ведения больного).
2. Лечебные (инфекционные, нейро-сосудистые).
3. Организационные (связанные с неподготовленностью мед персонала).

Ошибки, связанные с несоблюдением техники выполнения метода (технические) могут привести к нейропатии нервов (при несоблюдении темпа distraction). В таких случаях distraction временно прекращается, проводят курс консервативной восстановительной терапии (витамины группы В, прозерин, электростимуляция). При повреждении магистральных сосудов во время остеотомии необходимо проконсультироваться с ангиохирургом.

Профилактикой указанных осложнений является точное соблюдение приемов выполнения остеотомии и создание условий для предупреждения возможного повреждения сосудов и нервов, находящихся в непосредственной близости от зоны остеотомии или проведения спиц.

Наиболее грозным лечебным осложнением является возникновение спинового остеомиелита в процессе остеосинтеза, в случаях несоблюдения скоростного режима проведения спиц через склерозированные участки кости, без применения специальной копьевидной за точки наконечника спицы.

Воспаление мягких тканей вокруг спиц возникает при несоблюдении принципов асептики и антисептики и нарушении технологии проведения спиц. Лечение воспаления мягких тканей заключается в ежедневных перевязках с использованием диоксида, димексида, мази «Левомеколь», антибиотиков широкого спектра действия. Спицы удаляются через три дня при отсутствии эффекта от проводимой терапии. Своевременное удаление спицы на фоне антибактериальной терапии предупреждает развитие спинового остеомиелита.

## **ЭФФЕКТИВНОСТЬ ИСПОЛЬЗОВАНИЯ МЕДИЦИНСКОЙ ТЕХНОЛОГИИ**

Предложенные методики и тактические приемы лечения данного заболевания позволяют повысить эффективность оказания специализированной медицинской помощи больным с дефектами и несращениями кости, особенно при тяжелых, рецидивирующих формах заболевания и рубцовых изменениях окружающих мягких тканей. Применение методик позволяет устранить имеющиеся деформации, восстановить целостность кости и анатомическую длину, в более короткие сроки достигнуть консолидации, костной регенерации за один этап оперативного лечения.

## ЛИТЕРАТУРА

1. Корнилов Н.В. Организация и совершенствование травматолого-ортопедической службы России / Н.В. Корнилов, К.И. Шапиро// *Анналы травматологии и ортопедии*. -1996. - № 3(9). – С. 5-7.
2. Состояние травматолого-ортопедической помощи населению Российской Федерации / С.П. Миронов, Е.П. Какорина, Т.М. Андреева, Е.В. Огрызко// *Вестник травматологии и ортопедии им. Н.Н. Приорова*.- 2007.- №3.- С. 3-10.
3. Рулла Э. А. Ошибки и осложнения при применении компрессионно-дистракционного метода лечения // *Ортопедия, травматология и протезирование*. 1977. № 2. С. 38-43.
4. Шевцов В. И., Макушин В. Д. Реконструктивная хирургия врожденных псевдоартрозов костей голени // *Вопросы остеосинтеза в травматологии и ортопедии : материалы юбил. науч.-практ. конф. Екатеринбург, 2000*. С. 172-173.
5. Медицинская реабилитация инвалидов с последствиями переломов костей конечностей / С.В. Гюльназарова, В.И. Манаев, А.И. Реутов и др. // *Человек и его здоровье: Материалы VII Российского национального конгресса*. - СПб, 2002. – Т. XVIII. - С. 313.
6. Разработка новых методов диагностики и лечения псевдоартрозов: материалы II междунар. науч. конф. "Новые оперативные технологии (анатомические, экспериментальные и клинические аспекты)" (27-28 сент., г. Томск) / И. В. Бауэр [и др.] // *Вопр. реконструктивной и пластической хирургии*. - 2007. - № 3-4 (22-23). - С. 28-31.
7. Богов А. А., Ибрагимов Л. Я., Муллин Р. И. Васкуляризованная кожная пластика несвободными осевыми лоскутами медиальной поверхности голени при сочетанных повреждениях голени и стопы у детей // *Материалы симпозиума детских травматологов-ортопедов России с международным участием*. СПб., 2008. С. 66-67.
8. Choi I.-H., Cho T.-J., Lee S.-M., Chung Ch.-Y., Yoo W.-J. Ilizarov treatment of atrophic congenital pseudoarthrosis of the tibia: Refracture and importance of consideration for fibular pseudoarthrosis // *4<sup>th</sup> Meeting of the A.S.A.M.I. International, held in conjunction with 12<sup>th</sup> Meeting of A.S.A.M.I.: Program and Abstracts*. Kyoto, 2006. P. 77.
9. Общебиологическое свойство тканей отвечать на дозированное растяжение ростом и регенерацией (эффект Илизарова) : диплом № 355 (СССР) ; заявл. 25.12.1985 г. № 11271 ; опублик. 23.04.1989 , Бюл. «Открытия, изобретения. 1989. №15. Приоритет от 24.11.1970.
10. Борзунов Д. Ю., Осипова Е. В., Петровская Н. В. К вопросу оптимизации технологий замещения дефектов длинных костей по Г.А. Илизарову (экспериментальное исследование) // *Гений ортопедии*. 2009. № 3. С. 112 – 118.

## ПРИЛОЖЕНИЕ

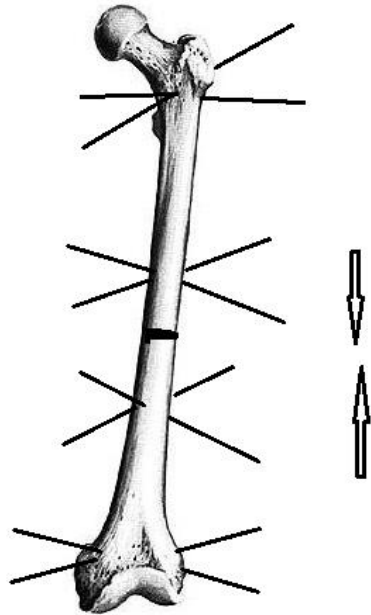


Рис. 1. Схема выполнения монолокального компрессионного остеосинтеза.

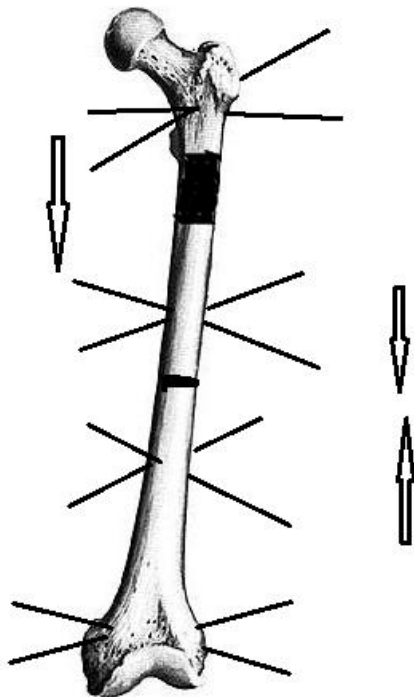


Рис. 2. Схема выполнения билокального компрессионно-дистракционного остеосинтеза.