

МИНИСТЕРСТВО ЗДРАВООХРАНЕНИЯ РОССИЙСКОЙ ФЕДЕРАЦИИ

Федеральное государственное бюджетное учреждение
«Саратовский научно-исследовательский институт
травматологии и ортопедии»
Министерства здравоохранения Российской Федерации

ФГБУ «СарНИИТО» Минздрава России
410002, г. Саратов, ул. Чернышевского, д. 148

**ЛЕЧЕНИЕ ПЕРЕЛОМОВ
ДИСТАЛЬНОГО ОТДЕЛА ПЛЕЧЕВОЙ КОСТИ**

(федеральные клинические рекомендации)

Саратов, 2013

АННОТАЦИЯ

Клинические рекомендации хирургического лечения дистального отдела переломов плечевой кости методом закрытого чрескостного остеосинтеза по технологии А.П.Барабаша, К.А.Гражданова (ФС № 2010/398) позволяют снизить травматичность операции. Репозиция, фиксация и управление положения отломков осуществляется в устройстве (патент РФ № 74798).

Устройство для репозиции и фиксации низких переломов плечевой кости собирается из деталей серийно выпускаемого комплекта Илизарова. Техника наложения его и преимущество технологии заключено в сочетании спиц с упорами и стержней, причем их пространственное положение перпендикулярно друг другу. Параллельные спицы, введенные во фронтальной плоскости метафиза плеча закрепляют в полукольцо, а стержни проксимального отломка задней поверхности (сагиттальная плоскость) в многодырчатой планке. Планка и полукольцо соединены репозиционным узлом.

Полная репозиция и управляемая фиксация отломков достигается за счет перемещения в разных плоскостях.

Другим преимуществом может служить миниатюрность конструкции, малый вес, безопасность операции без ограничения функции в суставах.

Рекомендации составлены для врачей травматологов-ортопедов и рекомендованы для исследования в клинических учреждениях городов, Республиканских, областных центрах, НИИ.

Клинические рекомендации основаны на:

- «Способе чрескостного остеосинтеза переломов и последствий переломов плечевой кости» (патент РФ № 2199967, заявка № 99117111, приор. от 04.08.1999 г., опубл. 10.03.2003 г.);

- «Устройстве для репозиции и фиксации низких переломов плечевой кости» (патент РФ № 74798, заявка № 2008111336, приор. от 24.03.2008, опубл. 20.07.2008).

Патентообладатель: ФГБУ «СарНИИТО» Минздрава России.

Авторы: доктор мед. наук профессор, Заслуженный деятель науки и техники РФ, лауреат Государственной премии РФ, руководитель отдела инновационных проектов в травматологии и ортопедии А.П.Барабаш; канд. мед. наук, научный сотрудник отдела инновационных проектов в травматологии и ортопедии К.А.Гражданов.

ВВЕДЕНИЕ

На долю низких переломов плечевой кости, к которым относится повреждение диафиза в нижней трети и переломы дистального отдела (без внутрисуставных), приходится от 15 до 30% от всех переломов плечевой кости [4, 5, 7, 9].

Доминирующим методом лечения низко расположенных переломов в последнее десятилетие является хирургический (накостная и внутрикостная фиксация). Создавая необходимые условия стабильной фиксации отломков, открытое вмешательство отдалает время функциональной реабилитации по восстановлению движений в суставах. Количество осложнений и неудовлетворительных исходов (несращение перелома, стойкие контрактуры в локтевом суставе, остеомиелит, невриты локтевого и лучевого нервов) достигает 46% [1, 6, 8].

Этот современный парадокс доминирования открытого остеосинтеза и предание забвению методики Илизарова (чрескостного остеосинтеза) связан с низкой грамотностью врача, коммерциализацией лечебного процесса. Изменение ситуации по снижению неблагоприятных исходов лечения переломов дистального отдела плеча должно быть заложено в доктрину правовых протоколов федеральных клинических рекомендаций.

Малоинвазивность, малотравматичность чрескостного остеосинтеза в сочетании лечебного и реабилитационного периодов восстановительного лечения да еще и закрытым способом не имеют альтернативы. Репозиция отломков, их удержание с возможностью управления репаративным процессом, как показывают исследования, позволяет рекомендовать в практику новую технологию (ФС № 2010/398 от 25.11.2010 г. «Лечение низких переломов плечевой кости методом закрытого чрескостного остеосинтеза»).

Сущность её и отличие от известных способов чрескостного остеосинтеза заключается в обеспечении стабильной фиксации дистального и длинного проксимального отломка плечевой кости.

Стабильность остеосинтеза и сохранение функции в локтевом суставе достигается введением параллельных спиц с упорами в плоскости сгибание – разгибание в локтевом суставе, через метафиз на отдалении друг от друга не более 15 мм, и стержней по задней поверхности плеча в проксимальный отломок (расстояние между ними до 80 мм). Параллельный перекрест спиц и стержней под углом в 90° создают в замкнутом контуре внешнего устройства чрескостного остеосинтеза самую жесткую биомеханическую систему [3].

Закрытое одномоментное и дозированное перемещение отломков с помощью репозиционного узла позволяют добиваться идеальной их репозиции.

Управление системой чрескостного остеосинтеза у подготовленного врача – мощный инструмент управления репаративным костеобразованием.

Безопасность наложения аппарата гарантирована методикой «Эсперанто» проведения чрескостных элементов при остеосинтезе аппаратом Илизарова [2].

Преимущества: стабильность отломков, закрытая репозиция, управляемость чрескостной системы, безопасность, сочетание лечебного и функционального периодов реабилитации позволяют профилактировать гнойные осложнения, сократить общие сроки стационарного лечения, снизить в разы образование ложного сустава и как итог уменьшение первичного выхода на инвалидность.

Сведениями об использовании аналогичных рекомендаций мы не располагаем. Применение их за рубежом в источниках информации не встречается.

Внедрение клинических рекомендаций в практическое здравоохранение позволит расширить показания, в частности, возможно будет лечение Т- и Y-образных внутрисуставных переломов. Круг проблем, связанный с вышеобозначенной тематикой настроит исследователей на совершенствование внешних конструкций, биомеханическое обоснование математическими методами отдельных параметров – остеосинтеза.

ДИАГНОСТИЧЕСКИЕ ПРИНЦИПЫ КЛИНИЧЕСКИХ РЕКОМЕНДАЦИЙ

Под переломом кости следует понимать разрушение анатомической структуры и функции, связанное с любым внешним, механическим воздействием на организм. По механизму травмы переломы дистального отдела плечевой кости разделены на сгибательные и разгибательные.

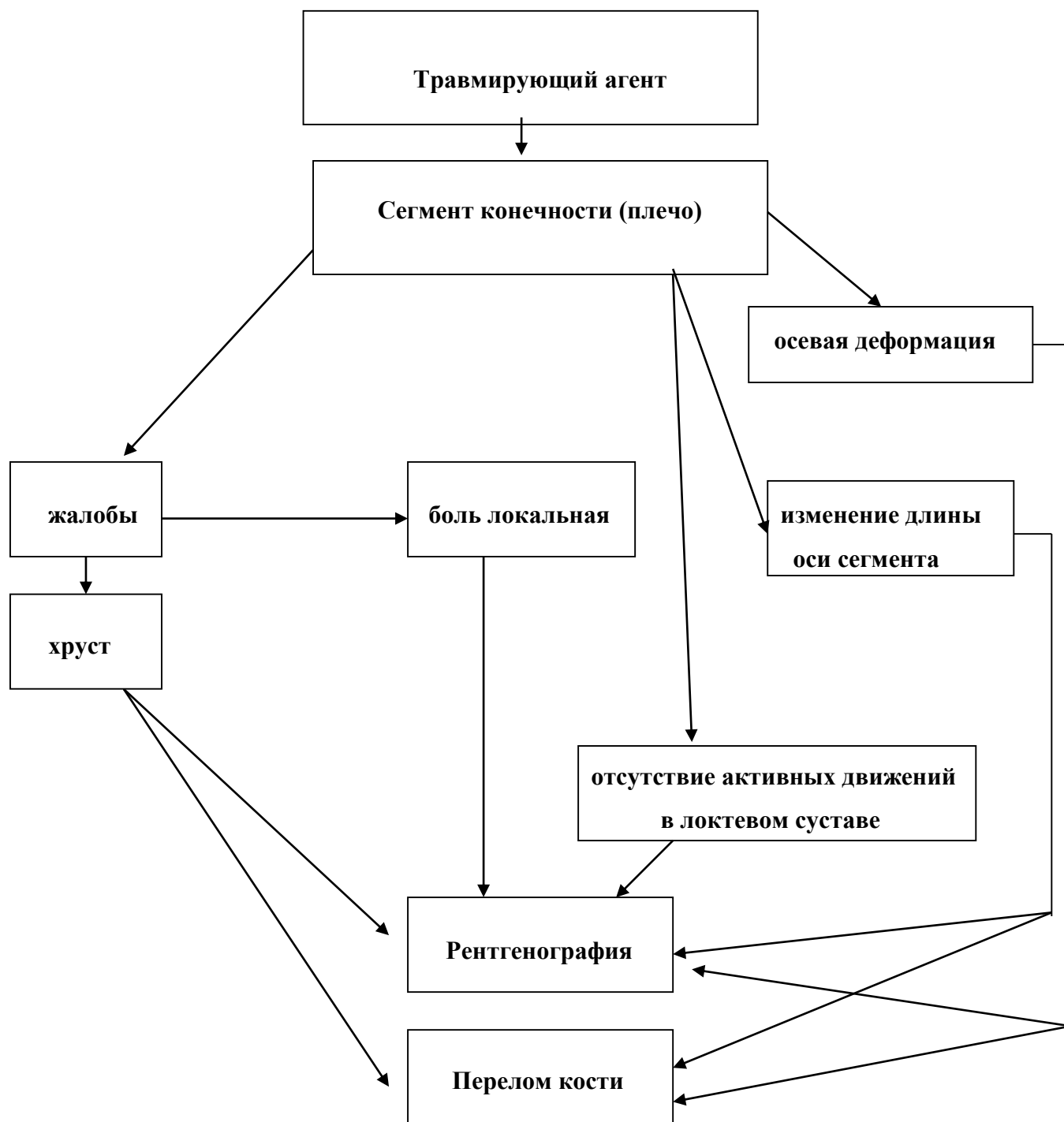
Постановка диагноза – процесс комплексный и строится на основании жалоб пострадавшего, анамнеза, осмотра, пальпации, определения движения в суставах, измерения длины и окружности сегмента конечности, рентгенографии, УЗИ и специальных методов исследования кровоснабжения и иннервации.

Таблица 1

Клинические признаки, повышающие или уменьшающие вероятность перелома плечевой кости

		Признаки, повышающие вероятность перелома	Признаки, уменьшающие вероятность перелома
1.	Боль локальная	+	+ -
2.	Хруст	+	-
3.	Отсутствие функции в локтевом суставе	+	+ -
4.	Осевая деформация	+	-
5.	Увеличение окружности	+	+ -
6.	Увеличение длины	+	-
	Рентгенологический признак	+	-

Алгоритм постановки диагноза



Дифференциальная диагностика

Факторы	Перелом	
	Острый	Патологический
Сила внешнего воздействия	Падение с высоты Комбинация сил	без акцента на травму или незначительная
Болевой синдром	значителен	Может и не быть
Рентгенологический контроль	Четкая линия разрушения кости	Очаговая деструкция кости, опухоль, опухолевидные за- болевания
Возраст	любой	Чаще пожилой

ПОКАЗАНИЯ К ИСПОЛЬЗОВАНИЮ КЛИНИЧЕСКИХ РЕКОМЕНДАЦИЙ

- переломы плечевой кости в нижней трети диафиза (S. 42.31),
- переломы нижнего конца плечевой кости (S. 42.4).

ПРОТИВОПОКАЗАНИЯ К ИСПОЛЬЗОВАНИЮ
КЛИНИЧЕСКИХ РЕКОМЕНДАЦИЙ

- психические расстройства и расстройства поведения (F00-F99);
- сердечная недостаточность (I50);
- легочно-сердечная недостаточность (I27.9);
- внутричерепные кровоизлияния (I60- I62);
- злокачественные новообразования (C00-C97).

Относительные противопоказания к применению:

- инфекционные поражения кожи конечности (B99).

СТЕПЕНЬ ПОТЕНЦИАЛЬНОГО РИСКА ПРИМЕНЕНИЯ
КЛИНИЧЕСКИХ РЕКОМЕНДАЦИЙ

Операция чрескостного остеосинтеза низких переломов плечевой кости отнесена к I степени риска.

Знание Системы «Эсперанто», основанное на поперечных срезах сегмента конечности и схематическое изображение дает ясное представление об опасности и безопасности введения чрескостных элементов в области кости. Поэтапный рентгеноконтроль в ходе операции внушает уверенность и удовлетворенность алгоритмом наложения аппарата.

МАТЕРИАЛЬНО-ТЕХНИЧЕСКОЕ ОБЕСПЕЧЕНИЕ КЛИНИЧЕСКИХ РЕКОМЕНДАЦИЙ

1. Столы операционные с принадлежностями, модели: Dixon Surgery 8500, Dixon Surgery 8600. Производства Medical Equipment Factory of Shanghai Medical Instruments Co., Ltd., КНР. Рег. удостоверение ФС № 2005/1137.

2. Инструменты для травматологии и ортопедии. Производства ChM Sp. z.o.o., Польша. Рег. удостоверение ФС № 2005/1290.

3. Иглы хирургические ИХ-КМИЗ. Производитель ОАО «Казанский медико-инструментальный завод», Казань. Рег. удостоверение МЗ РФ № 29/01060607.

4. Материал шовный хирургический Miralen, Dafilon, Premilene, Safil, PTFE Pledgets, Supramid, Monosyn, Silkam, VirginSilk, PremiCron, Securex. Производитель фирма Aescular AG & Co. KG, Германия. Рег. удостоверение № 2006/2097.

5. Комплект узлов и деталей для сборки компрессионно-дистракционных аппаратов для верхних и нижних конечностей Кулк – «РОТОР-МЕД». Производитель ООО «Ротор мед», Казань. Рег. удостоверение ФС № 022с2005/3046-06.

ОПИСАНИЕ КЛИНИЧЕСКИХ РЕКОМЕНДАЦИЙ

Чрескостный остеосинтез низких переломов плечевой кости осуществляют в следующей последовательности: операцию выполняют под проводниковым или общим обезболиванием. Больного укладывают на ортопедический стол. Оперируемую конечность отводят в плечевом суставе до 90° и сгибают

в локтевом суставе до 90° (сгибательный перелом). Спицу для скелетного вытяжения проводят через отросток локтевой кости во фронтальной плоскости. Производят тракцию по оси плеча при помощи скелетного вытяжения. Противотягу осуществляют за туловище путём установки упора в область боковой поверхности грудной клетки. Репозицию отломков выполняют вытяжением по оси плеча под рентгенологическим контролем, при этом, по возможности, устраняют элементы грубого смещения по ширине, длине и угловое смещение. При разгибательном переломе сгибание в локтевом суставе до 90° проводят после тракции вытяжением.

Установку аппарата внешней фиксации начинают с введения чрескостных элементов.

Устройство (патент РФ № 74798) содержит (рис. 1) проксимальную опорную планку 1 с отверстиями, в которые установлены резьбовые чрескостные стержни 2. Проксимальная опорная планка 1 соединена с репозиционным узлом, выполненным в виде ползуна 3, при помощи резьбового конца 4. На дистальной дуговой опоре 5 закреплены спицы 6. Таким образом, проксимальная опорная планка 1 и дистальная дуговая опора 5 соединены через репозиционный узел 3 в единую динамическую систему.

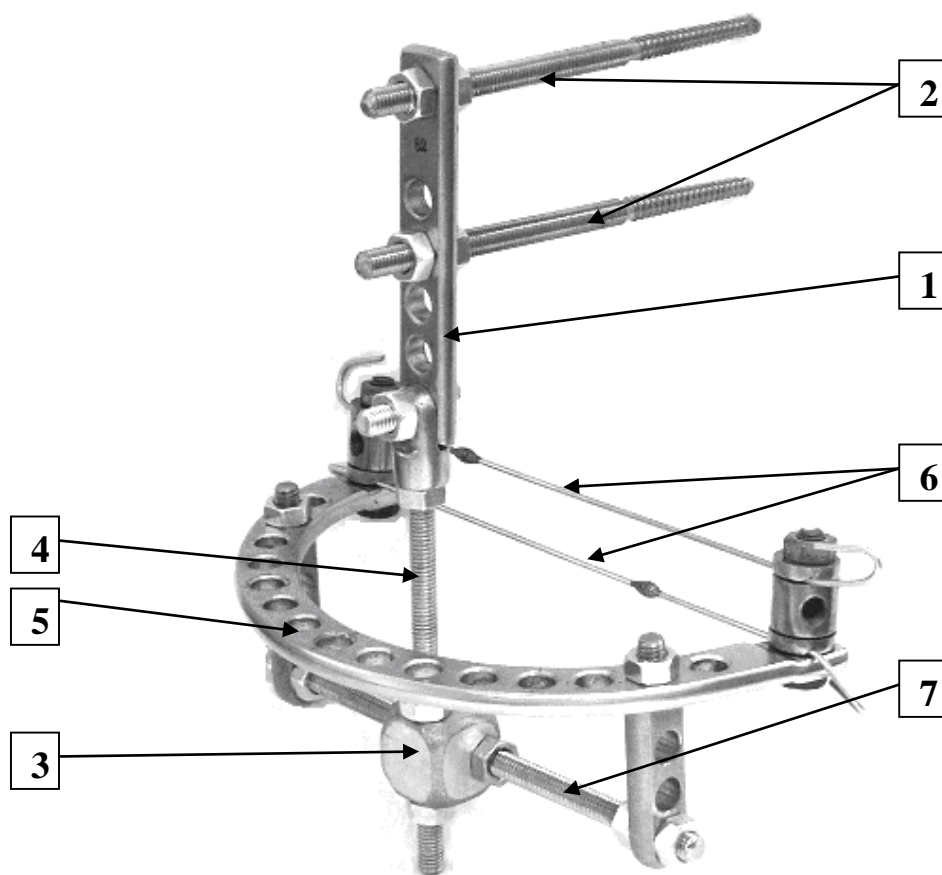


Рис. 1. Устройство для репозиции и фиксации низких переломов плечевой кости.

Устройство применяется следующим образом. Устанавливают незамкнутую дистальную дуговую опору 5 на уровне введения спиц по задней поверхности плеча и фиксируют к ней введенные спицы.

В метафиз дистального отломка плечевой кости вводят параллельно 2 спицы с упором во фронтальной плоскости на расстоянии друг от друга 15-20 мм. В системе «Эсперанто» (1997) это уровень VIII, позиция 9°-3 и 3°-9 (рисунок 2).

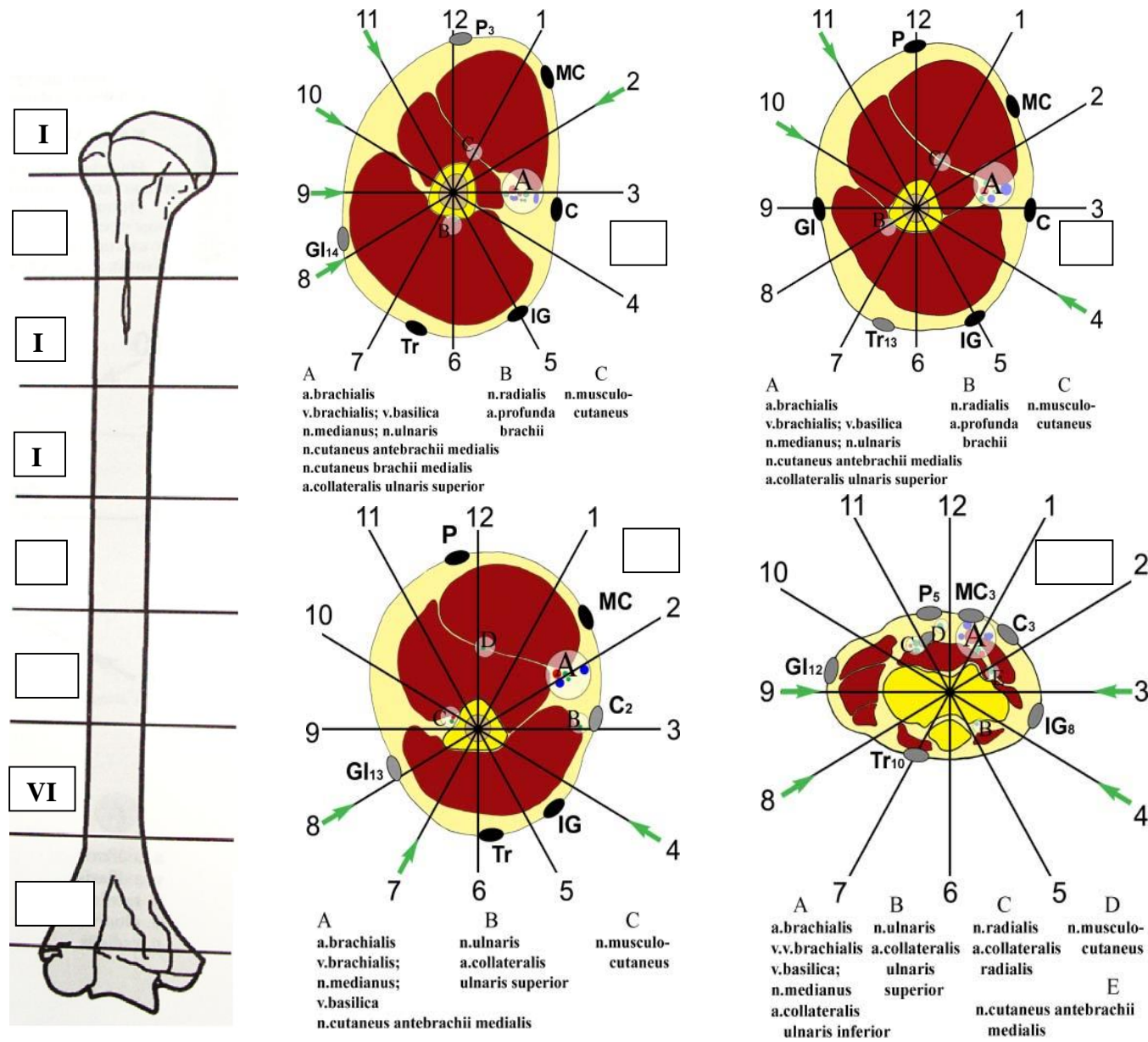


Рис. 2. Схемы анатомо-функциональных срезов на сегменте плечо.

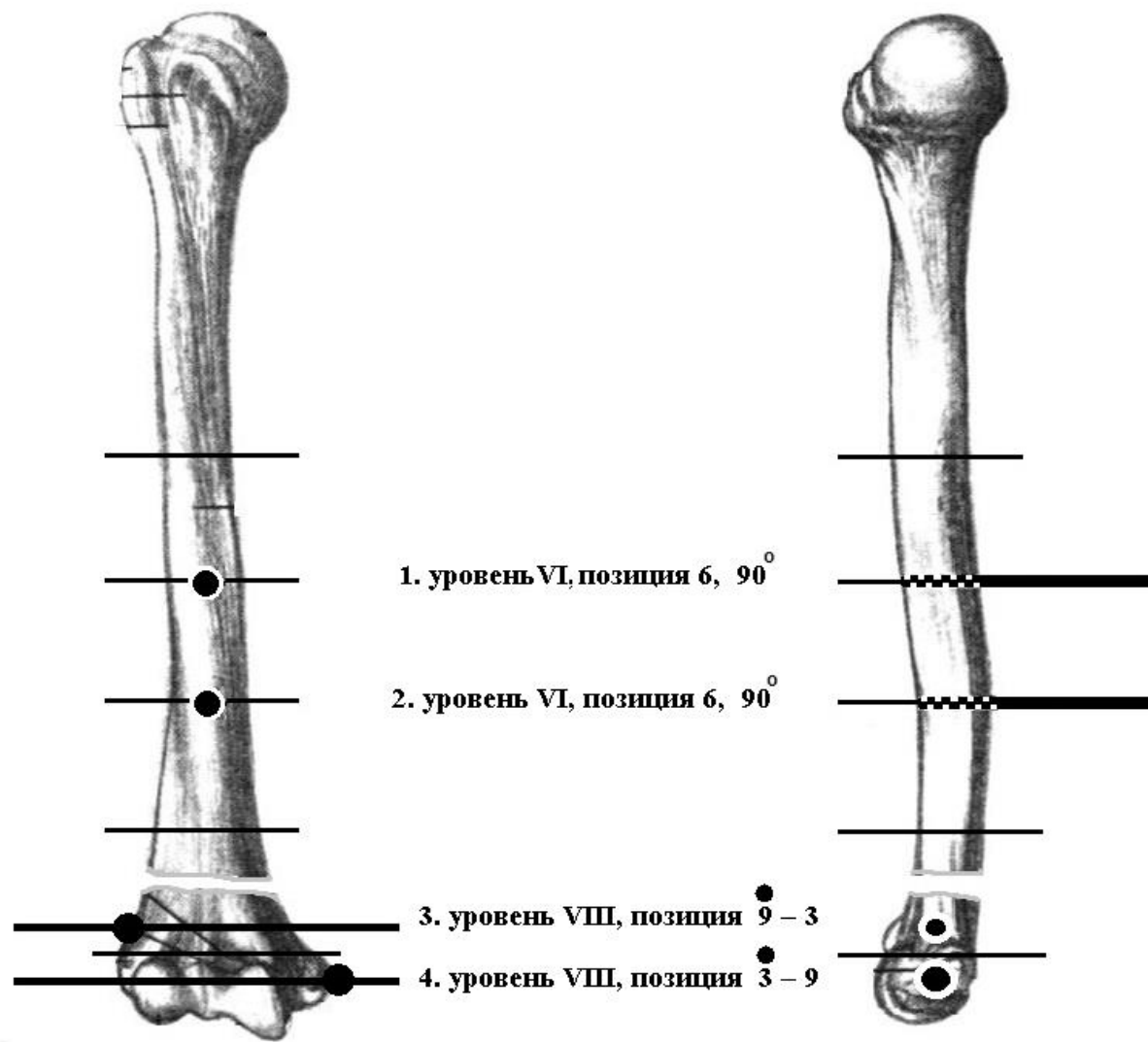


Рис. 3. Схема остеосинтеза дистального перелома плечевой кости.

На рисунках 2 и 3 представлена схема остеосинтеза низкого перелома плечевой кости. На схеме в двух плоскостях фронтальной и сагиттальной указаны уровень и позиция введения чрескостных элементов, обозначенных римскими и арабскими цифрами согласно системе «Эсперанто...». Серыми кружками указано место локализации сосудисто-нервных пучков, а также на схеме перечислены сосуды и нервы, формирующие данные магистральные образования (рисунок 3).

Затем по задней поверхности плеча чрескостно вводят параллельно в диафиз плечевой кости, проксимальнее линии перелома, не менее двух резьбовых чрескостных стержней 2 и фиксируют их к проксимальной опоре. Расстояние между стержнями 30-60 мм. (Уровень V и VI, позиция б).

С помощью соединительных стержней 4 и 7 скрепляют дистальную и проксимальную опору в единую систему.

Репозицию костных отломков производят после окончательного закрепления устройства на плечевой кости. Для выравнивания костных отломков по ширине в сагиттальной плоскости перемещают резьбовые чрескостные стержни 2 относительно проксимальной опорной планки 1. Для коррекции положения костных отломков по ширине во фронтальной плоскости перемещают проксимальную опорную планку 1 с резьбовыми чрескостными стержнями 2 относительно дистальной дуговой опоры 6. Перемещая вдоль плечевой кости резьбовой конец 4 в репозиционном узле 3, сближают проксимальную опорную планку и незамкнутую дистальную дуговую опору с закрепленными в неё спицами 15, тем самым, проводя осевую коррекцию костных отломков. Дозированно поворачивая проксимальную опорную планку 1 вокруг своей оси, добиваются устранения ротационного смещения отломков. После устранения всех смещений в аппарате создаются условия компрессии для отломков и проверяется функция в локтевом суставе (рис. 4).

Функциональные возможности оперированной конечности после наложения аппарата

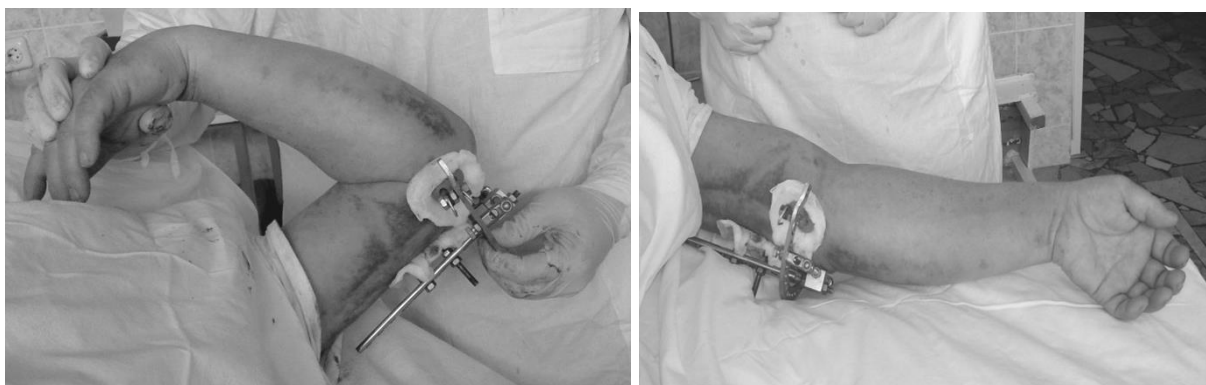


Рис. 4. Движения в локтевом суставе левой руки больного С. после завершения оперативного вмешательства.

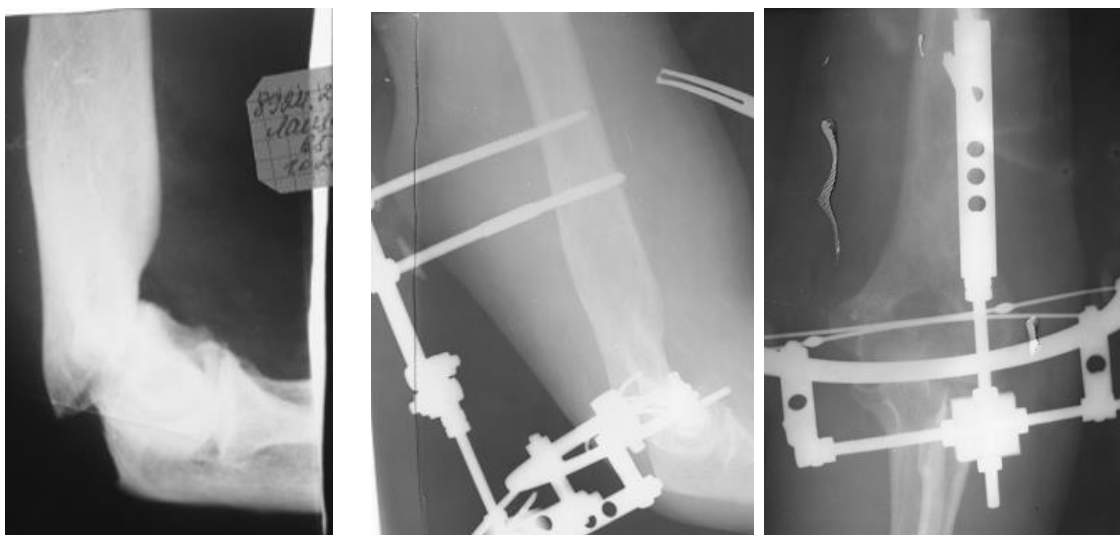
Клинический пример лечения перелома диафиза плеча в нижней трети

Клинический пример № 1. Больной Л., 65 лет, история болезни № 2681. Диагноз: косой перелом нижней трети правой плечевой кости (рис. 3 А). Больному выполнен остеосинтез по разработанной технологии (рис. 3 Б).

Сращение перелома произошло в течение 12 недель (рис. 4), аппарат внешней фиксации демонтирован через 86 дней после операции. В послеоперационном периоде проводилась антибактериальная терапия, перевязки, УВЧ-терапия. Пассивные движения в локтевом и плечевом суставах выполнялись с первого дня после операции, активная разработка - с 3 дня.

К моменту сращения перелома достигнут удовлетворительный объём движений в локтевом суставе (сгибание/разгибание 130°/0/30°; пронация/супинация 80°/0/80°).

Сложные переломы (оскольчатые, внутрисуставные, Т- и Y-образные подлежат лечению по предлагаемой технологии.)



А

Б

Рис. 5. Рентгенография плечевой кости больного Л. после получения травмы (А) и после чрескостного остеосинтеза (патент РФ № 74798) (Б).

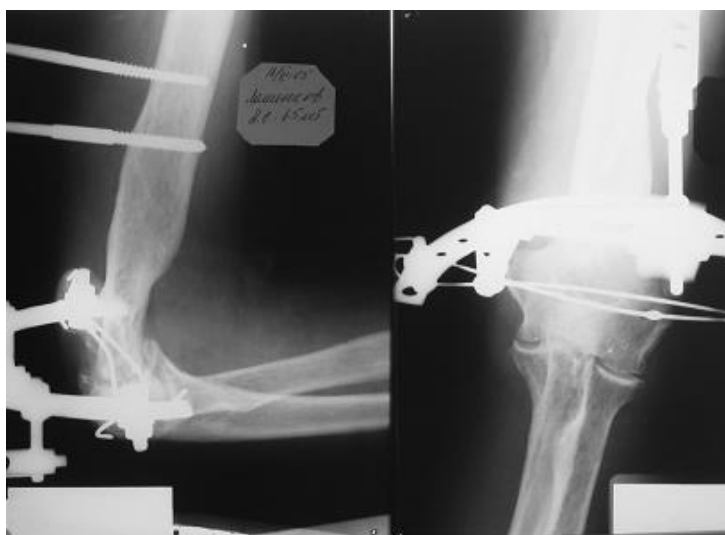

Рис. 6. Рентгенография плечевой кости больного Л. Через 12 недель после чрескостного остеосинтеза

Клинический пример лечения оскольчатого перелома мышцелков плечевой кости

Клинический пример №2. Больная П., 42 лет, история болезни № 3422. Диагноз: оскольчатый перелом мышцелков левой плечевой кости (рис. 5 А). Больной выполнен остеосинтез по разработанной технологии (рис. 5 Б).

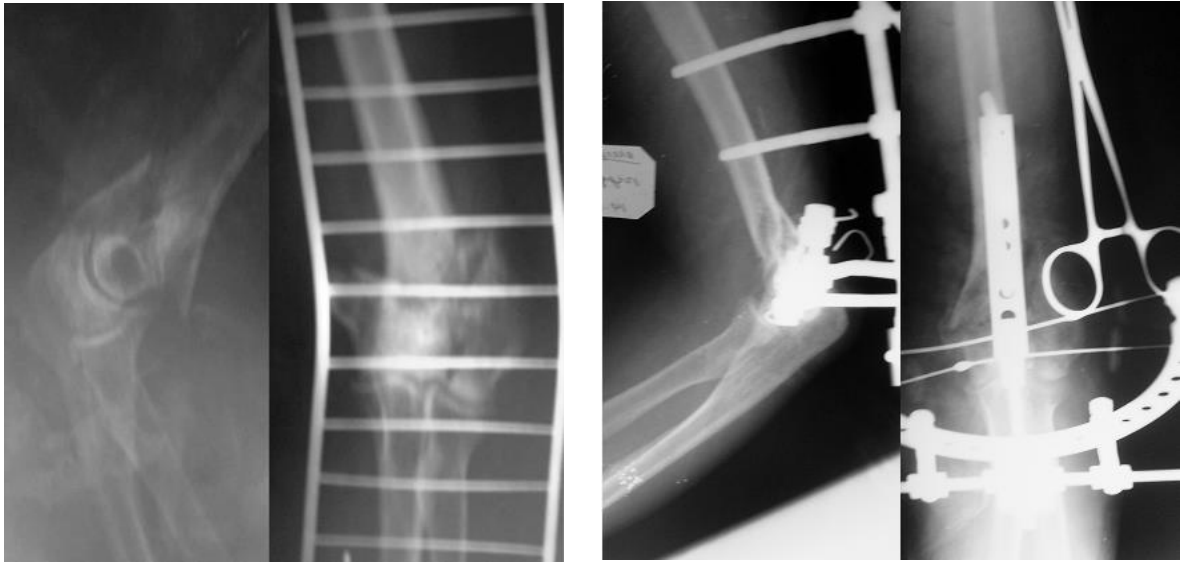


Рис. 7. Рентгенография плечевой кости больной П. после получения травмы (А) и после чрескостного остеосинтеза (патент РФ № 74798) (Б).

Сращение перелома наступило в течение 10 недель (рис. 4), аппарат внешней фиксации демонтирован через 74 дня после операции. В послеоперационном периоде больной проводилась антибактериальная терапия, перевязки, УВЧ-терапия. Пассивные движения в локтевом и плечевом суставах выполнялись с первого дня после операции, активная разработка - с 3 дня.

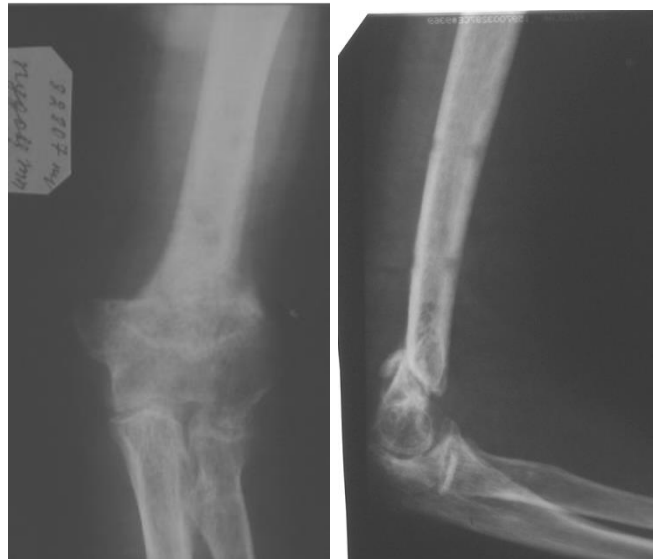


Рис. 8. Рентгенография плечевой кости больной П. Через 10 недель после чрескостного остеосинтеза.

К моменту сращения перелома достигнут удовлетворительный объём движений в локтевом суставе (сгибание/разгибание 110°/0/40°; пронация/супинация 80°/0/80°).

ПОСЛЕОПЕРАЦИОННОЕ ВЕДЕНИЕ БОЛЬНЫХ

В послеоперационном периоде в течение 5-7 дней назначают анальгетики для купирования ранней послеоперационной боли и для профилактики формирования болевой миотеногенной контрактуры локтевого и плечевого суставов во время ранней функциональной реабилитации оперированной конечности.

Проводят асептическую обработку кожи в месте введения спиц и стержней и смену салфеток с раствором рифампицина через 4-7 дней.

При отсутствии противопоказаний назначают физиотерапевтические процедуры (УВЧ-терапию или магнитотерапию), что способствует скорейшему снятию отёка с поврежденной конечности.

Особенностями ведения послеоперационного периода является ранняя функциональная нагрузка на суставы конечности. Пассивные движения в суставах выполняют с первого дня после операции, активную реабилитацию проводят с 3–5 дня по мере стихания болевого синдрома и продолжают весь период фиксации перелома (рис. 9).

Динамическую осевую компрессию или дистракцию костных отломков проводят регулярно по 0,5 мм раз в месяц.

В период фиксации на амбулаторном этапе лечения пациентам рекомендуют носить защитный чехол на аппарате.

Рентгенологический контроль положения отломков проводят каждый месяц. Показанием для завершения фиксации в чрескостном аппарате являются рентгенологические признаки консолидации перелома, отсутствие подвижности отломков и боли при клинической пробе.

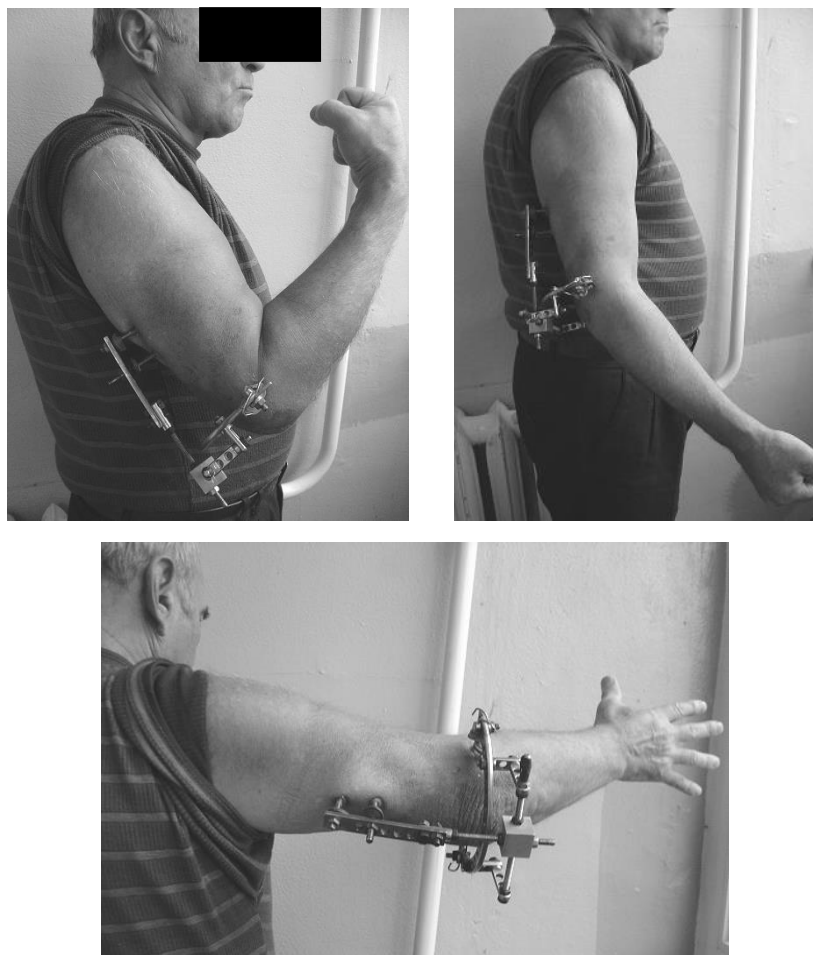

Рис. 9. Движения в локтевом суставе правой руки больного Л. в процессе фиксации в аппарате.

ВОЗМОЖНЫЕ ОСЛОЖНЕНИЯ ПРИ ИСПОЛЬЗОВАНИИ КЛИНИЧЕСКИХ РЕКОМЕНДАЦИЙ И СПОСОБЫ ИХ УСТРАНЕНИЯ

При использовании предложенной технологии мы в 4-х случаях (1%) из 36 наблюдали поверхностное воспаление мягких тканей в зоне введенных чрескостных стержней и спиц, приведшие к болевому синдрому и ограничению в локтевом суставе. Причины осложнений и меры профилактики представлены в таблице 4.

Возможные осложнения

	Наименование	Признак	Причина	Меры профилактики осложнений, устранение причины и факторов
I	Воспаление мягких тканей в местах введения спиц, стержней	поверхностное глубокое	Нарушение натяжения кожи Нарушение режима курации	Удаление спицы (спиц), местное обкалывание антибиотиками мягких тканей. Перед удалением 2-х спиц, проводят дополнительно спмцу через локтевой отросток с фиксацией в полукольце со сгибанием в локтевом суставе под углом 90°, 3-4 дня после купирования воспаления введение спиц с биокерамическим покрытием.
II	Ограничение функции в локтевом суставе после операции	Нет полного разгибания предплечья	Проведение спицы через мышцелок и суставную сумку	После введения спиц с внутренней стороны плеча через мышцелки в положении предплечья под углом 90° проводят разгибание его. Отсутствие полного разгибания требует перепроведения спиц.
III	Ранение локтевого нерва при проведении спицы	Непроизвольное сокращение	Неправильный выбор места введения спицы	Повышение квалификации или индивидуальное обучение в СарНИИ-ТО, СПб НИИТО
IV	Послеоперационная контрактура в локтевом суставе	Ограничение сгибания и разгибания	Отсутствие ЛФК в периода реабилитации	

ЭФФЕКТИВНОСТЬ ИСПОЛЬЗОВАНИЯ КЛИНИЧЕСКИХ РЕКОМЕНДАЦИЙ

Чрескостный остеосинтез низких переломов плечевой кости выполнен у 36 пациентов. Сроки поступления в стационар от 5 часов до 3-х суток, в основном это травма в быту. Возраст от 32 до 65 лет, преобладали лица мужского пола (28 человек) со сгибательными переломами.

Во всех случаях использование чрескостной фиксации привело к сращению переломов в сроки 10-12 недель.

Осложнение в виде поверхностного нагноения у лиц (4 больных) купированы во время нахождения в стационаре и не повлияли на выздоровление.

Качество жизни после лечения не изменилось – пациенты (8 человек) после выздоровления приступили к работе, остальные занимались работой по дому и на приусадебном участке.

В социальном плане – травма для них была 2-х месячным эпизодом с ограничением активной жизни человека.

Сроки нахождения пациентов в стационаре были от 7 до 10 дней.

Стоимость койко-дня для лечения больного в травматолого-ортопедическом стационаре по Программе госгарантий составляет 1105 руб. 60 коп., а нормативный срок пребывания больных в стационаре с переломами плечевой кости составляет 18-20 дней. Экономические затраты стационарного лечения, в связи с сокращением количества койко-дней (в среднем на 10 дней) уменьшаются на 1/2-2/3 от нормативов.

ЛИТЕРАТУРА

1. Алексеев С.В., Усольцев А.А. Отдаленные результаты лечения у больных с чрезмышечковыми разгибательными переломами плеча, леченных различными способами // Бюллетень Восточно-Сибирского научного центра СО РАМН. 2005. № 3. С. 145-146.
2. Барабаш А.П., Соломин Л.Н. «Эсперанто» проведения чрескостных элементов при остеосинтезе аппаратом Илизарова // Новосибирск: Наука, 1997. С. 27-44.
3. Гражданов А.А., Барабаш А.П. Новая технология хирургического лечения низких переломов плечевой кости // Вестник новых медицинских технологий. 2009. Том XVI, № 4. С. 85-86.
4. Лазарев А.Ф., Солод Э.И., Гудашаури Я.Г. Оперативное лечение переломов дистального отдела плечевой кости // Лечение сочетанных травм и повреждений костей: материалы Всерос. науч.-практ. конф. М., 2008. С. 28.
5. Науменко Л.Ю. Сравнительная характеристика методов оперативного лечения при переломах дистального метаэпифиза плечевой кости / Л.Ю. Науменко, Д.С. Носивец // Травма. 2009. Т. 10, № 3. С. 301-307.
6. Носивец Д.С. Преимущества комбинированного остеосинтеза в лечении пациентов с внутрисуставными переломами дистального метаэпифиза плечевой кости / Д.С. Носивец, Л.Ю. Науменко // Вісник морської медицини. 2009. № 2(44). С. 108-113.
7. Скороглядоев А.В., Литвина Е.А., Морозов Д.С. Лечение внутрисуставных переломов дистального отдела плечевой кости // Лечебное дело. 2008. № 3. С. 63-71.
8. Хирургическое лечение внутри- и околосуставных переломов дистального сегмента плечевой кости / Л.В.Сытин, В.А.Копысова, В.А.Каплун, А.Е.Жуков, А.В.Шубин, Б.П.Ситников // Вестник Новосибирского государственного университета. Серия: Биология, клиническая медицина. 2011. Т. 9, № 1. С. 184-191.
9. Чрескостный остеосинтез переломов дистального отдела плечевой

кости / А.И.Городниченко, Т.Ш.Гусейнов, О.Н.Усков // Хирургия. Журнал им. Н.И. Пирогова. 2013. № 3. С. 32-36.