

Федеральное государственное бюджетное учреждение
«Саратовский научно-исследовательский институт
травматологии и ортопедии»
Министерства здравоохранения Российской Федерации

ФГБУ «СарНИИТО» Минздрава России
410002, г. Саратов, ул. Чернышевского, д. 148
Тел./факс 39-31-91
E-mail: sarniito@yandex.ru

**ЛЕЧЕНИЕ ПЕРЕЛОМОВ
ПРОКСИМАЛЬНОГО ОТДЕЛА ПЛЕЧЕВОЙ КОСТИ**

(федеральные клинические рекомендации)

Саратов, 2013

АННОТАЦИЯ

Клинические рекомендации по лечению переломов проксимального отдела плечевой кости методом накостного остеосинтеза основаны на внедрении в клиническую практику пластин с угловой стабильностью винтов.

В наших клинических рекомендациях мы сделали основной уклон на диагностику и хирургическое лечение внесуставных переломов проксимального отдела плечевой кости, которые в основном представлены переломами хирургической шейки плеча.

Проанализировав значительное количество клинических наблюдений оперативного лечения переломов хирургической шейки плечевой кости (более 150 пациентов), на основании архива клиники острой травмы и реконструктивной хирургии СарНИИТО, авторы рекомендаций пришли к выводу, что накостный остеосинтез является наиболее универсальным и удобным методом скрепления отломков при данной патологии. Внедрение в клиническую практику фиксаторов с угловой стабильностью винтов открывает новые возможности в реализации методик ранней функциональной реабилитации поврежденной конечности в условиях стабильной фиксации отломков.

Рекомендации составлены для врачей травматологов-ортопедов и рекомендованы для исследования в клинических учреждениях городов, Республиканских, областных центрах, НИИ.

Авторы: канд. мед. наук, научный сотрудник отдела инновационных проектов в травматологии и ортопедии К.А.Гражданов, канд. мед. наук, научный сотрудник отдела инновационных проектов в травматологии и ортопедии О.А. Кауц; канд. мед. наук, научный сотрудник отдела инновационных проектов в травматологии и ортопедии В.Д. Балаян.

ВВЕДЕНИЕ

Проксимальным отделом принято обозначать часть плечевой кости, включающую в себя головку плечевой кости, отделенную анатомической шейкой от большого и малого бугорков и расположенную ниже их хирургическую шейку.

Переломы плечевой кости на уровне проксимального отдела являются одной из самых распространенных травм скелета, на их долю приходится до 9% от всех переломов конечностей. Среди переломов плечевой кости данный вид травмы составляет 50-55% [1,2].

Возрастные изменения структуры костной ткани, проявляющиеся выраженной остеопенией и остеопорозом, обуславливают значительное преобладание переломов проксимального отдела плеча у лиц пожилого возраста, по данным литературы до 75% переломов этой локализации выявляется у пациентов старше 60 лет. У женщин переломы проксимального отдела плеча встречаются в 2-3 раза чаще, чем у мужчин [3,4].

Неослабевающее внимание отечественных и зарубежных травматологов к проблеме лечения переломов проксимального отдела плеча, связано с тем, что, несмотря на использование в лечебной практике самых современных методов консервативного и оперативного лечения до 60% случаев травм проксимального отдела плеча приводят к значительному ограничению функции верхней конечности из-за развития тугоподвижности в плечевом суставе [5].

В последние десятилетия показания к применению хирургических методов лечения при переломах проксимального отдела плечевой кости значительно расширились. Это произошло как благодаря улучшению хирургической техники, так и появлению новых имплантатов.

Существуют различные варианты остеосинтеза при переломах проксимального отдела плечевой кости – накостный, интрамедуллярный, внеочаговый и первичное однополюсное эндопротезирование плечевого сустава.

Интрамедуллярный остеосинтез получает все большую популярность при лечении двух фрагментарных переломов проксимального отдела плечевой кости. Применение интрамедуллярных гвоздей с угловой стабильностью блокирующего шурупа обеспечивает высокую прочность фиксации, сопоставимую с открытым остеосинтезом пластиной. Однако, применение интрамедуллярных гвоздей при лечении сложных трех- и четырех фрагментарных переломов проксимального отдела плечевой кости резко ограничено, из-за невозможности выполнить адекватную фиксацию отломков.

Использование аппаратов внешней фиксации для остеосинтеза переломом хирургической шейки плечевой кости имеет множество недостатков: закрытая репозиция в аппаратах сложна, имеется риск повреждения сосудисто-нервных образований при проведении спиц, используемые аппараты громоздки, ограничивают движения в смежных суставах, опасны развитием воспалительных явлений в области спиц и стержней.

Однополюсное эндопротезирование показано при четырехфрагментарных переломах, трехфрагментарных переломах у пожилых пациентов с остеопорозной костью, переломовывихах, расколах головки, импрессионных переломах головки включающих 40% суставной поверхности. Зарубежные авторы отмечают, что в 30% случаев, после эндопротезирования головки плечевой кости сохраняется умеренное и резкое нарушение функции конечности. [6,7].

В настоящее время наиболее универсальной конструкцией для скрепления отломков проксимальной части плечевой кости являются накостные пластины, которые устанавливаются в режиме открытой репозиции отломков. До появления пластин с угловой стабильностью, остеосинтез неблокируемыми пластинами был основным видом внутренней фиксации при переломах проксимального отдела плечевой кости. Слабая сторона традиционных пластин – высокая степень риска развития асептического некроза вследствие обширного рассечения мягких тканей. Частота развития асептического некроза при данном виде остеосинтеза по данным ряда исследований может

превышать 35%. Нестабильность и миграция винтов – основная причина неудач при остеосинтезе неблокируемыми пластинами. В последнее время для накостного остеосинтеза все чаще стали применять пластины с угловой стабильностью [8].

Пластины с угловой стабильностью представляют собой своеобразный «стержневой аппарат», расположенный максимально близко к кости и вследствие этого лишенный всех недостатков обычного наружного фиксатора. Кроме того, в силу конструктивных особенностей пластины с угловой стабильностью лишены также недостатков, присущих компрессирующим пластинам. Во-первых, они не оказывают давления на периост и кортикальный слой кости и тем самым не нарушают кровообращения в костных фрагментах, а во-вторых, исключается возможность миграции имплантата благодаря расположению винтов под углом относительно друг к другу и жесткому блокированию их головок в пластине.

Преимущества: возможность использования накостных пластин с угловой стабильностью винтов при лечении переломах шейки плечевой кости любой сложности (двух, трех и четырех фрагментарных); стабильная фиксация отломков; возможность ранней функциональной реабилитации поврежденной конечности; сокращение общих сроков стационарного и амбулаторного лечения.

Многочисленные сведения об использовании аналогичных конструкций в нашей стране и зарубежом подтверждает актуальность представленных нами рекомендаций.

Внедрение клинических рекомендаций в практическое здравоохранение позволит улучшить качество оказания хирургической помощи пациентам с травматическими повреждениями проксимального отдела плечевой кости.

ДИАГНОСТИЧЕСКИЕ ПРИНЦИПЫ КЛИНИЧЕСКИХ РЕКОМЕНДАЦИЙ

Под переломом кости следует понимать разрушение анатомической структуры и функции, связанное с любым внешним, механическим воздействием на организм.

По отношению к месту прикрепления суставной капсулы плечевого сустава различают переломы проксимального отдела плечевой кости принято делить на надбугорковые, или внутрисуставные (переломы головки и анатомической шейки плечевой кости) и подбугорковые, или внесуставные (перелом хирургической шейки плечевой кости, изолированные переломы бугорков плечевой кости).

Механизм надбугорковых (внутрисуставных) переломов плечевой кости, как правило, прямой - удар по наружной поверхности плечевого сустава, но может быть и косвенным - при падении на локтевой сустав отведенной руки. Головка плечевой кости сминается, а чаще раскалывается на несколько фрагментов.

С учетом механизма травмы и смещения отломков подбугорковые (внесуставные) переломы, среди которых преобладают переломы хирургической шейки плечевой кости, подразделяют на аддукционные и абдукционные (рисунок 1).

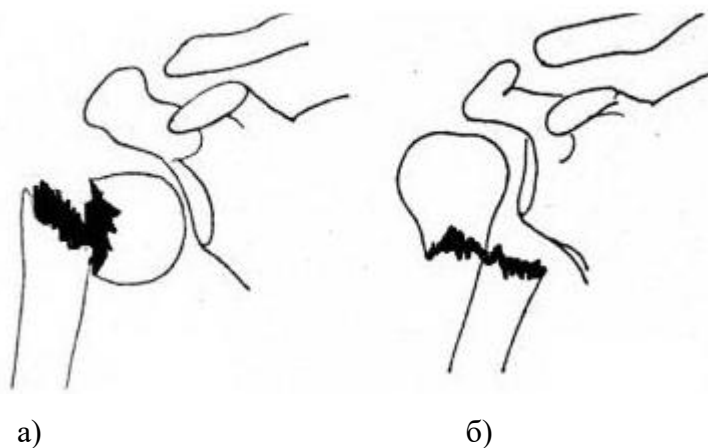


Рис. 1. Перелом хирургической шейки плечевой кости а) аддукционный, б) абдукционные.

Аддукционный перелом является результатом падения на согнутую и приведенную в локтевом суставе руку. На локтевой сустав приходится основное действие силы. За счет подвижности нижних ребер дистальный конец плеча совершает максимальное приведение. Истинные ребра (особенно выстоящие V-VII) соединены с грудиной, что создает точку опоры на границе верхней и средней третей плеча. Возникает рычаг, продолжение нагрузки на длинное плечо которого должно вывихнуть головку плеча кнаружи. Мощный капсулярный аппарат препятствует этому, и в результате возникает перелом в слабом месте кости - на уровне хирургической шейки. Центральный отломок смещается кпереди и кнаружи, ротируется кнаружи за счет механизма травмы и тяги надостной, подостной и малой круглой мышц. Периферический отломок в силу механизма повреждения отклоняется кнаружи и смещается кверху под действием дельтовидной, двуглавой и других мышц, перебрасывающихся через сустав. Между отломками образуется угол, открытый кнаружи.

Абдукционный перелом возникает при падении на отведенную руку. Кажется бы, при одном уровне перелома и действии одних и тех же мышц смещение отломков при аддукционном и абдукционном переломах должно быть одинаковым, но механизм травмы вносит свои коррективы. Одновременное действие сил в двух направлениях приводит к тому, что периферический отломок смещается кнутри и своим наружным краем разворачивает центральный в сторону приведения. В результате центральный отломок несколько отклоняется кпереди и книзу. Периферический отломок, располагаясь кнутри от центрального, образует угол, открытый кнаружи.

В клинической практике для планирования хирургического лечения переломов проксимального отдела плечевой кости наиболее удобной является классификация предложенная С.С. Neer в 1970 году. Автор выделил четыре основных фрагмента, образующиеся при переломе проксимального отдела плечевой кости (головка плечевой кости до уровня анатомической шей-

ки, большой и малый бугорки и диафиз плечевой кости). Таким образом по классификации Neer повреждения проксимального отдела плечевой кости представлены как двух-, трех- и четырехфрагментарные переломы и переломовывихи (рис. 2).

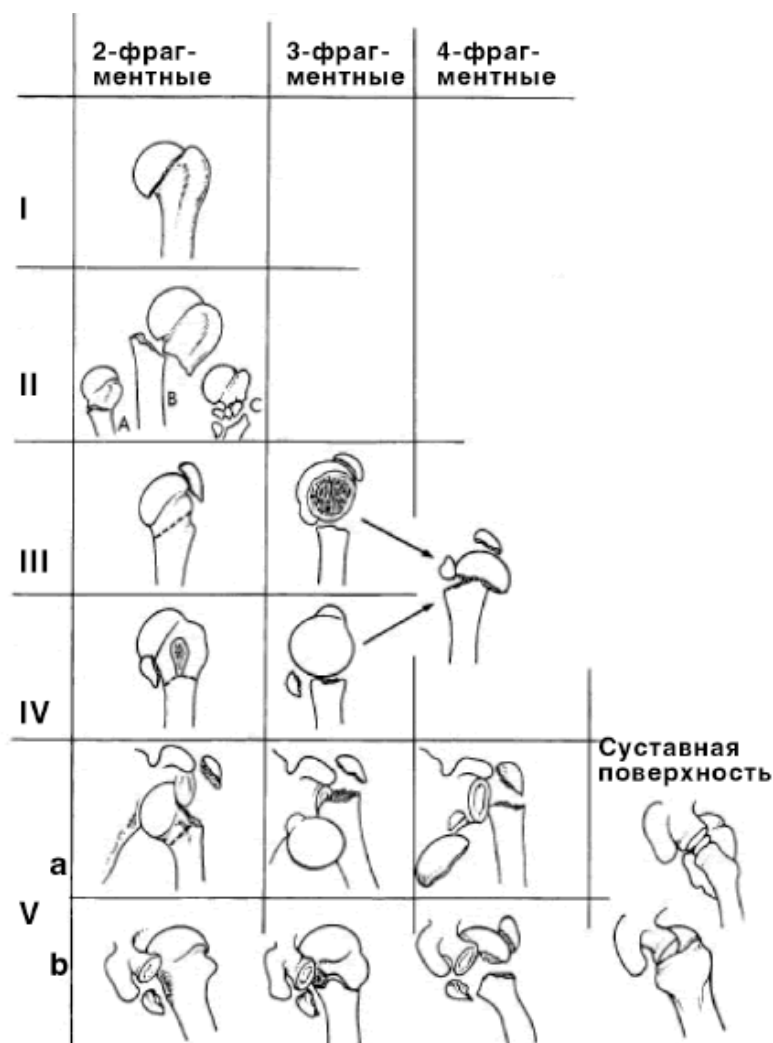


Рис.2. Классификация переломов проксимального конца плечевой кости по Neer (I – анатомическая шейка плечевой кости, II – хирургическая шейка плечевой кости, III – большой бугорок, IV – малый бугорок, V – переломовывих головки плечевой кости а) передний, б) задний).

Постановка диагноза – процесс комплексный и строится на основании жалоб пострадавшего, анамнеза, осмотра, пальпации, определения движения в суставах, измерения длины и окружности сегмента конечности, рентгено-

графии, компьютерной томографии и специальных методов исследования кровоснабжения и иннервации.

Клиническая симптоматика и данные рентгенографического обследования являются основными методами диагностики при травмах проксимального отдела плеча. Компьютерная томография выполняется для уточнения пространственного расположения отломков плечевой кости при многооскольчатых повреждениях сегмента для уточнения тактики хирургического лечения пациентов. Электронейромиография верхней конечности проводится при наличии клинических проявлений нейропатии периферических нервов верхней конечности. Лабораторная диагностика (общий анализ крови и мочи, биохимический анализ крови, коагулограмма) обязательно включается в план предоперационной подготовки, для оценки общего состояния пострадавших.

Клиническая симптоматика. Для переломов проксимального отдела плечевой кости без смещения отломков характерна местная боль при пальпации, усиливающаяся при осевой нагрузке на плечо и ротации сегмента. Движения в плечевом суставе сохранены, но ограничены из-за боли. Таким образом, клиническая картина перелома без смещения отломков может совпадать с проявлениями ушиба или травмы капсульно-связочного аппарата плечевого сустава, для уточнения диагноза необходима рентгенологическая диагностика.

Переломы проксимального отдела плечевой кости со смещением отломков характеризуются яркими клиническими проявлениями. Основные признаки – это выраженная боль и резкое нарушение функции плечевого сустава, в проксимальном отделе плеча определяется отек мягких тканей, кровоизлияния, патологическая подвижность отломков плечевой кости. При выраженном смещении отломков отмечаются укорочение конечности, деформация оси плеча. Повреждение сосудисто-нервных структур

Не редким осложнением переломов проксимального отдела плеча и особенно переломовывихов, является повреждение периферических сосудов и нервов. Наиболее часто встречаются травмы подмышечного нерва, подмы-

печной артерии и шейно-плечевого сплетения. Клиническая картина повреждения подмышечного нерва включает в себя: паралич дельтовидной мышцы – невозможность отвести руку, потерю кожной и болевой чувствительности в области наружной поверхности плеча. Повреждение подмышечной артерии сопровождается: снижением кожной температуры, побледнением кожных покровов, плотный отек плеча и предплечья, ослабление пульса на артериях предплечья, обширные подкожные гематомы в над- и подключичных областях (таблица 1).

Рентгенографическая диагностика. Величина смещения отломков и характер перелома уточняются при помощи рентгенографии проксимального отдела плечевой кости, которая выполняется в 2-х стандартных проекциях. Для адекватного отображения суставной части плечевой кости в прямой проекции пациента укладывают с поворотом на 30 градусов по отношению к кассете и 60 градусов к линии прохождения рентгеновского луча (рисунок 3).

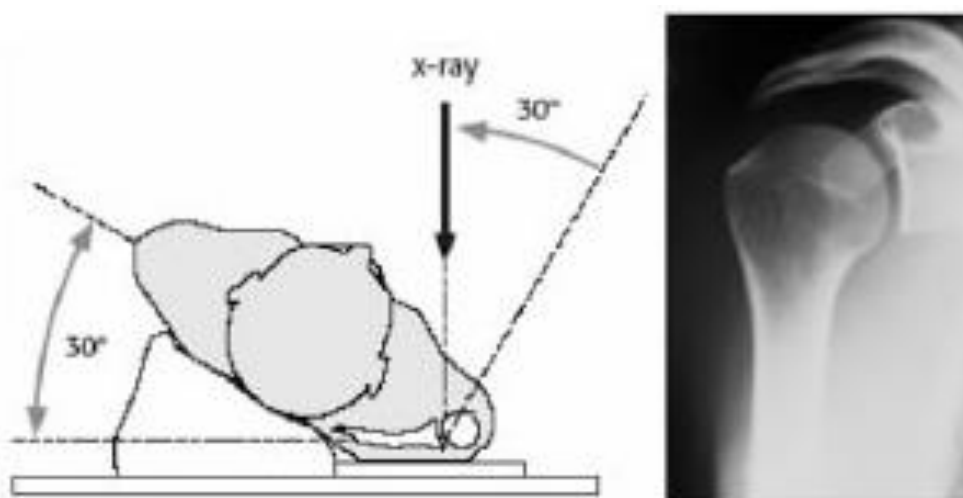


Рис. 3 Рентгенография проксимального отдела плечевой кости в прямой проекции.

Для рентгенографической визуализации проксимального отдела плеча в передненаружной проекции пациент укладывается под углом в 60 градусов к кассете, при этом луч направлен вдоль оси лопатки (рис. 4).

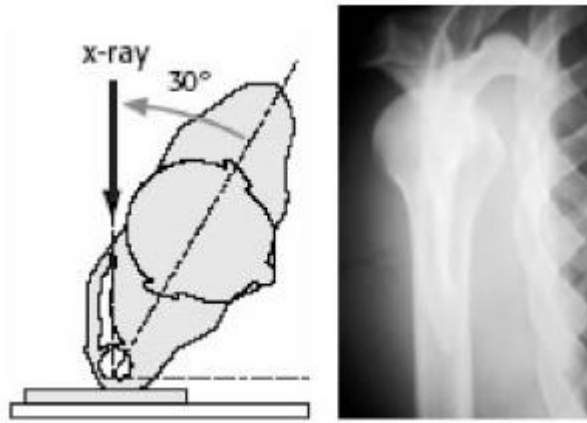


Рис. 4. Рентгенография проксимального отдела плечевой кости в передненаружной проекции.

В особых случаях для уточнения повреждения малого бугорка и суставной впадины лопатки выполняется рентгенография в аксиальной проекции, для этого пациент укладывается с отведением руки в плечевом суставе до 90 градусов и кассета располагается над плечевым суставом, рентгеновский луч проходит через подмышечную впадину (рисунок 5).

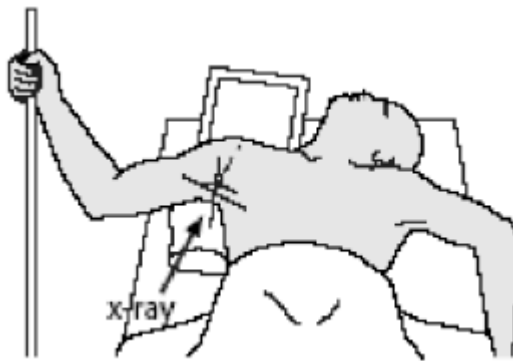

Рис.5. Рентгенография проксимального отдела плечевой кости в аксиальной проекции.

Компьютерная томография. В последнее десятилетие компьютерная томография входит в число основных диагностических методов исследования для оценки мышечно-скелетной системы плечевого сустава, в том числе и при его травматических повреждениях. Данный вид обследования позволя-

ет оценивать костные, хрящевые и мягкотканые посттравматические изменения проксимального отдела плеча с высокой точности (до 95%) определить повреждение проксимального отдела плечевой кости, суставных поверхностей плечевой головки, выявление вывихов и подвывихов в плечевом суставе.

Электронейромиография верхней конечности. Электронейромиография (ЭНМГ) - метод диагностики функции периферической нервной системы. При помощи электрических импульсов определяется место, причина и степень нарушения их проведения. ЭНМГ имеет важное значение при диагностике повреждения нервных структур и динамики их восстановления.

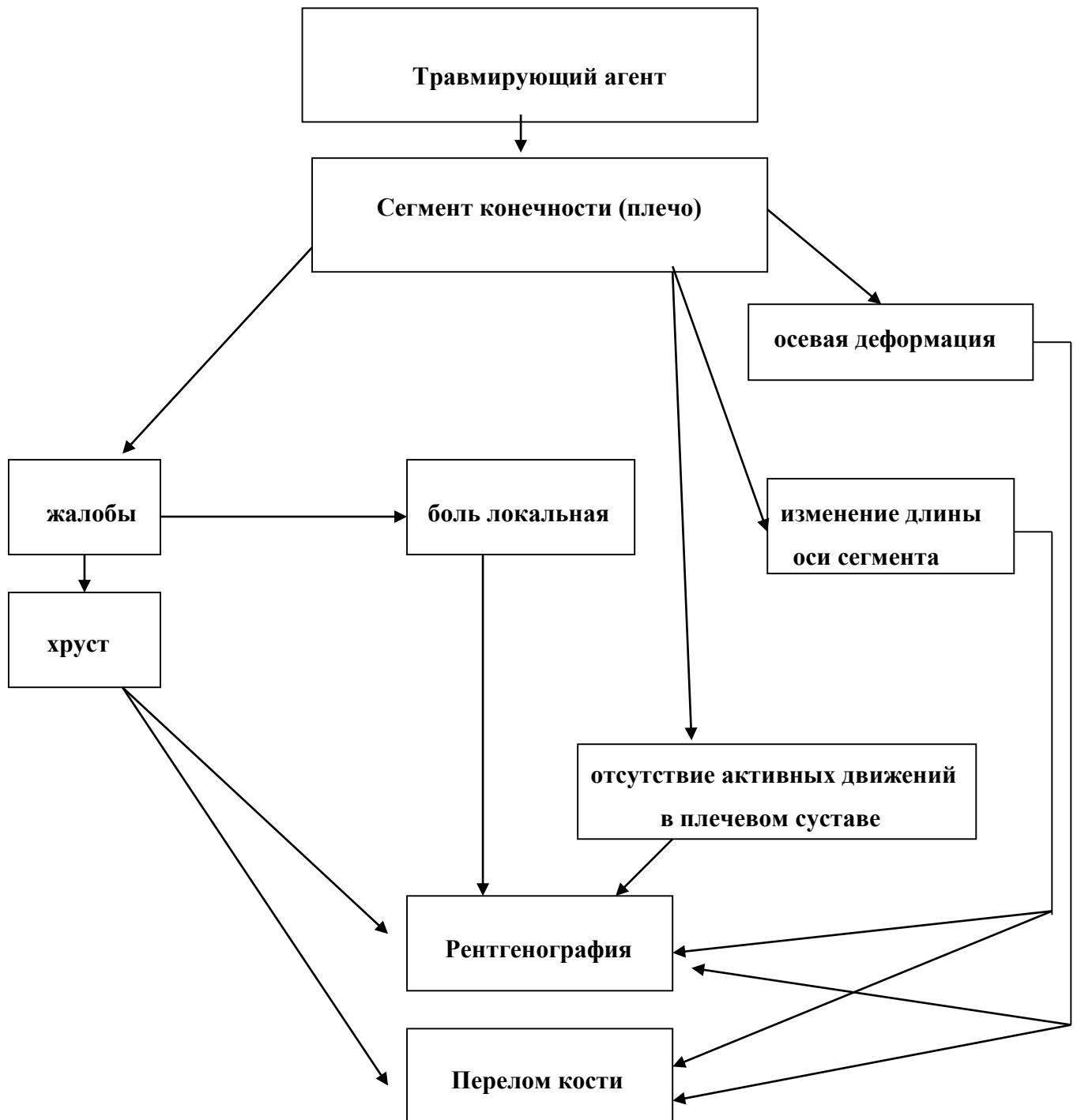
Таблица 1

Клинические признаки, повышающие или уменьшающие вероятность перелома проксимального отдела плечевой кости

		Признаки, повышающие вероятность перелома	Признаки, уменьшающие вероятность перелома
1.	Боль локальная	+	+ -
2.	Хруст	+	-
3.	Отсутствие функции в плечевом суставе	+	+ -
4.	Осевая деформация	+	-
5.	Увеличение окружности	+	+ -
6.	Увеличение, уменьшение длины конечности	+	-
7.	Рентгенологический признак	+	-
8.	Компьютерная томография	+	-

Алгоритм установки диагноза при травме проксимального отдела плечевой кости представлен в таблице 2.

Алгоритм постановки диагноза



Дифференциальную диагностику при травмах проксимального отдела плечевой кости необходимо проводить между ушибами, травмами капсульно-связочного аппарата плечевого сустава и переломами проксимального отдела плечевой кости. Среди переломов необходимо исключить патологический характер разрушения плечевой кости (таблица 3).

Таблица 3

Дифференциальная диагностика

Факторы	Перелом		Ушиб, травма капсульно-связочного аппарата плечевого сустава
	Острый	Патологический	
Сила внешнего воздействия	Падение на вытянутую руку, прямой удар по области плечевого сустава	без акцента на травму или незначительная	Падение на вытянутую руку, прямой удар по области плечевого сустава
Болевой синдром	Значителен	Может и не быть	Выражен при движениях в суставе
Рентгенологический контроль	Четкая линия разрушения кости	Очаговая деструкция кости, опухоль, опухолевидные заболевания	Нет линии разрушения кости
Возраст	любой	Чаще пожилой	любой

ПОКАЗАНИЯ К ИСПОЛЬЗОВАНИЮ КЛИНИЧЕСКИХ РЕКОМЕНДАЦИЙ

- переломы верхнего конца плечевой кости (S. 42.2).

ПРОТИВОПОКАЗАНИЯ К ИСПОЛЬЗОВАНИЮ
КЛИНИЧЕСКИХ РЕКОМЕНДАЦИЙ

- психические расстройства и расстройства поведения (F00-F99);
- сердечная недостаточность (I50);
- легочно-сердечная недостаточность (I27.9);
- внутричерепные кровоизлияния (I60- I62);
- злокачественные новообразования (C00-C97).

Относительные противопоказания к применению:

- инфекционные поражения кожи конечности (В99).

СТЕПЕНЬ ПОТЕНЦИАЛЬНОГО РИСКА ПРИМЕНЕНИЯ КЛИНИЧЕСКИХ РЕКОМЕНДАЦИЙ

Операция на костного остеосинтеза перелома хирургической шейки плечевой кости относится к 3 классу по потенциальному риску применения.

МАТЕРИАЛЬНО-ТЕХНИЧЕСКОЕ ОБЕСПЕЧЕНИЕ КЛИНИЧЕСКИХ РЕКОМЕНДАЦИЙ

1. Столы операционные с принадлежностями, модели: Dixon Surgery 8500, Dixon Surgery 8600. Производства Medical Equipment Factory of Shanghai Medical Instruments Co., Ltd., КНР. Рег. удостоверение ФС № 2005/1137.

2. Инструменты для травматологии и ортопедии. Производства ChM Sp. z.o.o., Польша. Рег. удостоверение ФС № 2005/1290.

3. Иглы хирургические ИХ-КМИЗ. Производитель ОАО «Казанский медико-инструментальный завод», Казань. Рег. удостоверение МЗ РФ № 29/01060607.

4. Материал шовный хирургический Miralen, Dafilon, Premilene, Safil, PTFE Pledgets, Supramid, Monosyn, Silkam, VirginSilk, PremiCron, Securex. Производитель фирма Aescular AG & Co. KG, Германия. Рег. удостоверение № 2006/2097.

5. Конструкции ортопедические для фиксации переломов костей. Производитель DePuy International Ltd., Соединенное Королевство Великобритании и Северной Ирландии. Рег. удостоверение ФС № РОСС GB. ИМ15.В01615.

6. Инструменты для травматологии и ортопедии. Производства ChM Sp. z.o.o., Польша. Рег. удостоверение ФС № 2005/1290.

ОПИСАНИЕ КЛИНИЧЕСКИХ РЕКОМЕНДАЦИЙ

Пациент располагается на спине или в положение пляжного кресла (с приподнятым головным концом стола на 30 градусов). Для доступа к отломкам плечевой кости используется стандартный дельтовидно-грудной доступ. Для его выполнения как ориентиры определяются: клювовидный и акромиальный отростки, место крепления дельтовидной мышцы (рис. 6).

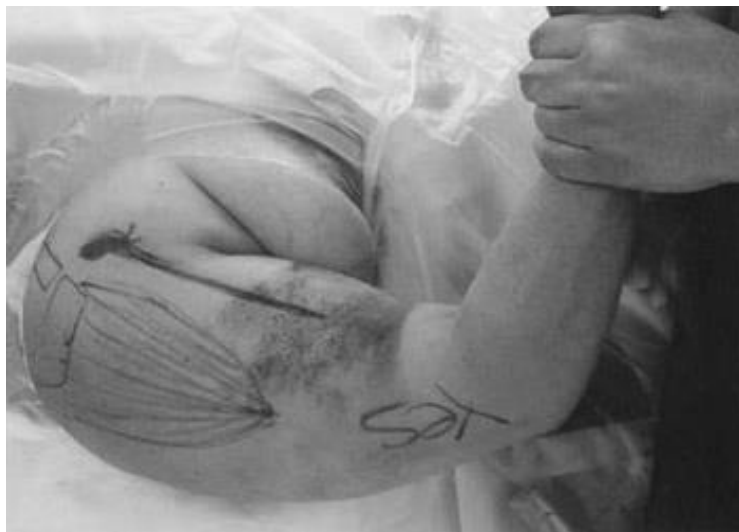

Рис. 6. Обозначение ориентиров на конечности пациента при выполнении дельтовидно-грудной доступа.

Выполняется стандартный дельтовидно-грудной доступ. Дугообразный разрез длиной 10-14 см начинается ниже ключицы и продолжается над клювовидном отростком лопатки. *V.cefalica* вместе с волокнами дельтовидной мышцы отводится латерально или медиально. Дельтовидная мышца отводится латерально, при помощи изогнутого тупого ретрактора, который проводится за фрагменты головки плечевой кости, большая грудная мышца отводится медиально. Затем выделяется сухожилие бицепса, которое является важным ориентиром для идентификации фрагментов большого и малого бугорков с прикрепленными к ним сухожилиями. Удаляют все нежизнеспособные ткани, осколки губчатой кости, гематому. Осуществляют репозицию перелома путем прямого и непрямого воздействия на отломки плечевой ко-

сти. Для временной фиксации перелома используются спицы Киршнера, затем выполняется рентгенологический контроль положения отломков. Следующий этап операции – установка накостного фиксатора. Пластина устанавливается точно по центру латеральной поверхности кости, передний край располагается по наружному краю межбугорковой борозды плечевой кости на 1 - 2 см дистальнее верхушки большого бугорка. После установки пластина фиксируется кортикальным винтом к диафизу плечевой кости, а правильность ее расположения контролируется рентгенологически, для определения длины винтов и временной фиксации пластины может быть использована спица, введенная в головку плечевой кости (рис. 7).

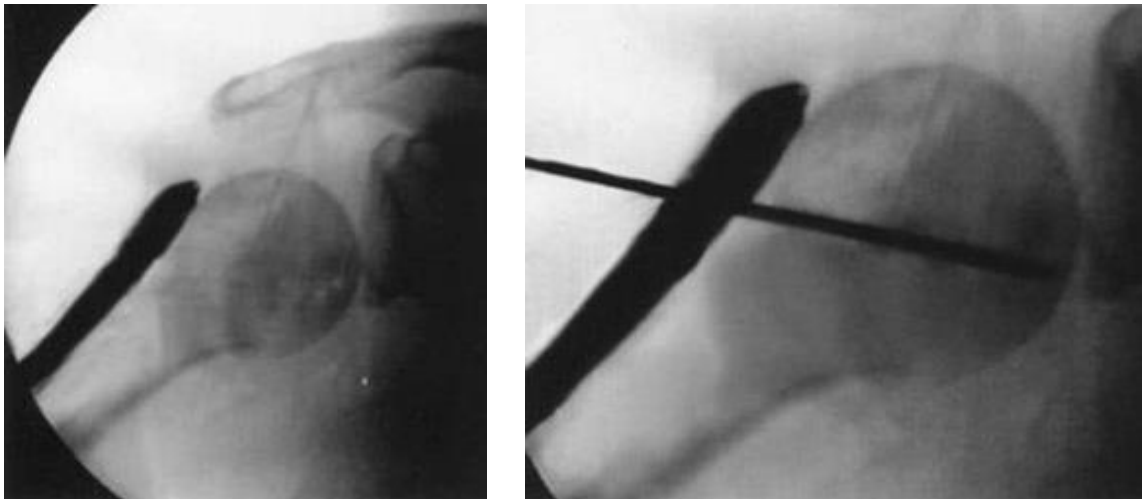


Рис. 7. Накостная пластина установлена на плечевой кости (для определения длины винта в головку плечевой кости введена спица).

Винты, вводимые в головку плечевой кости, устанавливаются вплотную к субхондральной поверхности, не проникая через этот слой. Предлагаемые производителями накостные пластины снабжены различным количеством отверстий для введения винтов в головку плечевой кости, для обеспечения стабильности перелома проксимальный отломок плечевой кости должен быть фиксирован 4-6 винтами. Как правило, современные накостные имплантаты имеют возможности блокировки винтов для обеспечения их угловой стабильности. Для осуществления блокирования винтов в пластине и

их оптимального расположения в разных плоскостях головки плечевой кости, направления введения винтов должно соответствовать направлению резьбы в отверстие пластины. Для выполнения этого условия направление рассверливания отверстий под винты задается с помощью резьбового направлятеля (рис. 8).

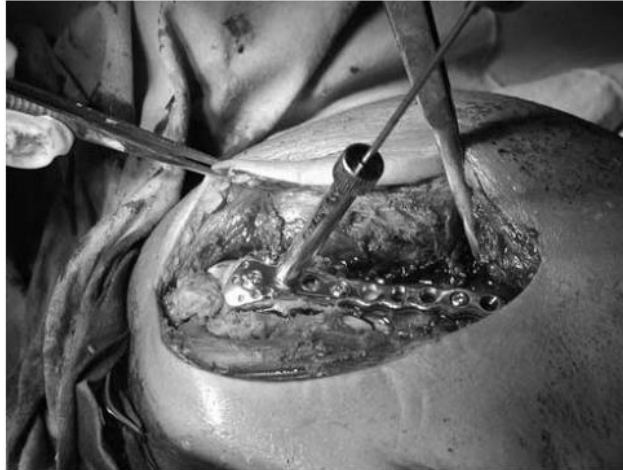

Рис. 8. Рассверливание отверстий под винты, вводимые в головку плечевой кости с помощью резьбового направлятеля.

В сформированные отверстия вводятся блокируемые винты. Затем производится окончательная фиксация пластины к диафизу плечевой кости путем установки 3-4 кортикальных или блокируемых винтов в дистальной части накостной пластины. Правильность их расположения контролируется рентгенологически (рис. 9).

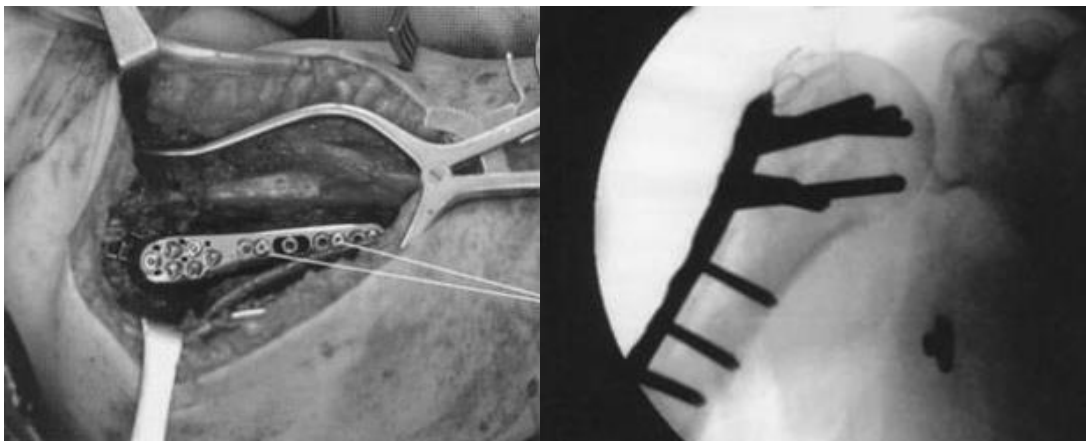


Рис. 9. Окончательная фиксация накостной пластины.

Для фиксации перелома с четырьмя фрагментами используется серкляжная проволока. С помощью монокитевой хирургической проволоки из нержавеющей стали большой и малый бугорок фиксируются к пластине, игла с проволокой проводится вблизи места крепления сухожилий *m.supraspinatus* и *m.subscapularis*, затем через боковые отверстия пластины перед установкой пластины на кость. После фиксации пластины швы туго затягивают (рис. 10).

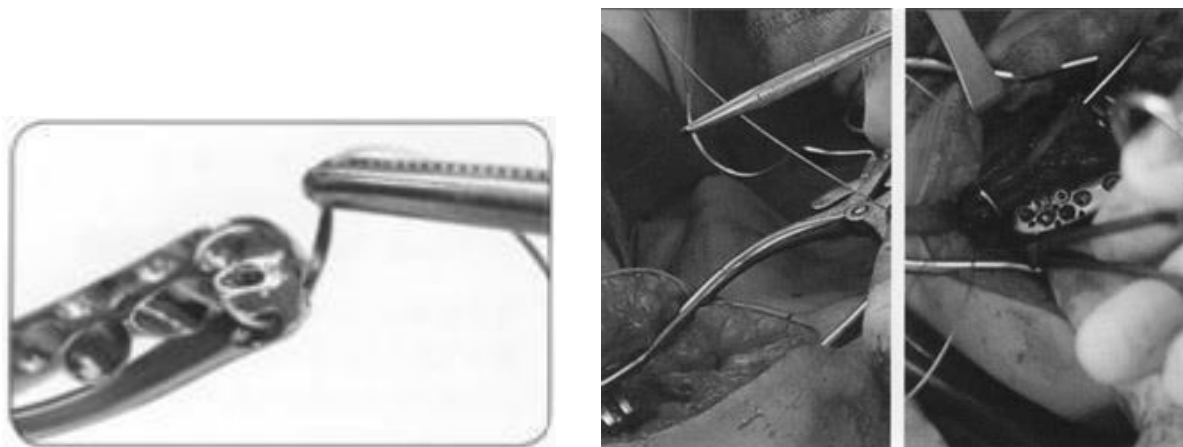


Рис. 10. Фиксация бугорков плечевой кости к накостной пластине при помощи монокитевой хирургической проволоки.

Рана ушивается послойно, с оставлением латексного выпускника для дренирование послеоперационной раны. Накладывается асептическая повязка на рану. Конечность иммобилизуется в косыночном биндаже.

ПОСЛЕОПЕРАЦИОННОЕ ВЕДЕНИЕ БОЛЬНЫХ

В послеоперационном периоде в течение 5-7 дней назначают анальгетики для купирования ранней послеоперационной боли и для профилактики формирования болевой миотеногенной контрактуры локтевого и плечевого суставов во время ранней функциональной реабилитации оперированной конечности.

В течение 5 дней проводится антибактериальная терапия для профилактики воспаления тканей в области послеоперационной раны. Проводят

асептическую обработку послеоперационного шва 1 раз в 2-3 дня, до снятия швов.

При отсутствии противопоказаний назначают физиотерапевтические процедуры (УВЧ-терапию или магнитотерапию), что способствует скорейшему снятию отёка с поврежденной конечности.

Дополнительная иммобилизация конечности выполняется с помощью косыночного бандажа. Активные движения в локтевом и лучезапястном суставе рекомендуются с первого дня после операции. Пассивные движения в плечевом суставе в ограниченном режиме под контролем болевого синдрома возможны с 3-4 суток после операции. О возможности активных движений в плечевом суставе больному необходимо посоветоваться с оперирующим хирургом, так как обычно к моменту их начала больной уже находится на амбулаторном лечении. С учетом достигнутой прочности фиксации отломков плечевой кости и выраженностью болевого синдрома активные движения в плечевом суставе могут быть рекомендованы с 2-3 недели после операции.

Рентгенологический контроль положения отломков проводят через 6, 9 и 12 недель с момента операции. При появлении признаков сращения перелома и отсутствие вторичного смещения отломков через 6 недель с момента операции (по данным контрольных рентгенограмм) иммобилизация конечности прекращается и можно приступать к активному восстановлению функции плечевого сустава под контролем методиста ЛФК.

Удаление металлической пластины может быть выполнено через 6-8 месяцев после первичной операции при полном сращении перелома. Показанием для удаления пластины могут служить боль в проекции установки конструкции, ограничении подвижности сустава в связи с ее присутствием или личные пожелания пациента.

Клинический пример лечения оскольчатого перелома проксимального отдела плечевой кости

Клинический пример. Больной К., 56 лет, история болезни № 2573. Диагноз: закрытый оскольчатый перелом хирургической шейки правой плечевой кости со смещением фрагментов (рисунок 11). Больному выполнено: открытая адаптация отломков, накостный остеосинтез пластиной с угловой стабильностью фирмы ChM (рис. 12 А, Б).

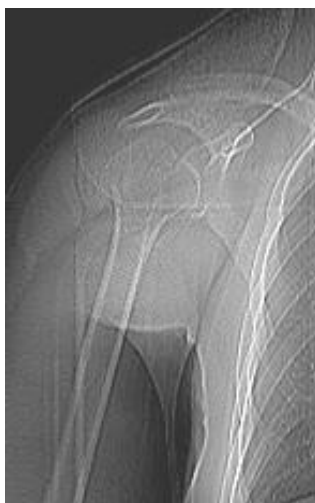
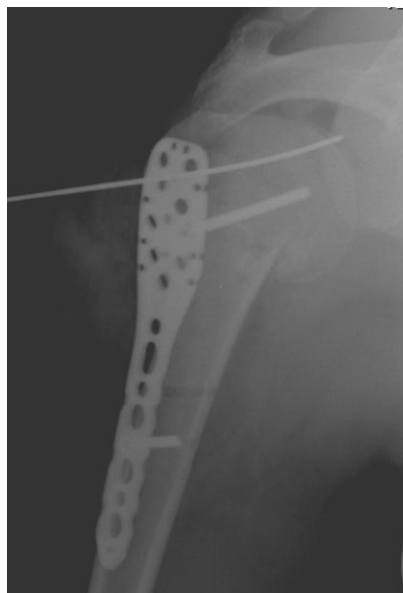
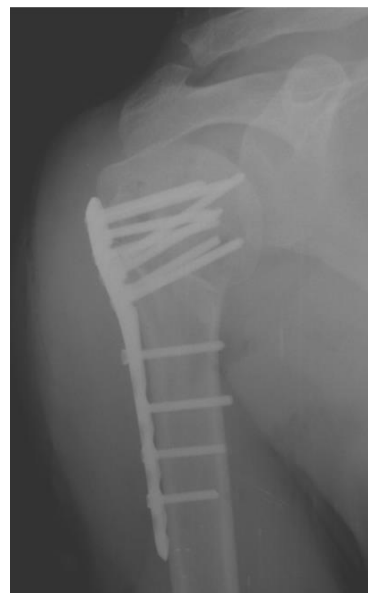Рис. 11. Рентгенография плечевой кости больного К. до операции.



А



Б

Рис. 12. Рентгенография плечевой кости больного К. после репозиции отломков и установки ориентировочной спицы и винтов (А), рентгенография плечевой кости больного К. после окончательной фиксации отломков пластиной и винтами (Б).

В послеоперационном периоде проводился курс антибактериальной терапии, перевязки послеоперационной раны, УВЧ-терапия. Пассивные движения в правом плечевом суставе выполнялись с третьего дня после операции, через 2 недели после операции начата активная разработка движений в плечевом суставе.

Сращение перелома достигнуто в течение 7 недель, металлическая пластина с винтами удалена через 8 месяцев с момента операции (рис. 13).

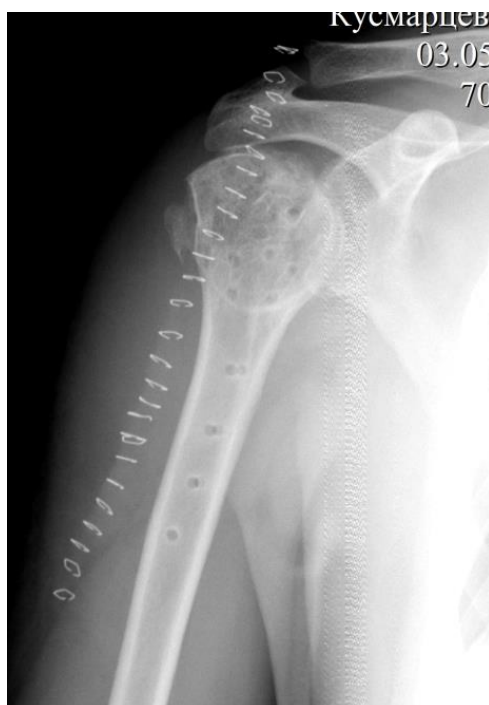


Рис. 13. Рентгенография плечевой кости больного К. после удаления металлической пластины и винтов, через 8 месяцев со дня первичной операции.

На момент сращения перелома активные движения в оперированном плечевом суставе в полном объеме.

ВОЗМОЖНЫЕ ОСЛОЖНЕНИЯ ПРИ ИСПОЛЬЗОВАНИИ КЛИНИЧЕСКИХ РЕКОМЕНДАЦИЙ И СПОСОБЫ ИХ УСТРАНЕНИЯ

Наиболее возможными осложнениями накостного остеосинтеза больных с переломами проксимального отдела плечевой кости являются контрактуры

плечевого сустава, вторичное смещение костных фрагментов, асептический некроз головки плечевой кости, воспаление мягких тканей в области послеоперационного рубца и остеомиелит плечевой кости.

Причины осложнений и меры профилактики представлены в таблице 4.

Таблица 4

Возможные осложнения, причины и меры профилактики

	Наименование	Причина	Меры профилактики осложнений, устранение причины и факторов
1	Контрактура плечевого сустава	Длительная иммобилизация конечности, отсутствие ЛФК в период реабилитации	Тщательное восстановление ротаторной манжеты плеча во время оперативного вмешательства, ранняя функциональная реабилитация оперированной конечности.
2	Вторичное смещение отломков	Неадекватная фиксация костных отломков	Максимально прочная фиксация фрагментов плечевой кости, иммобилизация конечности в послеоперационном периоде.
3	Асептический некроз головки плечевой кости,	Интраоперационная травма костных и мягкотканых структур.	Бережное отношение к тканям во время выделения костных отломков и репозиции перелома.
4	Воспаление мягких тканей в области послеоперационного рубца и	Нарушение натяжения кожи. Неадекватный гемостаз и отсутствие дренирование послеоперационной раны.	Тщательный гемостаз операционной раны, сшивание краев раны без натяжения кожи. Дренирование операционной раны латексным выпускником.
5	Остеомиелит плечевой кости	Неадекватный гемостаз и дренирование послеоперационной раны, нарушение курации пациентов в послеоперационном периоде.	Удаление металлического фиксатора, некрозотомия в области операции

ЭФФЕКТИВНОСТЬ ИСПОЛЬЗОВАНИЯ КЛИНИЧЕСКИХ РЕКОМЕНДАЦИЙ

Накостный остеосинтез при переломах хирургической шейки плечевой кости с установкой пластин с угловой стабильностью винтов был выполнен у 54 пациентов. Сроки поступления в стационар от 2 часов до 16 суток с момента травмы. Возраст от 32 до 75 лет, преобладали лица женского пола (37 пациентов).

Добиться сращения перелома удалось в 50 клинических наблюдениях в сроки от 8 до 12 недель. Исходы лечения по системе СОИ -1 составили 74 - 92% от анатомо-функциональной нормы.

В 4 случаях выявлено вторичное смещение отломков и не сращение перелома, пациентам были выполнены повторные оперативные вмешательства с установкой более массивных пластин.

Осложнение в виде поверхностного нагноения отмечены в 3 наблюдениях, воспаление было купировано во время пребывания больных в стационаре и не повлияли на выздоровление.

Качество жизни после лечения не изменилось – все пациенты трудоспособного возраста (32 наблюдения) после выздоровления приступили к работе, остальные занимались работой по дому и на приусадебном участке.

В социальном плане – травма для них была 2-4 х месячным эпизодом с ограничением активной жизни человека.

Сроки нахождения пациентов в стационаре были от 5 до 10 дней.

Стоимость койко-дня для лечения больного в травматолого-ортопедическом стационаре по Программе госгарантий составляет 1105 руб. 60 коп., а нормативный срок пребывания больных в стационаре с переломами плечевой кости составляет 18-20 дней. Экономические затраты стационарного лечения, в связи с сокращением количества койко-дней (в среднем на 10 дней) уменьшаются на 1/2-2/3 от нормативов.

Список литературы

1. Ломтатидзе Е.Ш. и соавт. Анализ функциональных результатов внутреннего остеосинтеза при переломах проксимального отдела плечевой кости // Вестник травматологии и ортопедии им. Н.Н. Приорова. 2003. № 3. С.62-66.
2. Лазарев А.Ф., Солод Э.И. Биологический погружной остеосинтез на современном этапе // Вестник травматологии и ортопедии. 2003. № 3. С.20-26.
3. Гаврилов И.И. и соавт. Остеосинтез переломов проксимального отдела плечевой кости пластинами с угловой стабильностью// Гаврилов И.И., Брысук Г.П., Гайдук М.В., Галян А.В., Гаврилов И.И. (мл.) // Травма. 2011. №3. С 30-33.
4. Ruedi T.P., Murphy W.M. AO Principles of Fracture Management // Thieme. 2001. P.274 - 293.
5. Макарова С.И. лечение переломов проксимального отдела плечевой кости: автореф. дис. ... канд. мед. наук. – Нижний Новгород, 2007. 19 с.
6. Mighell M. A., Kolm G. P., Collinge C. A., Frankle M. A. Outcomes of hemiarthroplasty for fractures of the proximal humerus // J. Shoulder. Elbow. Surg. – 2003. Vol. 12. P. 569–577.
7. Zyto K., Wallace W. A. Frostick S. P., Preston B. J. Outcome after hemiarthroplasty for three- and four-part fractures of the proximal humerus // J. Shoulder Elbow Surg. 1998. Vol. 7. P. 85–89.
8. Neubauer Th., Wagner M., Hammerbauer Ch. Пластины с угловой стабильностью LCP – новый АО стандарт накостного остеосинтеза // Вестник травматологии и ортопедии. 2003. № 3. С.27-35.