

ОБЩЕРОССИЙСКАЯ ОБЩЕСТВЕННАЯ ОРГАНИЗАЦИЯ  
АССОЦИАЦИЯ ТРАВМАТОЛОГОВ-ОРТОПЕДОВ РОССИИ  
(АТОР)

## **Лечение повреждений таза**

### **Клинические рекомендации**

Утверждены на заседании  
Президиума АТОР 2.10.2014 г г. Москва  
на основании Устава АТОР, утвержденного 13.02.2014 г.,  
Свидетельство о регистрации от 07.07.2014

**Екатеринбург - 2013**

## **АННОТАЦИЯ**

Клинические рекомендации содержат описание современных методов диагностики, классификации и тактики хирургического лечения повреждений таза в зависимости от вида повреждения.

Федеральные клинические рекомендации предназначены для врачей травматологов-ортопедов специализированных отделений НИИ, областных, краевых, районных, городских больниц.

Авторы: А.В. Рунков кандидат медицинских наук

## **ВВЕДЕНИЕ**

**Повреждения таза** относятся к числу наиболее тяжелых травм. Они составляют 1,7-4% от общего числа травм, причем среди них 20-30 % - это сочетанные повреждения. При таких повреждениях часто наблюдается шок разной степени тяжести, обусловленный в основном массивными внутренними кровотечениями. Топическая диагностика повреждений костей и соединений таза представляет значительные трудности, о чем свидетельствует частота расхождений клинических и патологоанатомических диагнозов, которая достигает 42-54 %. Как правило, наибольшее число не диагностированных повреждений наблюдается при травме заднего отдела (боковые массы крестца, крестцово-подвздошный сустав) тазового кольца. Данные как отечественной, так и зарубежной литературы убедительно свидетельствуют о том, что прогресс в лечении пострадавших достигнут, в основном, в остром периоде травмы и в меньшей степени - во втором, восстановительном. В течение последнего десятилетия летальность от шока и кровотечения при сложных повреждениях таза снижена почти вдвое и составляет 10-13 %. Частота неудовлетворительных исходов лечения подобных повреждений даже в специализированных травматологических отделениях достигает 20-25 % и не имеет особой тенденции к снижению. Инвалидность после консервативного лечения составляет 30-55 %.

### **Методы, используемые для сбора / Выбора доказательств**

Поиск в электронных базах данных

### **Описание методов, используемых для сбора доказательств**

Доказательной базой для написания настоящих клинических рекомендаций являются материалы, вошедшие в MedLine, базу Cochrane, материалы издательства Elsevier и статьи в авторитетных отечественных

журналах по травматологии и ортопедии. Глубина поиска составляет 20 лет.

**Методы, использованные для оценки качества и силы доказательств:**

- Консенсус экспертов;
- Оценка значимости в соответствии с рейтинговой схемой (схема прилагается).

**Рейтинговая схема для оценки силы рекомендаций (Таблица 1):**

Уровни доказательств	Описание
1++	Мета-анализы высокого качества, систематические обзоры рандомизированных контролируемых исследований (РКИ), или РКИ с очень низким риском систематических ошибок
1+	Качественно проведенные мета-анализы, систематические, или РКИ с низким риском систематических ошибок
1-	Мета-анализы, систематические, или РКИ с высоким риском систематических ошибок
2++	Высококачественные систематические обзоры исследований случай-контроль или когортных исследований. Высококачественные обзоры исследований случай-контроль или когортных исследований с очень низким риском эффектов смешивания или систематических ошибок и средней вероятностью причинной взаимосвязи
2+	Хорошо проведенные исследования случай-контроль или когортные исследования со средним риском эффектов смешивания или систематических ошибок и средней вероятностью причинной взаимосвязи
2-	исследования случай-контроль или когортные исследования с высоким риском эффектов смешивания или систематических ошибок и средней вероятностью причинной
3	Не аналитические исследования (например: описания случаев, серий случаев)
4	Мнение экспертов

**Методы, использованные для анализа доказательств:**

- Обзоры опубликованных мета-анализов;
- Систематические обзоры с таблицами доказательств.

**Методы, использованные для формулирования рекомендаций:**  
консенсус экспертов.

**Рейтинговая схема для оценки силы рекомендаций (таблица 2):**

Сила	Описание
<b>A</b>	По меньшей мере, один мета-анализ, систематический обзор, или РКИ, оцененные, как 1++ , напрямую применимые к целевой популяции и демонстрирующие устойчивость результатов или группа доказательств, включающая результаты исследований, оцененные, как 1+, напрямую применимые к целевой популяции и демонстрирующие общую устойчивость результатов
<b>B</b>	группа доказательств, включающая результаты исследований, оцененные, как 2++, напрямую применимые к целевой популяции и демонстрирующие общую устойчивость результатов или экстраполированные доказательства из исследований, оцененных, как 1++ или 1+
<b>C</b>	группа доказательств, включающая результаты исследований, оцененные, как 2+, напрямую применимые к целевой популяции и демонстрирующие общую устойчивость результатов; или экстраполированные доказательства из исследований, оцененных, как 2++
<b>D</b>	Доказательства уровня 3 или 4; или экстраполированные доказательства из исследований, оцененных, как 2+

## 5. Диагностические принципы КР:

### Определение

Повреждение таза – повреждение скелета связанное с переломами безымянных костей, крестца или разрывами сочленений таза. Тяжесть травмы обусловлена степенью разобщения составляющих таз элементов относительно друг друга. Летальность напрямую связана с возможностью большой потери крови, истекающей из отломков костей таза, мягких тканей, а также развитием шока, обусловленного болевым синдромом и кровопотерей. Повреждения таза могут сопровождаться травмой внутренних органов, утяжеляющей состояние больного и представляющей непосредственную опасность для его жизни.

В лечебно-тактическом отношении таз условно разделяют на 3 части: а) заднее полукольцо – кзади от линии, проведенной вдоль заднего края тела седалищной кости (это 1/3 крыльев подвздошных костей, крестцово-подвздошные соединения, крестец, IV – V поясничные позвонки; б) переднее полукольцо – кпереди от линии, проходящей по переднему краю вертлужной впадины; в) средняя часть тазового кольца – располагается между двумя условными полукольцами (а и б) – включает вертлужную впадину.

Характер травмы оценивается по стабильности задних отделов тазового кольца, которая означает способность костей и соединений таза выдерживать физиологические нагрузки без болевого синдрома и

патологических смещений. Тазовое кольцо считается стабильным, если амплитуда движений в крестцово-подвздошных суставах и лобковом симфизе не превышает 1 – 3 мм при воздействии внешней силы. Основное значение в стабилизации таза имеет задний связочный комплекс, являющийся при тяжелых травмах «ключом» нестабильности.

Выделяют 2 основных вида нестабильности: 1) ротационную с вращением половины (или обеих половин) таза кнаружи от передне-заднего сжатия («открытая книга») или вращением кнутри от бокового сдавления («закрытая книга»); 2) вертикальную – со смещением половины таза (или обеих половин) кверху (краниально).

## **Классификация**

Наибольшее признание и распространение получила классификация М. Tile (1987), модернизированная группой АО (V.Muller, 1990). В соответствии с этой классификацией повреждения таза делят на 3 группы в зависимости от стабильности заднего отдела таза.

А — задний комплекс стабильный, с минимальным смещением и, как правило, без нарушения целостности тазового кольца

А1 - отрывные переломы безымянной кости

А2 - повреждение переднего полукольца при стабильном заднем полукольце. Часто лишь при помощи КТ может быть выявлено сочетанное повреждение заднего комплекса, при котором, однако, смещение отсутствует и тазовое кольцо стабильно

А3 - поперечные переломы крестца и копчика

Выявляемые клинически нестабильные повреждения тазового кольца проявляются либо в виде ротационной нестабильности - тип В, либо в ее сочетании с вертикальной нестабильностью - тип С.

В1 («открытая книга») имеется неполное одностороннее повреждение заднего полукольца с наружной ротацией половины таза. Частичный разрыв крестцово-подвздошного сочленения или перелом боковой массы крестца ниже уровня S2 позвонка.

В 2 (боковая компрессия)– имеется неполное повреждение заднего полукольца с внутренней ротацией половины таза. Перелом боковой массы крестца на уровне S1,S2 или перелом крыла подвздошной кости.

В 3 – двустороннее неполное повреждение задних отделов таза. Двусторонняя наружная или внутренняя ротация половин таза или сочетание наружной и внутренней ротации («смятая книга»).

Смещение половины таза кзади и кверху в вертикальной плоскости возможно лишь при разрыве заднего крестцово-подвздошного комплекса и повреждении диафрагмы тазового дна.

С – повреждение задних отделов таза с вертикальной нестабильностью, полное разобщение половины таза от осевого скелета.

С 1 – односторонний отрыв половины таза от осевого скелета. Повреждение крестцово-подвздошного сочленения, перелом крестца, подвздошной кости или сочетанием этих повреждений.

С 2 – двустороннее повреждение - односторонний полный отрыв заднего отдела таза от осевого скелета, на противоположной стороне – одно из видов ротационного повреждения.

С 3 – двусторонний полный отрыв половин таза от осевого скелета.

### **Диагностические принципы**

Диагностика повреждений таза в остром периоде травмы затруднена тяжелым общим состоянием пострадавших, требующим проведения реанимационных и противошоковых мероприятий. В таких случаях вопрос о травме таза решается исключительно с учетом клинических данных: внешнего осмотра и пальпации.

### **Клинические признаки повреждения таза**

К местным симптомам переломов костей таза относятся:

- симптом Н.М.Волковича - вынужденное положение пострадавшего лежа с полусогнутыми в коленных и тазобедренных суставах ногами с отведением и ротацией бедер наружу,
- симптом Вернея – боль в месте перелома усиливается при встречном сдавлении правой – левой половины таза,
- симптом Ларрея – усиление болей при разведении крыльев подвздошных костей,
- симптом Стаддарта - болей в крестцово-подвздошном суставе при сведении и разведении подвздошных костей,
- асимметрия таза,
- патологическая подвижность при боковом сжатии и разведении крыльев таза,
- кровоподтеки в промежности и области мошонки,
- гематома и отек мягких тканей в области перелома,
- боль в промежности, паховой, лобковой, крестцовой областях. Боль усиливаются при движениях ног, пальпации и сдавлении и разведении крыльев таза,
- при подвижности костных отломков определяется костная крепитация,
- при отрыве передне-верхней ости наблюдается визуальное укорочение конечности, обусловленное смещением отломка кнаружи и книзу и симптом заднего хода (при движении ногой назад пациент испытывает меньшую боль, поэтому ходит спиной вперед).
- наличие неврологического дефицита функции L5-S5 корешков может свидетельствовать о повреждении тазового кольца и переломах крестца,
- иногда переломы костей таза сопровождаются признаками повреждения внутренних органов (клиникой «острого живота»), которые могут быть обусловлены как травмой внутренних органов, так и забрюшинной гематомой при переломе костей таза в задних отделах или гематомой в передней брюшной стенке при переломе лобковых костей,
- при повреждении уретры развивается: задержка мочи, кровотечение из мочеиспускательного канала, кровоподтек в области промежности. При

разрывах мочевого пузыря возникают нарушения мочеиспускания, развивается гематурия.

Обязательно при повреждении таза вагинальное и ректальное исследование. При этом определяется гематома, выступающие костные отломки. Через влагалище пальпируются сместившиеся отломки лонных седалищных костей, области вертлужной впадины.

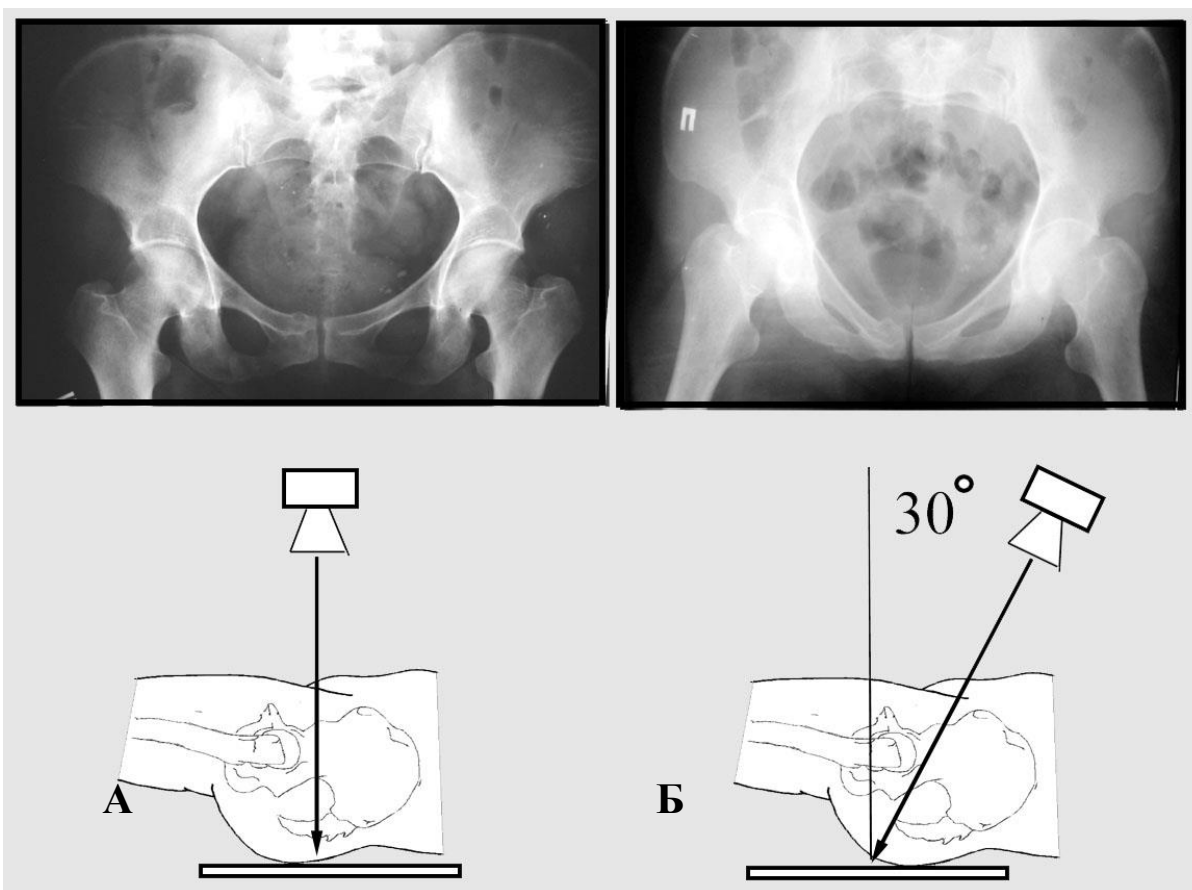
Травматический шок часто сопровождает повреждения таза, он обусловлен болевыми раздражениями и кровопотерей в клетчатку обширного брюшинного пространства, оно вмещает до 3-5,5 литра крови. Обычно, брюшинные (внутритазовые гематомы) располагаются в области малого и большого таза, а при обильном продолжающемся кровотечении распространяются до почек, диафрагмы. Они считаются обширными, если доходят до верхнего полюса почек, средними – когда достигают нижнего полюса почек.

Окончательное формулирование диагноза возможно после проведения рентгенологического обследования. Рентгенография и компьютерная томография таза имеет решающее значение для дальнейшей тактики лечения больных.

### **Инструментальное обследование**

Полипроекционная рентгенография является ведущим методом диагностики повреждений таза. Для создания трехмерного образа повреждения необходимо как минимум две проекции, которые в идеальном случае сделаны под углом близким к 90 градусам друг к другу.

При подозрении на повреждение таза, для общей оценки повреждения производят обзорную рентгенографию в прямой проекции в положении больного лежа на спине (Рис. 1-А), внутренней косою (Рис. 1-Б) и в некоторых случаях наружной косою проекции. При переломах вертлужной впадины применяются дополнительные косые вертлужные проекции запирательная и подвздошная.



**Рис. 1** Схема обзорной рентгенографии таза: прямая проекция (А), внутренняя косая проекция (Б).

Рентгенографию желательно производить на стационарном рентгеновском аппарате, т.к. качество снимков, сделанных на передвижных аппаратах, в большинстве случаев не позволяет достоверно судить о характере повреждений, особенно при небольших смещениях и у тучных больных.

Правильно сделанный прямой обзорный снимок таза должен полностью захватывать седалищные кости и крылья подвздошных костей. При правильной укладке больного (без ротации таза) остистые отростки крестца должны быть на одной линии, запираемые отверстия должны иметь округлую форму, что говорит об отсутствии проекционных искажений на снимке. На обзорных проекциях таза отмечают:

- непрерывность контуров безымянных костей и крестца
- непрерывность и симметричность контуров отверстий крестца
- симметричность ширины щели крестцово-подвздошных сочленений и тазобедренных суставов
- симметричность половин крестца, крестцово-подвздошных сочленений, тазобедренных суставов, запираемых отверстий относительно осевой линии крестца и горизонтальной линии
- равномерность щели лонного и крестцово-подвздошных сочленений и соответствие их ширины возрасту пострадавшего

- Расположение головки бедра относительно вертикальной линии проведенной из большой седалищной вырезки

Большую помощь в диагностике повреждений таза, особенно при небольших смещениях, оказывают измерения положения симметричных рентгенологических ориентиров безымянных костей относительно оси позвоночника. Фактическое вертикальное смещение можно измерить по фасной проекции между линиями, проведенными перпендикулярно оси позвоночника, на уровне: (а) нижнего края суставной поверхности крестцово-подвздошных сочленений, (б) седалищных бугров, (в) тазобедренных суставов (Рис. 2).

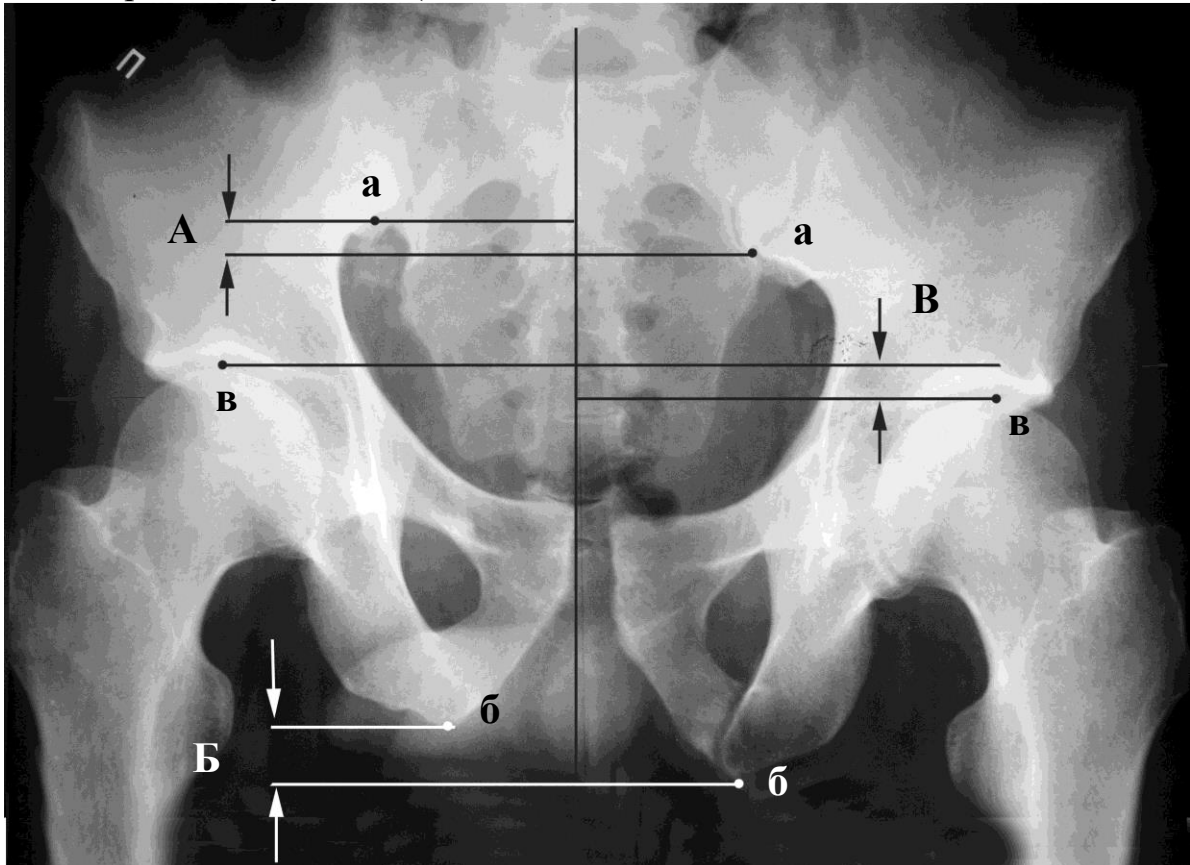
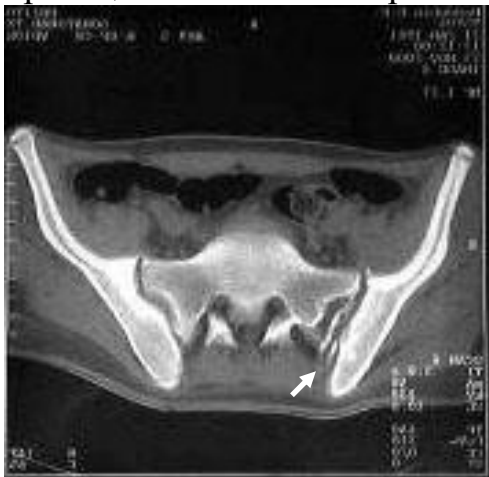

Рис. 2 Вертикально-нестабильное повреждение таза в прямой проекции: (А) – вертикальное смещение задних отделов таза, (Б) – вертикальное смещение седалищных бугров, (В) – асимметрия тазобедренных суставов.

Повреждение переднего и заднего полуколец биомеханически взаимосвязаны. Нарушение непрерывности в одном полукольце создает предпосылки для тех или иных нарушений в другом. Так как заднее полукольцо намного превосходит переднее по прочности, то та сила, разрушила его и сместила, обязательно разрушит и переднее. В то же время разрыв или перелом переднего полукольца со смещением, обязательно вызовет какое-либо повреждение заднего. Для правильного анализа изображения необходимо соблюдать логические правила, такое, например, как невозможность разрыва кольца в одном месте, обязательно будет как минимум два компонента повреждения. Таким образом, если имеются признаки явного повреждения тазового кольца в одном месте –

нужно искать второй компонент. Такими кольцами в тазу являются так же запирающие отверстия – не может быть единичного перелома со смещением одной седалищной или лонной костей. Если второй компонент повреждения не выявляется на одной проекции, значит, для его обнаружения требуется более качественный снимок, дополнительная проекция или компьютерная томография (Рис. 3).



**Рис. 3** Повреждение крестцово-подвздошного сочленения видимое только при томографическом методе исследования.

производится с наклоном рентгеновского луча под углом 30°- 40° сверху вниз в сагиттальной плоскости.

Правильно сделанный внутренний косой обзорный снимок таза должен полностью захватывать седалищные кости, запирающие отверстия не должны быть видны или иметь форму узких овалов, отверстия крестца почти сливаются в одну линию. Для правильной проекции важно, чтобы у пациента был сохранен поясничный лордоз и крестец был максимально наклонен, поэтому рентгенографию лучше делать с небольшим валиком под поясницей.

По внутренней косой проекции хорошо виден вход в малый таз, повреждения задних отделов (переломы крестца, разрывы крестцово-подвздошного сочленения), отмечается смещение половин таза в сагиттальной плоскости.

Наружная косая обзорная рентгенография таза производится под углом 30°- 40° снизу вверх. При правильно сделанной проекции лонное сочленение накладываются на середину крестца. Эта проекция наименее информативная, поэтому её производят редко для уточнения характера смещения при переломах крестца, а также количественного определения вертикального смещения половины таза.

Применение томографических (КТ или МРТ) методов исследования значительно повышает точность постановки диагноза и при наличии возможности ее проведения должно быть обязательным во всех случаях, так как чувствительность рентгенографического обследования при невыраженных смещениях тазовых костей составляет 67%.

## **Алгоритм постановки диагноза**

Рентгенометрия, в том числе функциональная, является основным инструментом дифференциальной диагностики. Распределение по группам проводится путем исключения более тяжелого повреждения.

Визуальными признаками вертикальной нестабильности (Тип С) являются: Ступенеобразное смещение задних отделов таза более чем на 5 мм кверху или кзади. Перелом поперечного отростка L5 позвонка на стороне повреждения. Соответственно, если этих признаков нет, повреждение нельзя трактовать как вертикально-нестабильное.

Визуальными признаками ротационной нестабильности (тип В) являются: Смещение в передних отделах таза более 5 мм (суммарный диастаз или захождение отломков друг за друга), при отсутствии признаков вертикальной нестабильности.

Суммарный диастаз в передних отделах таза более 2,5 см. может быть свидетельством двустороннего ротационного повреждения таза так и одностороннего вертикального повреждения, является дополнительным показанием к томографическому исследованию.

При полном отсутствии повреждений заднего полукольца таза или наличии переломов без смещения (доказанных функциональной пробой) можно диагностировать стабильное повреждение таза (тип А).

### **6. Показания к применению КР:**

**МКБ.....**

### **7. Противопоказания к применению КР:**

Противопоказаний нет

### **8. Степень потенциального риска применения КР:**

Клинические рекомендации относятся к медицинским технологиям с высокой степенью риска – класс III.

### **9. Материально-техническое обеспечение КР:**

1. Мобильная цифровая рентгено-хирургическая установка OEC 9800 Plus в составе, регистрационное удостоверение МЗ РФ № 2002/713, производитель фирма *GE OEC Medical Systems Ing.*, США (или другая разрешенная к применению на территории России).
2. Имплантаты и инструменты для остеосинтеза, регистрационное удостоверение ФС № 2006/147, производитель *Synthes GmbH*, Швейцария.
3. Стандартный набор деталей аппарата Илизарова (регистрационный номер 82/1018 Государственного реестра РФ мед. изделий, разрешенных Минздравмедпромом России для применения в медицинской практике и выпускаемых серийно).
4. Интегрированная ангиографическая система Angiosigma в комплектации (рентгенпрозрачный стол), регистрационное удостоверение МЗ РФ № 2001/558, производитель фирма *SHIMADZU CORPORATION*, Япония.

### **10. Лечение повреждений таза**

### Догоспитальная помощь.

Фактором, непосредственно влияющим на исход травмы таза, является объем догоспитальной помощи на месте происшествия, а также во время транспортировки пострадавшего в специализированное лечебное учреждение. Наряду с проведением инфузионной терапии, объем догоспитальной помощи должен включать **иммобилизацию таза**, которая существенно повышает эффективность противошоковой терапии, предотвращает вторичное смещение костных отломков, способствует **щадящей транспортировке** с места происшествия в больницу, а затем в период пребывания больных в реанимационном отделении, достаточная жесткость иммобилизации таза повышает эффективность противошоковых мероприятий, облегчает выведение больных из шока;

### Госпитальная помощь

Значительное число травматологов в лечении таких больных различают **два периода: острый** период, в котором лечение направлено на спасение жизни больного, и **восстановительный**, цель которого - коррекция смещенных отломков костей таза. В зависимости от конкретных обстоятельств (выраженность кровопотери, наличие или отсутствие повреждений внутренних органов и др.) лечение переломов таза проводят либо одновременно с оказанием неотложной реанимационной помощи, либо после выведения больного из тяжелого состояния. Однако, следует учесть, что сроки выполнения репозиции с использованием стандартных приемов ограничиваются за счет быстрого образования рубцов и появлением тугоподвижности отломков уже после двух недель после травмы.

### Первый (острый) период лечения.

В ряду неотложных противошоковых мероприятий у гемодинамически-нестабильных пациентов стоит экстренная фиксация нестабильных повреждений таза (тип В,С). Конкретная цель – **стабилизация тазового кольца и уменьшение патологически увеличенного объема таза**, что относится к повреждениям типа В1, В3 и С. Повреждения от бокового сжатия как правило являются гемодинамически стабильными и не требуют экстренной фиксации за исключением множественных и сочетанных повреждений, когда требуется скорейшая мобилизация пострадавшего для лечения других повреждений.

Методом выбора у этих пациентов является стабилизация таза аппаратом наружной фиксации (АНФ). Щипцы Ганца не обеспечивают стабильность, ограничивают мобильность пострадавшего в постели и затрудняют уход, особенно за больными в коме. Ножки щипцов, введенных в толщу ягодичных мышц через толстую клетчатку относительно близко от промежности, быстро инфицируются, а уход за ними достаточно сложен. Наружная стабилизация костей таза посредством АНФ значительно эффективнее, чем щипцами Ганца, и ненамного сложнее. Показания к наложению АНФ по сравнению с тазовыми щипцами более расширенные,

благодаря тому, что с их помощью достигаются более точное восстановление тазового кольца и надежная фиксация в двухплоскостном расположении.

Важным является понимание того, что надежная стабилизация тазового кольца аппаратами типа «передняя рама» возможна лишь у пострадавших с ротационно-нестабильными повреждениями таза (тип В), при вертикальной нестабильности необходимо **сочетание АВФ со скелетным вытяжением**, т.к. ни одна передняя конструкция не способна удержать задние отделы таза от смещения.

Второй (восстановительный) период лечения.

Данные как отечественной, так и зарубежной литературы убедительно свидетельствуют о том, что прогресс достигнут в лечении пострадавших с такими травмами главным образом в первом периоде и в меньшей степени - во втором, восстановительном.

В течение последнего десятилетия летальность от шока и кровотечения при сложных переломах вывихах таза снижена почти вдвое и составляет 10-13 %. Результаты восстановительного лечения и реабилитации больных со сложными повреждениями таза ниже, а инвалидность достигает 20-25%. В результате неустраненных смещений костей таза наблюдаются стойкие статико-динамические и неврологические расстройства, сопровождающиеся выраженным болевым синдромом и полностью или частично лишаящие больных трудоспособности. В настоящее время в литературе почти не оспаривается необходимость точного сопоставления отломков при переломах и переломах вывихах таза, однако существует мнение, что нет полной зависимости между степенью анатомического восстановления тазового кольца и функциональными исходами. Удовлетворительной репозицией считается смещение в задних отделах менее 5 мм, в передних менее 15мм, при восстановленной стабильности тазового кольца и асимметрии тазобедренных суставов не более 1см.

Лечение повреждений типа А.

При стабильных повреждениях таза сохранен связочный комплекс задних отделов таза, задние и передние крестцово-подвздошные связки, крестцово-седалищные связки. Подвздошные кости остаются неподвижными относительно крестца. Основными повреждениями, требующими репозиции в данных случаях, являются переломы со смещением передних отделов таза, например, двусторонние переломы седалищной и лонной костей, отрывные переломы безымянной кости, поперечные переломы крестца с неврологическим дефицитом.

Как правило, лечение консервативное – постельный режим до исчезновения болевого синдрома. В редких случаях, когда имеется значительный диастаз между фрагментами, проводится остеосинтез винтами и пластинами.

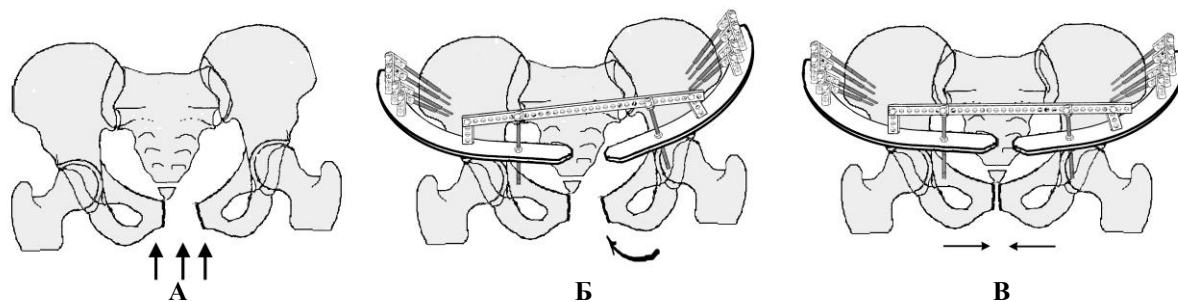
Лечение повреждений типа В.

Принципиальное отличие в лечении ротационных повреждений от вертикально нестабильных заключается в том, что в этих случаях **не требуется скелетное вытяжение**, и для восстановления стабильности тазового кольца **достаточно фиксировать только передние отделы таза**. Дополнительная малоинвазивная фиксация задних отделов может быть целесообразна только для более ранней активизации пациента и при невозможности достичь оптимальной для физиологических нагрузок прочности передних отделов таза.

При повреждениях типа В1 односторонняя «открытая книга» требуется сведение половин таза. Использование гамака или корсета не обеспечивает достаточной стабильности на весь период до сращения отломков, создает дополнительные трудности и дискомфорт при уходе, поэтому большинство авторов предпочитают оперативное лечение – открытый или закрытый остеосинтез передних отделов таза. Выбор остеосинтеза зависит от вида повреждений переднего полукольца.

При переломах ветвей лонной кости, предпочтительно применение закрытого остеосинтеза восходящей ветви лонной кости трансфрактурным винтом, аппаратом внешней фиксации или комбинацией методов. При неудаче закрытой репозиции показано открытое вмешательство надлобковым доступом с фиксацией лонной кости пластиной или винтом.

При разрыве лонного сочленения для формирования прочных рубцов необходим плотный равномерный контакт лонных костей на площади не менее 50% лонного сочленения, достигнутый в ближайшие 5-7 суток после травмы. Если время упущено или контакт недостаточный существует большая вероятность несостоятельности сращения. Поэтому большинством авторов предпочтение отдается открытой репозиции и внутренней фиксации лонного сочленения пластинами, за исключением случаев инфицирования надлобковой области, когда чрескостный остеосинтез является методом выбора для окончательной фиксации (Рис4).



**Рис. 4** Схема репозиции при одностороннем повреждении таза типа «открытая книга»: схема повреждения, разрыв лонного и крестцово-подвздошного сочленений (А); наложен аппарат внешней фиксации «передняя рама» с гиперкоррекцией для репозиции наклоном тазовой опоры (Б); поддерживающая компрессия (В).

При повреждениях от бокового сжатия типа В2 односторонняя «закрытая книга» требуется разведение половин таза. Использование гамака или корсета приводит к обратному эффекту и не должно применяться.

В положении больного на спине происходит самопроизвольное расправление таза за счет давления на задние ости безымянных костей, поэтому оптимальным способом лечения этого вида повреждений является консервативный. Исключение составляют те случаи, когда необходима ранняя мобилизация больного для лечения других повреждений. Методом выбора является закрытый остеосинтез – введение трансфрактурного винта в лонную кость или АВФ (Рис5).

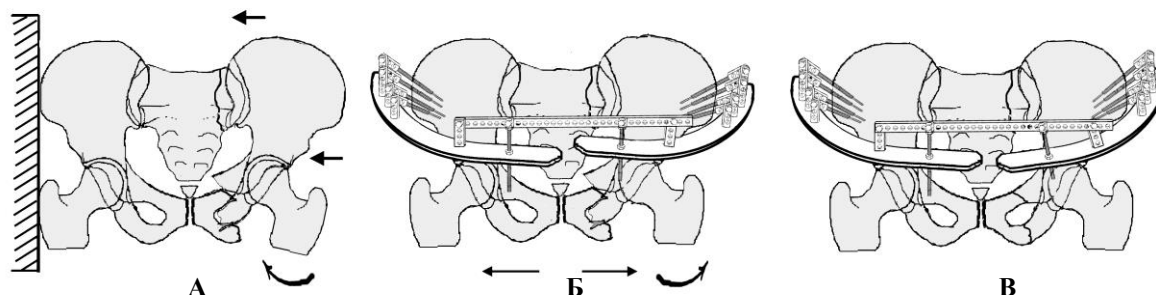


Рис. 5 Схема репозиции при одностороннем повреждении таза типа «боковое сдавление»: схема повреждения, ипсилатеральный перелом лонной и седалищной кости, вдавленный перелом боковой массы крестца частичное повреждение крестцово-подвздошного сочленения (А); наложен аппарат внешней фиксации «передняя рама» с гиперкоррекцией для репозиции наклоном тазовой опоры (Б); стабилизация аппарата (В).

При этом повреждение лонного сочленения при повреждениях В2 не является показанием к открытому остеосинтезу, т.к. восстановление стабильности тазового кольца происходит исключительно за счет задних отделов.

При двусторонних ротационно-нестабильных повреждениях типа В3 клиническое состояние больных, как правило, значительно более тяжелое, что связано с увеличением общей нестабильности таза, что требует его **экстренной хирургической стабилизации**. При повреждениях типа двусторонняя «открытая книга» производится сведение половин таза, при двустороннем боковом сжатии разведения половин таза.

При **разнонаправленном смещении половин таза** («смятая книга») стандартные приемы репозиции (сведение или разведение крыльев таза) **не приводит к желаемому результату**.

Методом выбора является применение приемов чрескостной репозиции (Рис 6,7) и последующей внутренней фиксации не только передних отделов таза, но и задних.

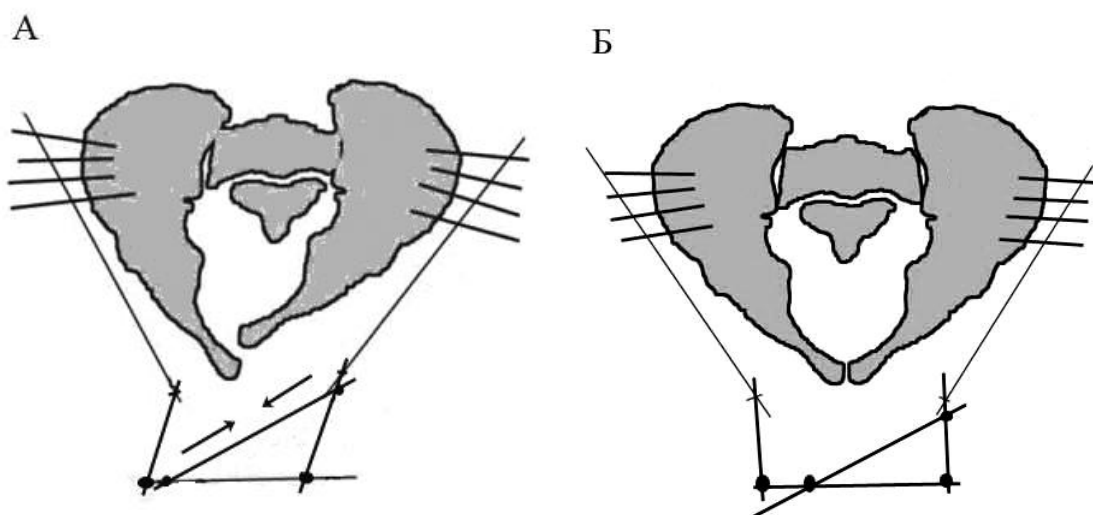


Рис. 6 Схема репозиции при помощи репозиционного узла "параллелограмм", А – до репозиции, Б – результат репозиции

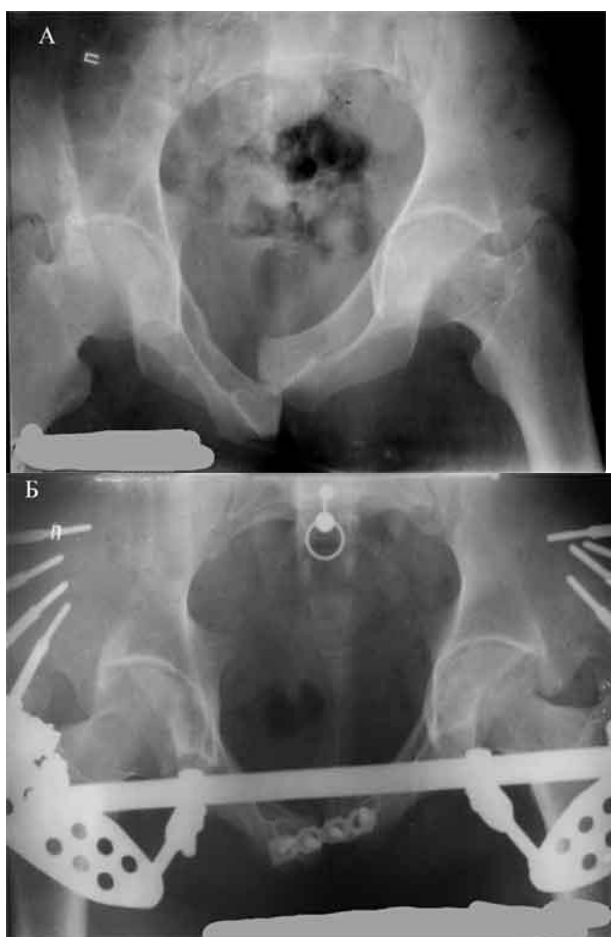


Рис. 7 Пример устранения ротационного смещения и последующей внутренней фиксации повреждения класса В3.2

В случаях когда нестабильность задних отделов при повреждениях типа В2 локализуется на уровне подвздошной кости методом выбора следует считать открытый остеосинтез крыла подвздошной кости пластинами.

Лечение повреждений типа С.

Принципиальное отличие лечения повреждений таза с вертикальной нестабильностью заключается в необходимости восстановления длины конечности (перемещения смещенной половины таза дистально и кпереди) и обязательной фиксации задних отделов таза.

Перемещение может быть осуществлено за счет: скелетного вытяжения, тягой с помощью приспособлений операционного стола, аппаратом внешней фиксации, специальными инструментами во время открытой репозиции.

Больные с вертикально-нестабильными повреждениями таза чаще всего являются гемодинамически нестабильными и нуждаются в противошоковых мероприятиях. Ортопедическая помощь, как правило, разделяется на два этапа.

В экстренном порядке после устранения грубых смещений скелетным вытяжением накладывают «переднюю раму» аппарата с жесткой фиксацией крыльев подвздошных костей [Ошибка! Источник ссылки не найден.8 ], Скелетное вытяжения не прекращают до второго, восстановительного этапа.

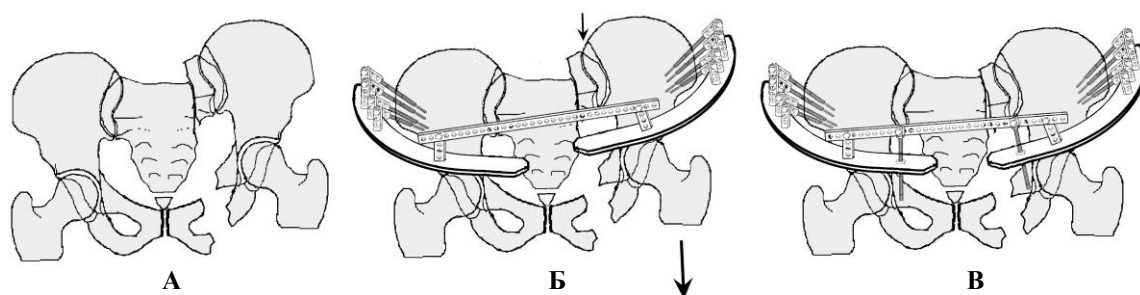


Рис. 8 Чрескостный остеосинтез при нестабильных повреждениях таза: схема первичного смещения (А), схема наложения передней опоры аппарата при скелетной тяге за мышечки бедра (Б), закрепление достигнутой репозиции зажимом шарниров и установкой дополнительных резьбовых тяг (В).

После стабилизации общего состояния больного проводят окончательную репозицию и фиксацию повреждений. Оптимальным является одномоментное восстановление анатомии тазового кольца и внутренняя фиксация.

При разрыве крестцово-подвздошного сочленения или переломе боковой массы крестца фиксация может быть выполнена путем введения илиосакрального винта, остеосинтеза п-образной пластиной, болтом стяжкой, транспедикулярными системами, а так же кольцевым аппаратом внешней фиксации. При переломе подвздошной кости методом выбора является открытый остеосинтез крыла пластинами и винтами.

При невозможности одномоментной репозиции формируется кольцевой аппарат внешней фиксации, в котором сначала разводят опоры друг от друга до получения диастаза [Ошибка! Источник ссылки не найден.9 - А], затем низводят половину таза в вертикальном и передне-заднем направлении [Ошибка! Источник ссылки не найден.9 - Б]. После

рентгенконтроля в двух проекциях производят сведение задних и передних отделов таза [Ошибка! Источник ссылки не найден.9 - В].

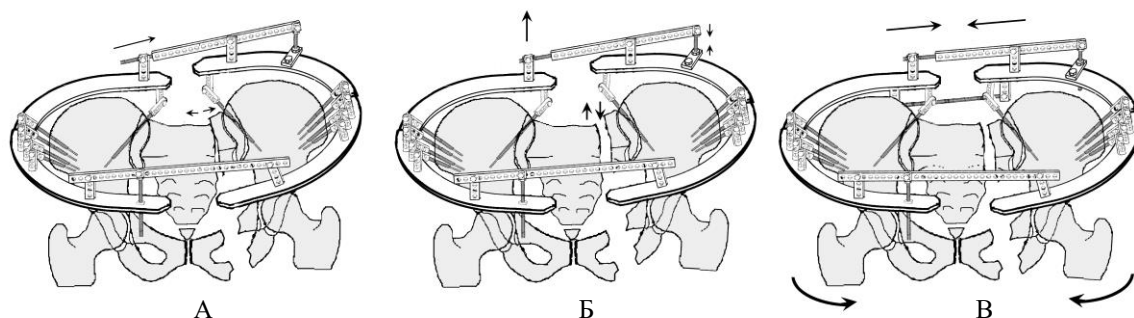


Рис. 9 Схема чрескостного остеосинтеза при нестабильных повреждениях таза: растяжение половин таза в кольцевой опоре (А), схема вертикального перемещения половины таза (Б), сдавление тазового кольца с устранением ротационных смещений (В).

После достижения репозиции создается поддерживающая компрессия на заднем и переднем полукольцах таза аппарата [Ошибка! Источник ссылки не найден.10] и при возможности переходят на внутреннюю фиксацию.

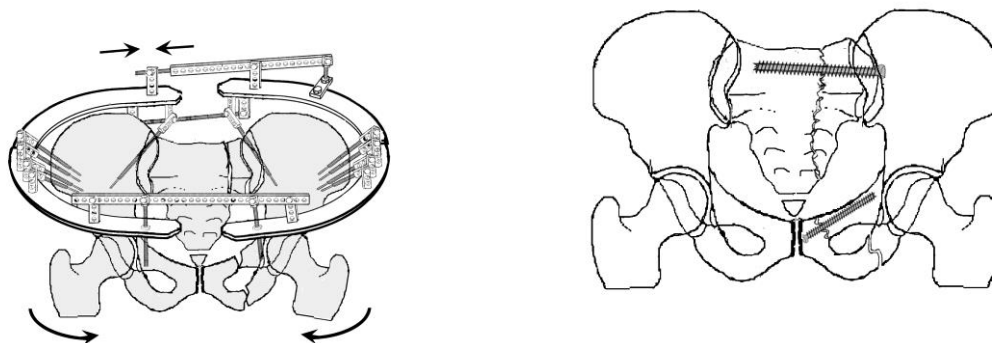
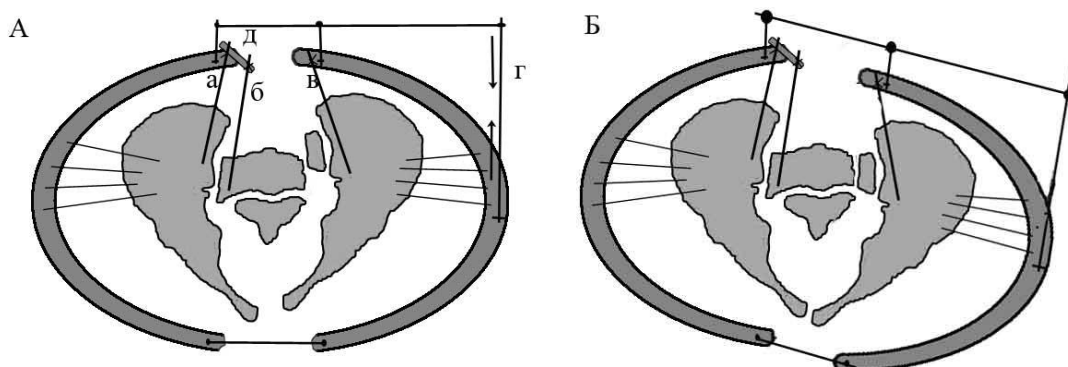


рис.10 А Схема поддерживающей компрессии в аппарате. Б внутренняя фиксация.

При двусторонних вертикально-нестабильных повреждениях основным принципом репозиции является хирургический перевод повреждения в унилатеральное. В случаях повреждений класса С2, при которых у одной из половин таза имелся полный разрыв задних отделов - основное повреждение, а контралатеральное повреждение неполное (ротационное) - в первую очередь выполняют репозицию и фиксацию ротационного компонента затем лечение вертикального компонента проводится теми же способами, что при унилатеральных вертикально-нестабильных повреждениях класса С1.

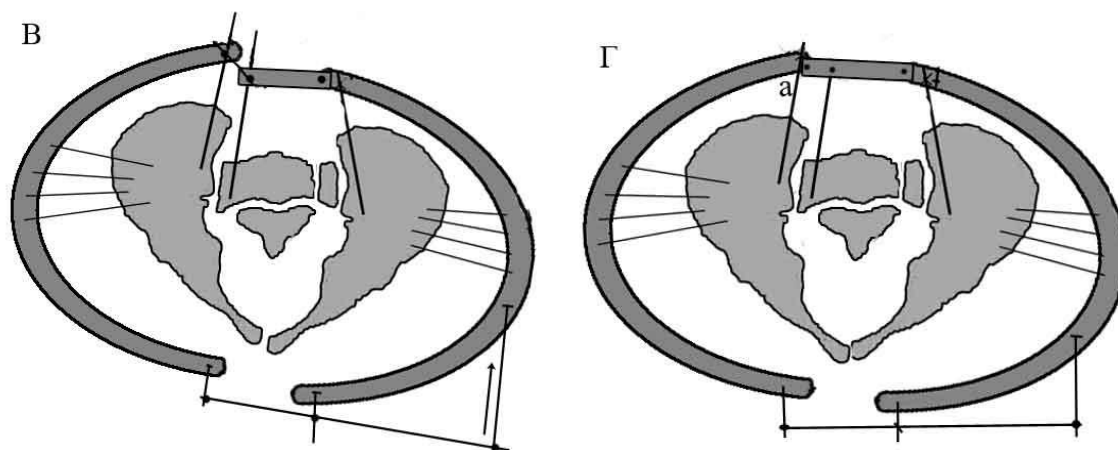
Для репозиции двусторонних вертикальных смещений показана методика создания «условно неповрежденной стороны»: одна из половин таза в задних отделах фиксируется в исходном положении за счет соединения с осевым скелетом при помощи илиосакрального винта или аппарата внешней фиксации.

Например, с помощью стержней введенных в крыло крестца и подвздошную кость. После этого она используется в качестве опоры для репозиции противоположных повреждений [Рис.11].



**Рис.11** Схема репозиции билатерального вертикально-нестабильного повреждения таза, где а, б, в – стержни, проведенные в задние отделы таза, д – планка, жестко соединяющая стержни а и б, г – резьбовой стержень. А – до репозиции, Б – репозиция левой половины таза

После репозиции одной из половин таза выполняется перекомпоновка аппарата при помощи соединения стержней в подвздошной кости отрепонированного повреждения и крыле крестца. Таким образом, половина таза с выполненной репозицией в последующем, служит опорой для репозиции первоначально фиксированной половины таза [Рис. 12].



**Рис. 12** Схема репозиции билатерального вертикально-нестабильного повреждения таза, В – этап перекомпоновки аппарата, Г – этап окончательной репозиции

После устранения имеющихся смещений выполняется компрессия в передних и задних отделах и возможна замена наружной фиксации на внутреннюю.

### **11. Возможные осложнения и способы их устранения:**

- перечень возможных осложнений при использовании КР;
- меры по профилактике осложнений;

- тактика врача при их возникновении;
- меры по предупреждению вероятных ложноположительных и/или ложноотрицательных результатов.

## **12. Эффективность использования КР:**

Предложенная тактика ведения пострадавших с травмой таза позволяет эффективно профилактировать ранние и поздние осложнения, достигать положительного эффекта лечения у 90 % пострадавших.

### **Список литературы**

1. Лазарев А.Ф. Оперативное лечение повреждений таза: Автореф. дис...д-ра мед.наук. – М., 1992. – 40 с.
2. Черкес-Заде Д.И. Лечение застарелых повреждений таза. – Алма-Ата, 1986. – 136 с.
3. Мюллер М.Е., Альговер М., Шнейдер Р., Виллингер Х. Руководство по внутреннему остеосинтезу. – М., 1996. – 750 с.
4. Letournel E., Judet R. Fractures of the acetabulum. Springer Verlag. Berlin 1981. – 773p
5. Mears D. Rubash H. Pelvic and acetabular fractures. Slack, Thorofare, NJ
6. Tile M. Fractures of the pelvis and acetabulum. Williams & Wilkins, 1995, - 480p.
7. Gänsslen A., Pohlemann T., Paul Ch. Et al/ Epidemiology of pelvic ring injuries // Injury. – 1996.- Vol. 27, Suppl. 1.- S- A19.