

ОБЩЕРОССИЙСКАЯ ОБЩЕСТВЕННАЯ ОРГАНИЗАЦИЯ
АССОЦИАЦИЯ ТРАВМАТОЛОГОВ-ОРТОПЕДОВ РОССИИ
(АТОР)

**ПОСТТРАВМАТИЧЕСКИЕ ДЕФОРМАЦИИ
ГРУДНОГО И ПОЯСНИЧНОГО ОТДЕЛОВ ПОЗВОНОЧНИКА**

Клинические рекомендации

(Т91.1, Т91.3, М96.0, М96.1, М96.3, М96.6)

Утверждены на заседании
Президиума АТОР 27.02.2014 г г. Москва
на основании Устава АТОР, утвержденного 13.02.2014 г.,
Свидетельство о регистрации от 07.07.2014

Новосибирск
2013

АННОТАЦИЯ

Национальные клинические рекомендации описывают технологию хирургического лечения больных с посттравматическими деформациями позвоночника, включая предоперационное обследование, планирование и технику выполнения хирургического вмешательства, послеоперационную реабилитацию и контроль получаемых результатов.

Клинические рекомендации предназначены травматологам-ортопедам, детским ортопедам для использования в условиях специализированного травматолого-ортопедического отделения стационаров медицинских организаций.

Требования к квалификации персонала: высшая квалификационная категория, стаж по специальности не менее 5 лет, дополнительное повышение квалификации в количестве не менее 72 часов.

Составители: доктор мед. наук Рерих В.В., кандидат мед. наук Борзых К.О., ФГБУ «ННИИТО им. Я.Л.Цивьяна» МЗ РФ

ОГЛАВЛЕНИЕ

МЕТОДОЛОГИЯ	4
ВВЕДЕНИЕ	8
ДИАГНОСТИЧЕСКИЕ ПРИНЦИПЫ КЛИНИЧЕСКИХ РЕКОМЕНДАЦИЙ	9
ПОКАЗАНИЯ К ИСПОЛЬЗОВАНИЮ КЛИНИЧЕСКИХ РЕКОМЕНДАЦИЙ	11
ПРОТИВОПОКАЗАНИЯ К ПРИМЕНЕНИЮ КЛИНИЧЕСКИХ РЕКОМЕНДАЦИЙ	12
СТЕПЕНЬ ПОТЕНЦИАЛЬНОГО РИСКА ПРИМЕНЕНИЯ КЛИНИЧЕСКИХ РЕКОМЕНДАЦИЙ	12
ОПИСАНИЕ КЛИНИЧЕСКИХ РЕКОМЕНДАЦИЙ	13
Мобилизующие вмешательства на задних структурах позвоночника и оболочках спинного мозга.....	14
Вентральный корригирующий спондилодез	15
Транспедикулярная фиксация	18
ВОЗМОЖНЫЕ ОСЛОЖНЕНИЯ И СПОСОБЫ ИХ УСТРАНЕНИЯ	22
ЭФФЕКТИВНОСТЬ ИСПОЛЬЗОВАНИЯ КЛИНИЧЕСКИХ РЕКОМЕНДАЦИЙ	23
СПИСОК ЛИТЕРАТУРЫ	25

МЕТОДОЛОГИЯ

Методы, использованные для сбора/селекции доказательств:

поиск в электронных базах данных, библиотечные ресурсы.

Описание методов, использованных для сбора/селекции доказательств:

доказательной базой для рекомендаций являются публикации, вошедшие в Кохрайновскую библиотеку, базы данных EMBASE и MEDLINE, а также статьи в ведущих специализированных рецензируемых отечественных медицинских журналах по данной тематике. Глубина поиска составляла 10 лет.

Методы, использованные для оценки качества и силы доказательств:

- Консенсус экспертов;
- Оценка значимости в соответствии с рейтинговой схемой (табл. 1-2).

Таблица 1. Рейтинговая схема для оценки уровня доказательств

Уровни доказательств	Описание
1++	Мета-анализы высокого качества, систематические обзоры рандомизированных контролируемых исследований (РКИ), или РКИ с очень низким риском систематических ошибок
1+	Качественно проведенные мета-анализы, систематические, или РКИ с низким риском систематических ошибок
1-	Мета-анализы, систематические, или РКИ с высоким риском систематических ошибок
2++	Высококачественные систематические обзоры исследований случай-контроль или когортных исследований. Высококачественные обзоры исследований случай-контроль или когортных исследований с очень низким риском эффектов смешивания или систематических ошибок и средней вероятностью причинной взаимосвязи
2+	Хорошо проведенные исследования случай-контроль или когортные исследования со средним риском эффектов смешивания или систематических ошибок и средней вероятностью причинной взаимосвязи
2-	Исследования случай-контроль или когортные исследования с высоким риском эффектов смешивания или систематических ошибок и средней вероятностью причинной
3	Не аналитические исследования (например: описания случаев, серий случаев)
4	Мнение экспертов

Методы, использованные для анализа доказательств:

- Обзоры опубликованных мета-анализов;
- Систематические обзоры с таблицами доказательств.

Методы, использованные для формулирования рекомендаций:
консенсус экспертов.

Таблица 2. Рейтинговая схема для оценки силы рекомендаций

Сила	Описание
A	По меньшей мере, один мета-анализ, систематический обзор, или РКИ, оцененные, как 1++ , напрямую применимые к целевой популяции и демонстрирующие устойчивость результатов; или группа доказательств, включающая результаты исследований, оцененные, как 1+ , напрямую применимые к целевой популяции и демонстрирующие общую устойчивость результатов
B	Группа доказательств, включающая результаты исследований, оцененные, как 2++ , напрямую применимые к целевой популяции и демонстрирующие общую устойчивость результатов; или экстраполированные доказательства из исследований, оцененных, как 1++ или 1+
C	Группа доказательств, включающая результаты исследований, оцененные, как 2+ , напрямую применимые к целевой популяции и демонстрирующие общую устойчивость результатов; или экстраполированные доказательства из исследований, оцененных, как 2++
D	Доказательства уровня 3 или 4 ; или экстраполированные доказательства из исследований, оцененных, как 2+

Индикаторы доброкачественной практики (Good Practice Points - GPPs):

рекомендуемая доброкачественная практика базируется на клиническом опыте членов рабочей группы по разработке рекомендаций.

Консультация и экспертная оценка:

проект рекомендаций был рецензирован независимыми экспертами, которых попросили прокомментировать, прежде всего, доходчивость и точность интерпретации доказательной базы, лежащей в основе рекомендаций.

Рабочая группа:

для окончательной редакции и контроля качества рекомендации были повторно проанализированы членами рабочей группы, которые пришли к заключению, что все замечания и комментарии экспертов приняты во

внимание, риск систематических ошибок при разработке рекомендаций сведен к минимуму.

Основные рекомендации:

сила рекомендаций (A-D), уровни доказательств (1++, 1+, 1-, 2++, 2+, 2-, 3, 4) и индикаторы доброкачественной практики (good practice points - GPPs) приводятся при изложении текста рекомендаций.

ВВЕДЕНИЕ

Несмотря на успехи хирургии повреждений грудного и поясничного отделов позвоночника, остается актуальным вопрос поздних последствий травм грудных и поясничных позвонков. Причинами возникновения посттравматических деформаций являются неадекватно примененный метод консервативного лечения, позднее выявление переломов позвоночника вследствие тяжести политравмы, сочетанной травмы, недиагностированные и нелеченные переломы позвонков (Дулаев А.К., 2005; Дулаев А.К., Усиков В.Д., 2010г; Malcolm BW, 1981). Отдельной категорией посттравматических деформаций следует считать вторичные деформации позвоночника после проведенного в остром периоде травмы оперативного лечения [уровень доказательств 2++].

Посттравматические деформации приводят к нарушению сагиттального баланса туловища и являются причиной возникновения болевых синдромов, функциональной несостоятельности грудного и поясничного отделов позвоночника, косметически неприемлимых деформаций (Vaccaro A., 2001).

Реабилитация, полноценная адаптация этой категории пациентов к ежедневным и стрессовым нагрузкам невозможна без восстановления анатомии позвоночного сегмента, нормальных биомеханических взаимоотношений в позвоночнике путем корригирующих и стабилизирующих оперативных вмешательств. Ключевое значение при лечении посттравматических кифозов является восстановление анатомии передней колонны позвоночника (McBride GG, Bradford DS, 1983; Been BD, 2004). С появлением надежных вентральных имплантатов и фиксаторов стало возможным коррекция и немедленная, на операционном столе, стабильная фиксация позвоночного сегмента (Kostuik JP, Matsusaki H, 1989; Kaneda K, Asano S, 1992) [2+].

Однако, при использовании изолированной вентральной фиксации имеется риск развития рецидива кифоза, возникновения ложного сустава, особенно при наличии остеопоротических изменений позвоночника. Отличные возможности вентральной коррекции и ограниченные возможности вентральной фиксации привели к формированию хирургической тактики двухэтапных комбинированных вмешательств (Suk SI, Kim LH, 2003).

Операция может быть выполнена в один или в два этапа. В качестве I этапа выполняется вентральная коррекция деформации позвоночника и вентральный спондилодез. Вторым этапом – задняя внутренняя фиксация с использованием сегментарного транспедикулярного или ламинарного инструментария.

Получило развитие лечение посттравматических деформаций с использованием корригирующих вертебротомий. Эта группа методик включает вертебротомию типа Смит-Петерсона (SPO), педикулярную субтракционную остеотомию (PSO) и методику резекции вентральной колонны (VCR). Эти методики лечения посттравматических деформаций характеризуются достижением коррекции ригидной деформации путем

«укорочения» задней колонны позвоночного столба и стабильную фиксацию. Наилучшие результаты задних корригирующих вертебротомий получены на поясничном уровне (L2 и ниже), тогда как применение их на грудном и груднопоясничном уровнях связаны с высоким риском неврологических осложнений. Вместе с тем, для методик вертебротомий, наряду с высокими возможностями коррекции, характерны ряд осложнений, таких как частное развитие неврологического дефицита, высокая интраоперационная кровопотеря, механические осложнения.

Этапные комбинированные вмешательства в настоящее время являются методом выбора хирургического лечения посттравматических деформаций, сочетая в себе высокие корригирующие возможности и безопасность их выполнения, малое количество осложнений [1+].

Консервативное лечение включает медикаментозную терапию и различные методы немедикаментозного воздействия. Для лечения дорсопатий с рефлекторным болевым синдромом используются препараты следующих препаратов, действие которых направлено на купирование острого болевого синдрома (терапия при обострении), такие как: ненаркотические анальгетики, включая нестероидные и другие противовоспалительные средства (диклофенак, мелоксикам, нимесулид, лорноксикам, флупиртин); препараты из группы противоэпилептических средств, применяющиеся в данной ситуации для купирования нейропатической боли (габапентин, прегабалин, карбамазепин); миорелаксанты, в том числе миорелаксанты центрального действия (толперизон, тизанидин); антидепрессанты (амитриптилин, сертралин, пароксетин, флуоксетин и др.); препараты, обладающие симптом-модифицирующим действием и структурно-модифицирующим эффектом (витамины группы В); корректоры метаболизма костной и хрящевой ткани (хондроитин, глюкозамин); местные анестетики (новокаин, лидокаин и др.).

Для лечения дорсопатий с корешковым болевым синдромом и с симптомами неврологического дефицита спектр препаратов расширяется, используются: опиоидные ненаркотические анальгетики (трамадол, залдиар); антигипоксанты и антиоксиданты (этилметилгидроксипиридина сукцинат, актовегин); метаболические средства (цитофлавин); М-, Н-холиномиметики, в т.ч. антихолинэстеразные средства (ипидакрин); ангиопротекторы и корректоры микроциркуляции (пентоксифиллин, эуфиллин, винпоцетин); диуретики (маннитол, фуросемид); глюкокортикоиды (дексаметазон, дипроспан, кеналог).

К немедикаментозным методам воздействия относятся:

- кинезиотерапия (активизация пациентов в острый период и, конечно, обучение движению в повседневной жизни и дополнительным физическим упражнениям в период регрессирования обострения и в период ремиссии);
- рефлексотерапия носит собирательный характер и включает в себя большое количество различных лечебных приемов и методов воздействия на

рефлексогенные зоны и акупунктурные точки. Метод способствует устранению мышечного спазма, улучшению микроциркуляции тканей;

- физиотерапевтические методы лечения применяются на всех стадиях заболевания, в том числе и в период обострения. Физиотерапевтическими методами можно снять болевой синдром, добиться расслабления напряженных мышц и заставить работать атрофированные, уменьшить воспалительные явления, отеки и улучшить микроциркуляцию в пораженной области.

Проблема, которая может быть решена внедрением данных клинических рекомендаций в практическое здравоохранение – повышение качества жизни, обеспечение социальной, профессиональной и иной активности пациентов с приобретенными посттравматическими деформациями грудного и поясничного отделов позвоночника.

ДИАГНОСТИЧЕСКИЕ ПРИНЦИПЫ КЛИНИЧЕСКИХ РЕКОМЕНДАЦИЙ

Для определения характера предшествующего возникновению посттравматической деформации используют классификацию F. Magerl и соавт., которая наиболее полно отражает морфологию повреждений грудных и поясничных сегментов, поскольку она универсальна для данного вида травм [1+].

В соответствии с классификацией из практических соображений выделяют последствия повреждений типов А, В и С.

Посттравматические кифозы на почве повреждений типа А характеризуются наличием умеренно выраженного кифоза, обычно без наклона или сколиоза, при взрывном характере предшествующих переломов отмечается сужение позвоночного канала, при этом задние структуры остаются свободными от спонтанных костных блоков, не отмечается замыкания суставов поврежденного позвоночного сегмента.

Повреждения типа В формируются при сочетании компрессии с насильственной дистракцией (разрывом) передних или задних отделов позвоночного сегмента; повреждения типа С возникают при сочетании насильственного скручивания (ротации) с компрессией и дистракцией элементов позвонка. Эти самые тяжелые повреждения позвоночника сопровождаются разрушением всех трех столбов позвоночника и разной степенью (от С1 до С3) деформации позвоночного канала.

Посттравматические деформации, возникшие вследствие повреждений В и С характеризуются выраженным кифозом, признаками предшествующих повреждений заднего остеолиментарного комплекса, и кроме того сдвиговыми и осевыми деформациями поврежденного отдела позвоночника и позвоночного канала. В большинстве случаев при последствиях повреждений типов В и С встречаются спонтанные задние блоки, придающие деформации значительную ригидность.

Следует отдельно отметить группу пациентов с ранее проведенными операциями на позвоночнике. У этих пациентов наличие металлоконструкций, фиброзных и костных блоков определило с одной стороны, в ряде случаев необходимость удаления металлоконструкций для более детального обследования, а с другой обусловило высокую ригидность деформации.

Диагностика посттравматических деформаций грудного и поясничного отделов позвоночника включает сбор жалоб, анамнеза, общее и ортопедическое клиническое исследование, методы дополнительного исследования.

Жалобы пациента с посттравматической деформацией грудного или поясничного позвонка часто указывают на болезненные ощущения на соответствующем уровне позвоночника, однако не следует забывать, что пациенты часто недифференцированно указывают на боли в парагипбарных отделах, чаще в нижнепоясничной области.

При сборе **анамнеза** необходимо выяснить механизм и время травмы, локализацию боли, указания на проведенное ранее лечение. Следует выяснять у пациентов их функциональные возможности при ежедневной и стрессовой нагрузках, течение и интенсивность болевого синдрома в динамике.

Ортопедический осмотр позволяет выявить нарушение походки, осанки, локализацию видимых деформаций. Пальпация позвоночника позволяет выяснить локализацию наиболее болезненных участков деформации.

Диагностический **комплекс инструментальных исследований** при исследовании посттравматических деформаций включает рентгенологическое обследование, мультиспиральную компьютерную томографию (МСКТ) поврежденного отдела позвоночника, магнитно-резонансную томографию (МРТ) на уровне деформации.

Спондилография является доступным и обязательным методом исследования в диагностике повреждений позвоночника при отсутствии возможности выполнения МСКТ.

Рентгенография позволяет выявить изменения оси позвоночника, нарушение контуров и деформацию тел и других элементов позвонков, смещение и вывихи позвонков, величину кифоза и сдвиговой деформации позвоночника. На обычных рентгенограммах возможно измерение размеров между различными костными структурами позвоночника, что дает представление о характере травмы. Кроме того, оценка спондилограмм грудного и поясничного отделов позвоночника стоя с захватом головок бедер позволяют оценить параметры сагиттального баланса.

Определяют и анализируют такие рентгенологические и рентгенометрические показатели поврежденных грудных и поясничных позвонков, как сегментарный кифоз по методике Cobb, относительную потерю передней и задней высоты позвонка.

Рентгенография позвоночника в ряде случаев не в состоянии выявить все необходимые сведения о переломе позвонка или его дужки, величине деформации позвоночника на уровне бывшего повреждения, а также не

позволяет достоверно судить о наличии искусственного или спонтанного костного блокирования в области пораженного сегмента. Поэтому во всех случаях показано проведение МСКТ.

Спиральная компьютерная томография является обязательным методом исследования при диагностике посттравматических деформаций. МСКТ позволяет с большей, чем спондилография, точностью характеризовать деформацию, с ее помощью необходимо оценить степень костных сращений в области пораженного сегмента. Очень важным является возможность выявить и определить степень посттравматического стеноза позвоночного канала. При наличии стеноза канала величину смещения измеряют как процентное отношение переднезаднего размера позвоночного канала к полусумме размера на смежных уровнях. МСКТ также позволяет провести расчеты необходимой коррекции деформации позвоночника до сегментарной нормы и выбрать необходимые размеры имплантатов. С помощью МСКТ возможно оценить анатомические особенности и размеры корней дужек позвонков на уровне предполагаемой транспедикулярной фиксации, что необходимо учитывать при предоперационном планировании.

Магнитно-резонансная томография позволяет визуализировать мягкотканые структуры позвоночника: связки, межпозвонковые диски, оболочки спинного мозга и сам спинной мозг с имеющимися в нем вторичными посттравматическими изменениями, а также изменения в телах позвонков.

Комплексная оценка морфологических изменений грудных и поясничных позвонков, вовлеченных в посттравматическую деформацию, оценка анатомии смежных сегментов позволяет адекватно оценить величину деформации, степень ее ригидности, степень нарушений параметров сагиттального баланса, что делает возможным провести предоперационное планирование хирургического вмешательства

ПОКАЗАНИЯ К ИСПОЛЬЗОВАНИЮ КЛИНИЧЕСКИХ РЕКОМЕНДАЦИЙ

Перечень заболеваний с кодами МКБ-10, при которых показано применение клинических рекомендаций (табл. 3).

Таблица 3. Нозологические формы заболеваний

Нозологическая форма заболевания	Код МКБ-10
Последствия травм, классифицированных в рубриках	T91.1
Последствия травмы спинного мозга	T91.3
Псевдартроз после сращения или артродеза	M96.0
Постламинэктомический синдром, не классифицированный в других рубриках	M96.1
Постламинэктомический кифоз	M96.3
Перелом после установки ортопедического имплантата суставного протеза или костной пластинки	M96.6
Исключены: осложнения, связанные с внутренними ортопедическими устройствами, имплантатами или трансплантатами (T84.-)	

В основу показаний к применению клинических рекомендаций у пациентов с посттравматическими деформациями грудного и поясничного отделов позвоночника положено наличие сагиттального декомпенсированного (субкомпенсированного) дисбаланса, а также его клинических проявлений – персистирующего болевого синдрома, функциональной несостоятельности позвоночника, появление и усугубление неврологического дефицита, наличие сегментарной кифотической деформации 20° и более, снижение высоты тела сломанного позвонка 50% и более.

ПРОТИВОПОКАЗАНИЯ К ПРИМЕНЕНИЮ КЛИНИЧЕСКИХ РЕКОМЕНДАЦИЙ

Решение о проведении хирургического лечения требует индивидуального подхода, учитывающего цель операции, результаты лечения, риск предстоящего вмешательства и возможные осложнения в послеоперационном периоде. При выявлении показаний к хирургическому лечению следует учитывать толерантность пациента к планируемому объему вмешательства.

Абсолютным противопоказанием к плановому хирургическому лечению является тяжелое общее состояние пациента, обусловленное нарушением функции жизненно-важных органов и систем (декомпенсация сердечно-сосудистой и дыхательной систем).

Относительными противопоказаниями к хирургическому лечению являются острые (хронические) заболевания или грубые изменения внутренних органов, требующие предварительной хирургической коррекции или проведения медикаментозной терапии: острые инфекционные заболевания; патология сердца (тяжелые формы ишемической болезни сердца, сложные нарушения ритма сердечной деятельности); хронические заболевания дыхательной системы; заболевания почек с явлениями почечной недостаточности; онкологические заболевания и другие патологические состояния.

Относительным противопоказанием являются также ранее проведенные операции на позвоночнике, осложнившиеся нагноением.

СТЕПЕНЬ ПОТЕНЦИАЛЬНОГО РИСКА ПРИМЕНЕНИЯ КЛИНИЧЕСКИХ РЕКОМЕНДАЦИЙ

Класс 3 – медицинская технология с высокой степенью риска, оказывает прямое хирургическое воздействие на органы и ткани организма.

ОПИСАНИЕ КЛИНИЧЕСКИХ РЕКОМЕНДАЦИЙ

Осуществление клинических рекомендаций по хирургическому лечению пациентов с посттравматическими деформациями заключается в проведении этапных хирургических вмешательств – вентральных корригирующих и задних стабилизирующих. При хирургическом лечении ригидных деформаций, сопровождающихся наличием вентральных и дорзальных костно-фиброзных блоков, показан предварительный мобилизирующий этап, дорзальный или реже вентральный. Этапы оперативного вмешательства целесообразно проводить в одну хирургическую сессию, однако при необходимости этапы могут быть разнесены во времени.

В случае наличия в области деформации металлоконструкций после ранее проведенных оперативных вмешательств целесообразно предварительным этапом удаление металлоконструкций с последующим бактериологическим исследованием операционного материала, а при наличии неврологического дефицита - проведение дополнительного МРТ исследования для оценки состояния спинного мозга и его корешков.

На основании данных рентгенографии, КТ, МРТ, использовавшиеся при обследовании пациентов с посттравматическими деформациями грудного и поясничного отделов позвоночника, проводится анализ данных комплексного обследования и верификации типа предшествующего повреждения на основании Универсальной классификации повреждений грудного и поясничного отдела позвоночника (Magerl F. et al., 1994).

При посттравматических деформациях, возникших на почве повреждений **типа А** с преимущественным поражением передней позвоночной колонны для коррекции необходимо проведение **вентрального корригирующего спондилодеза** с использованием эндофиксаторов. Выполнение вентрального спондилодеза в пределах **одного сегмента** осуществляется при остаточной высоте пораженного позвонка, не превышающей 3/4 вертикального размера. В случае разрушения тела позвонка на весь вертикальный размер проводится вентральный **бисегментарный спондилодез** с удалением тела позвонка и смежных дисков.

Для стабильной фиксации области корригирующего вмешательства дополнительно вторым этапом одномоментно или отсрочено проводится задняя внутренняя фиксация – короткосегментарная **транспедикулярная** или **ламинарная фиксация**.

При последствиях нестабильных переломов типов В и С, сопровождающихся разрушением как заднего остеолигаментозного комплекса, так и вентральной колонны, предварительным этапом показано проведение **мобилизирующих вмешательств** на задних структурах – фасетэктомии. Это оперативное вмешательство на суставных отростках двух или более позвонков, состоящее из резекции суставных пар смежных позвонков с целью получения подвижности в оперируемом сегменте и устранения компрессии

спинномозговых корешков. Далее проводится корригирующее вентральное вмешательство с последующей задней внутренней транспедикулярной или ламинарной фиксацией, протяженность которой может быть как короткосегментарной, так длинносегментарной, что диктуется клинической ситуацией.

Мобилизующие вмешательства на задних структурах позвоночника и оболочках спинного мозга

Пациент на операционном столе находится в положении лежа на животе с разгрузкой передней брюшной стенки. Такое позиционирование обеспечивает хорошие технические возможности для оперирующего хирурга и уменьшает интраоперационную кровопотерю. При выполнении мобилизации задних структур обязательно проводится ревизия позвоночного канала в области оперативного вмешательства. Если дуральный мешок и спинномозговые корешки деформированы, то производится менингоградикулолиз. При выявлении в процессе предоперационного исследования нарушения ликвородинамики, арахноидита проводится миелолиз. При грубых деформациях дурального мешка, приведших к снижению его диаметра, производится пластика дурального мешка.

Мягкие ткани рассекают по линии остистых отростков. Разрез производят на 1-2 позвонка выше и ниже предполагаемого уровня фасетэктомии. Это обеспечивает хороший доступ, обзор и возможность легкой работы инструментом.

Наиболее часто с целью декомпрессии спинного мозга и улучшения обзорности и доступа к суставным отросткам проводится резекция выше лежащего остистого отростка, гемиламинэктомия на требуемой стороне или ламинэктомия. С двух сторон, или с необходимой стороны, с помощью кусачек, маленьких долот и кусачек Кериссона выполняют резекцию обоих суставных отростков до получения диастаза не менее 5мм и подвижности в зоне резекции. При этом обязательно контролируется дуральный мешок и спинномозговой корешок, при необходимости зона резекции увеличивается до освобождения дурального мешка и спинномозгового корешка. Появление подвижности на уровне, где проводилась мобилизация, свидетельствует об эффективности проведенных манипуляций. Устранение кифотической или кифосколиотической деформации позвоночного столба осуществляется при выполнении вентрального этапа оперативного лечения.

Выявленные рубцы и спайки, приводящие к сдавлению дурального мешка, иссекаются с использованием микрохирургии, позволяющей проводить дифференцировку тканей и наиболее полно осуществить объем декомпрессии. Выполнение манипуляций с использованием увеличительной оптики позволяет уменьшить вероятность повреждения твердой мозговой оболочки (ТМО).

Проведенная мобилизация задних структур является предварительным вмешательством для осуществления коррекции деформации путем вентрального корригирующего вмешательства и в последующем задней внутренней фиксации.

Вентральный корригирующий спондилодез

При наличии посттравматической деформации на грудном или поясничном уровне вследствие клиновидной деформации грудного или поясничного позвонка, сопровождающейся повреждением и (или) дегенерацией межпозвонковых дисков, пациенту показан **вентральный корригирующий спондилодез**. Это оперативное вмешательство показано при преимущественном повреждении вентральной колонны, преимущественно при последствиях повреждений позвоночника типа А.

При повреждениях типов В и С, если имеются данные о наличии задних костных блоков, предварительным этапом проводятся мобилизующие вмешательства на задних структурах заинтересованных позвоночных сегментов.

Этот этап оперативного лечения проводится с целью коррекции посттравматической деформации, восстановления анатомии позвоночного сегмента и стабильную первичную стабилизацию вентральной колонны в сочетании с костной аутопластикой костного дефекта позвонка. В условиях посттравматического кифоза при наличии клиновидной деформации тела позвонка на вершине деформации с потерей высоты до 50% передней высоты тела, признаками дегенерации вышележащего межпозвонкового диска показан **моносегментарный корригирующий спондилодез**. В случае выявления поражения тела и обеих замыкательных пластинок и разрушением и дегенерацией смежных дисков, пациенту предлагают хирургическое вмешательство **бисегментарный корригирующий спондилодез** с целью коррекции посттравматической деформации, восстановления анатомии позвонка и стабильной первичной стабилизации вентральной колонны в сочетании с костной аутопластикой костного дефекта позвонка.

В зависимости от локализации клиновидно измененного тела позвоночника обнажают грудные и верхнепоясничные позвонки через трансторакальный доступ, нижнепоясничные через левосторонний внебрюшинный доступ. При трансторакальном доступе по ходу ребра, соответствующего достижению необходимого уровня поврежденных тел позвонков, от лопаточной до средне-ключичной линий послойно рассекается кожа, клетчатка, фасции, мышцы. Поднадкостнично выделяется соответствующее ребро и резецируется в пределах раны. Рассекается внутренний листок надкостницы, париетальная плевра, вскрывается плевральная полость, легкое коллабируется, рана грудной клетки расширяется ранорасширителем. Локализуется уровень повреждения позвоночника. Над

телом сломанного позвонка и поврежденного диска рассекается медиастенальная плевра. В случае перелома L1, L2 тел позвонков рассекаются диафрагмальная плевра и диафрагмальная мышца на необходимом протяжении. При повреждении трех нижнепоясничных позвонков осуществляется внебрюшинный парамедиальный, либо по Чаклину, доступ слева. После рассечения мягких тканей брюшной стенки и достижения предбрюшинной клетчатки брюшинный мешок отслаивается и вместе с содержимым смещается вправо, кверху. Расслаивается клетчатка по внутреннему краю левой пояснично-подвздошной мышцы, рассекается превертебральная фасция.

После обнажения переднебоковой поверхности сломанного позвонка манипуляции идентичны независимо от уровня повреждения.

При осуществлении **моносегментарного спондилодеза** рассекается T-образно передняя продольная связка на уровне сломанного тела позвонка и отслаивается в виде фартука вместе с кортикальной вентральной костной пластинкой сломанной части тела, которая смещена кпереди и нависает над сохранившейся частью. Иссекается разрушенный дегенеративно измененный диск, костно-фиброзные сращения, рассекается фиброзное кольцо его как можно более с сохранением только задней порции. Костно-связочный лоскут откидывается. Затем в лимб сохранившейся части сломанного тела вводится инъекционная игла и от нее согласно полученным данным компьютерной томографии измерителем отмеряется тот размер, который соответствует размеру опороспособной части позвонка. По этой зоне долотом производится горизонтальное сечение. Соответственно в вертикальном, поперечном и сагиттальном размерах удаляется необходимая часть сломанного тела вместе с внедрившейся в него тканью межпозвонкового диска. Иссекается замыкательная пластинка смежного тела позвонка до кровотокающей субхондральной зоны. Валиком операционного стола придается экстензия на оперируемом уровне, устраняется кифоз. В сформированное ложе внедряется соответственно его размеру подобранный эндофиксатор позвоночника, снаряженный костными трансплантатами, либо другой имплантат, либо костный (биологический) трансплантат. Переднюю поверхность имплантата (трансплантата) устанавливают таким образом, чтобы она опиралась на кортикальную вентральную костную пластинку сохранившейся части тела, а с другой опорной стороны - на кортикальную пластинку соседнего тела тотчас за лимбом. Экстензия устраняется, трансплантат плотно заклинивается, при этом сохраняется коррекция деформации.

По окончании манипуляций на вентральных отделах позвоночника костно-связочный лоскут укладывается спереди и при необходимости сшивается отдельными швами. Надежная опора, плотный контакт с хорошо кровоснабжаемой губчатой костью заднего отдела резецированного тела, сохраняющейся его частью и соседнего тела позвонка с костью трансплантата внутри эндофиксатора, погруженного практически в костное ложе, обеспечивает

хорошее кровоснабжение его, определяет быструю его реваскуляризацию, процессы репаративной регенерации в этой области и стабильность достигнутой коррекции деформации позвоночного сегмента.

При осуществлении **бисегментарного спондилодеза** передняя продольная связка отслаивается на уровне сломанного позвонка с частью костных фрагментов передней кортикальной пластинки тела сломанного позвонка. Иссекаются разрушенные дегенеративно измененные смежные межпозвонковые диски, костно-фиброзные сращения в области межпозвонковых дисков с сохранением только задних порций фиброзных колец. При помощи валика операционного стола позвоночнику придается положение разгибания. Достигается коррекция деформации позвоночника. Удаляются гиалиновые пластинки неповрежденных смежных тел позвонков. Резецируется вентральная часть причинного клиновидно измененного тела позвонка в пределах вентрального передне-заднего размера, определенного при предоперационном планировании на основании данных компьютерной томографии. Вентральная высота сформированного дефекта соответствует размерам передней части имплантата. При использовании оригинального эндофиксатора позвоночника в замыкательных пластинках несломанных смежных тел позвонков в строго фронтальной плоскости при помощи обоюдоострого остеотома или "тест-шаблона" формируется паз на весь поперечный размер тела. Глубина пазов 3 мм. Расстояние от переднего края лимба до пазов в неповрежденных позвонках соответствует расстоянию от переднего края верхней или нижней частей фиксатора до задних зубцов на консолевидных его выступах. Высота имплантата должна превышать величину полученного дефекта на 2 мм. Фиксатор (или другой имплантат) с находящимся в нем костным трансплантатом внедряется в сформированное ложе во фронтальной плоскости. Оптимальное расположение оригинального фиксатора обеспечивается продвижением задних зубцов на консолевидных выступах по сформированным в замыкательных пластинках пазам. Высота межтеловых промежутков восстанавливается. После полного погружения фиксатора в ложе устраняется разгибание позвоночника, эндофиксатор (имплантат) заклинивается в сформированном ложе. Консолевидные части фиксатора, находясь в межтеловых промежутках между дорсальными частями резецированного и несломанного тел позвонков, обеспечивают увеличение площади опоры, степень фиксации позвонков и самого фиксатора. Передняя часть введенного имплантата полностью выполняет сформированные дефекты межтеловых промежутков и резецированной части сломанного позвонка. Фиксатор удерживает полную коррекцию деформации позвоночника, прочно удерживаясь в ложе и надежно фиксируя позвонки, обеспечивая благоприятные условия для формирования их костного блокирования.

При осуществлении операции трансторакальным доступом накладываются швы на медиастинальную плевру, диафрагму. Легкое расправляется,

плевральная полость дренируется трубчатым дренажом, рана грудной клетки ушивается. В случае оперативного вмешательства через внебрюшинный доступ, рана брюшной стенки ушивается послойно. В послеоперационном периоде допускается ведение пациентов без внешней иммобилизации.

Примененный метод вентрального корригирующего спондилодеза в ряде случаев при возникновении посттравматической деформации на почве стабильного перелома типа А в отсутствие остеопороза позвоночника может являться окончательным. В остальных случаях при лечении посттравматических деформаций в рамках хирургической сессии показан стабилизирующий этап оперативного вмешательства в виде задней внутренней фиксации.

Транспедикулярная фиксация

В случаях корригирующего вентрального вмешательства, проведенного на 2х и более сегментах по поводу последствий повреждений типа А с наличием или отсутствием признаков остеопороза позвоночника, при хирургическом лечении посттравматических деформаций вследствие повреждений типов В и С после проведенных мобилизующих вмешательств на задних структурах позвоночника, показано стабилизирующее вмешательство – транспедикулярная фиксация.

На этапе предоперационного планирования определяется протяженность фиксации. В случаях последствий стабильных повреждений типа А после корригирующих вентральных вмешательств показана короткосегментарная фиксация смежных с поврежденными уровнем сегментов. В случаях последствий повреждений на фоне нестабильных переломов позвоночника типов В и С, после проведенных мобилизующих вмешательств и вентрального корригирующего спондилодеза показана длинносегментарная фиксация двух вышележащих и двух нижележащих позвоночных сегментов. Для достижения адекватной стабильности на весь период формирования костного блока подобное увеличение протяженности фиксации показано также у пациентов с остеопорозом позвоночника и у пациентов с полным неврологическим дефицитом и утраченным двигательным сегментарным аппаратом ниже уровня возникновения деформации.

Пациента располагают на операционном столе в положении на животе. Позвоночнику придается положение разгибания, позволяющее корригировать полностью или частично кифотическую деформацию поврежденного сегмента. При таком расположении кроме устранения посттравматической деформации предотвращается появление венозного застоя и компрессии брюшной полости, снижается вероятность венозного кровотечения во время операции

Осуществляется задний срединный доступ к позвоночнику со скелетированием остистых отростков, полудужек, задних поверхностей суставных пар, основания поперечных отростков. Протяженность и расположение доступа зависят от уровня повреждения и количества

позвоночных сегментов, планируемых для фиксации. После обнажения задних структур позвоночника. прежде всего необходимо верифицировать точку введения винта в дужку. Следует отметить, что расположение этих точек в различных отделах позвоночника неодинаково. Расположение педикулы может быть идентифицировано посредством спондилографии в прямой и боковой проекциях, для определения положения шурупов могут быть использованы другие вспомогательные методы, в том числе и прямая визуализация внутренней нижней стенки корня дужки. Они особенно важны в тех случаях, когда анатомические ориентиры трудны для определения вследствие нарушенных анатомических взаимоотношений.

Грудной отдел. Точка введения винта находится ниже края вышележащего межпозвонкового сустава в 3 мм латеральнее середины сустава, у основания поперечного отростка. Этот винт должен быть наклонен на $7-10^\circ$ по направлению к средней линии и на $10-20^\circ$ в каудальном направлении (рис.1).

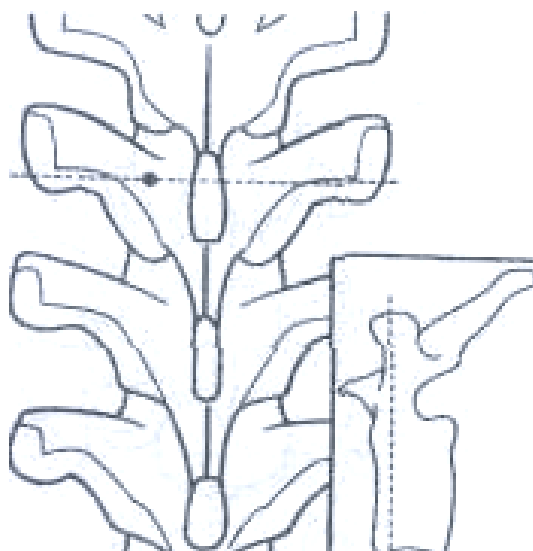


Рис. 1. Точка введения винта в грудном отделе.

Поясничный отдел. Практически на всех уровнях длинная ось ножки проходит через дужку на уровне пересечения двух линий: вертикальной, проведенной тангенциально к латеральному краю верхнего суставного отростка, и горизонтальной, разделяющей поперечный отросток на две равные части. Точка пересечения этих линий находится в углу, образованном верхним суставным отростком и основанием поперечного отростка. Винты должны сходиться на 5° на уровне нижнегрудных позвонков и на $10-15^\circ$ по мере удаления от L1 к L5 (рис. 2).

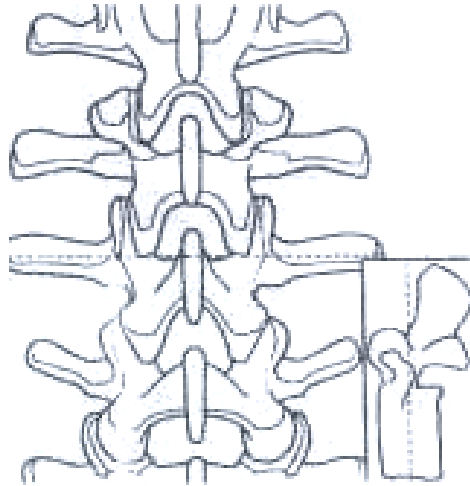


Рис. 2. Точка введения винта в поясничном отделе.

Крестцовый отдел. Правильное расположение винтов в крестце является сложной задачей вследствие вариабельности его анатомического строения. Винты могут быть введены в различных точках и в разных направлениях, что зависит от имеющегося в наличии инструментария и качества кости. Последний фактор является чрезвычайно важным для получения желаемого результата. В целом, точка введения винтов расположена на пересечении двух линий: вертикальной, тангенциальной к латеральному краю межпозвонкового сустава L5-S1, и горизонтальной, тангенциальной к нижнему краю этого сустава. В большинстве случаев винты сходятся по направлению к средней линии и направлены к переднему углу промонториума.

Альтернативной возможностью является введение винтов более сагиттально или параллельно поверхности крестцово-подвздошного сочленения. Точка введения смещена слегка медиально, поскольку направления шурупов расходятся. Винты, введенные параллельно крестцово-подвздошному сочленению, направлены к переднему верхнему краю латеральной массы крестца (рис. 3).

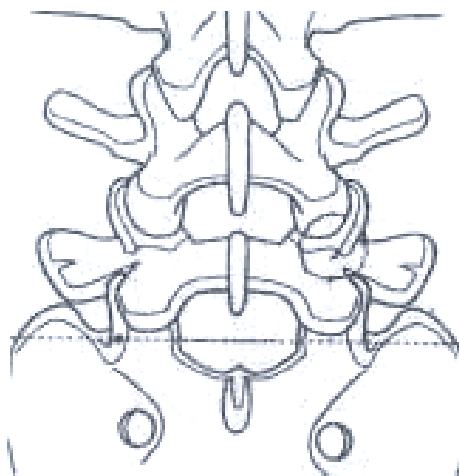


Рис. 3. Точка введения винта в крестец.

Подготовка канала для шурупов. После определения точки для введения шурупа и направления ножек в заднем кортикальном слое дужки формируют отверстие около 5 мм глубиной. Наиболее безопасной методикой является подготовка канала тонким шилом (рис. 4). Эту подготовку проводят до уровня перехода ножки в тело позвонка. Окружность канала проверяют крючком измерителя глубины для того, чтобы удостовериться в отсутствии перфорации, что особенно важно с медиальной стороны. В костный канал вводят маркер с измерителем глубины или спицу Киршнера, после чего подтверждают правильность выбранного положения с использованием электронно-оптического преобразователя. Измеритель глубины можно ввести в губчатую кость тела позвонка на глубину до 80% диаметра тела в прямой проекции.

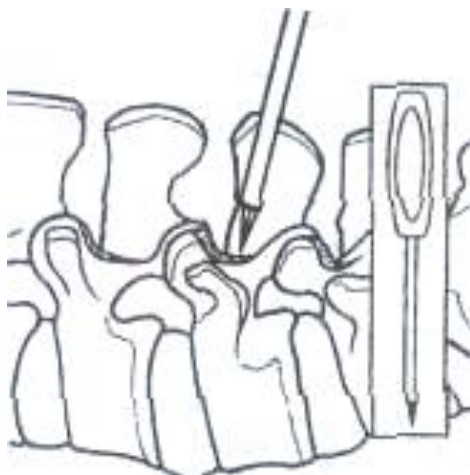

Рис. 4. Введение шила

Винт необходимой длины закрепляют в специальной отвертке и вводят с помощью незначительного усилия через дужку в тело позвонка (рис. 5).




Рис. 5. Введение транспедикулярного винта.

После введения винтов в подготовленные каналы осуществляется монтаж конструкции, последовательность выполнения которого зависит от используемого типа транспедикулярной системы.

Методика транспедикулярной фиксации требует определенного навыка. Качество проведения винтов в позвонках значительно улучшается при использовании навигационных систем. Послеоперационную рану ушивают послойно: мышцы, фасции и кожу. Для профилактики образования гематомы к дну раны устанавливают вакуумные дренажные трубки, которые удаляют на следующий день.

Послеоперационный период и реабилитация

В послеоперационном периоде проводится стандартная терапия – адекватное обезболивание, профилактическая противоязвенная и антитромботическая терапия. В результате проведенной вентральной и задней внутренней фиксации, достигнутой в результате оперативного лечения, больные активизируются через 3-5 дней после операции, занимаются лечебной физкультурой со второго дня. В ряде случаев используется иммобилизация съемным ортопедическим корсетом, рекомендуется соблюдение ортопедического режима до 4 месяцев после операции (избегать длительного сидения, подъема тяжестей, наклонов и скручивания туловища, занятий контактными видами спорта).

На амбулаторном этапе всем пациентам через 1-2 месяца после травмы рекомендовано проводить курсы восстановительного лечения: низкочастотную магнитотерапию на грудной и поясничный отдел позвоночника, многоканальную электростимуляцию мышц спины и пресса, общее УФО (субэритемные дозы).

При наличии болевого синдрома назначаются импульсные токи с противоболевыми препаратами. КВЧ-терапия или рефлексотерапия назначаются как общеукрепляющая, трофическая и психосоматическая терапия.

Индивидуальное занятие ЛФК направлены на укрепление мышц спины, брюшного пресса, плечевого и тазового пояса, верхних и нижних конечностей), занятия на специализированных тренажерах в исходных положениях лежа. В комплексе с ЛФК рекомендуется систематически проводить массаж мышц спины (10-15 сеансов) не менее 4 раз в год.

Все пациенты должны проходить периодические контрольные обследования, включающие спондилографию, осмотр травматолога-ортопеда, невролога (при наличии неврологического дефицита) через 4, 8, 12 месяцев после вмешательства для определения формирования костных и костно-металлических блоков. На всех этапах наблюдения пациенты отвечают на вопросы анкеты ODI и ВАШ.

ВОЗМОЖНЫЕ ОСЛОЖНЕНИЯ И СПОСОБЫ ИХ УСТРАНЕНИЯ

1. Гнойные осложнения. При наличии признаков нагноения необходимо широкое раскрытие операционной раны и тщательная ее санация. Металлоимплантаты и костные аутооттрансплантаты не удаляются.

Устанавливается промывной дренаж, над которым ушивается рана. Проводится направленная антибиотикотерапия.

2. Механические осложнения могут возникнуть при нарушении технологии установки инструментария и имплантатов. Сюда относятся переломы стержней, мальпозиция транспедикулярных винтов, переломы опорных костных структур позвоночника и смещение вентральных имплантатов. Такие осложнения требуют повторного вмешательства с целью восстановления системы стабилизации. Требуется проведение реоперации и переустановки имплантатов и элементов задней внутренней фиксации. При несостоятельности дорзальных металлоконструкций требуется их перемонтаж с обязательным расширением уровня фиксации.

3. Неврологические осложнения. Легкие осложнения (плекситы, невриты и т.д.) требуют консервативного лечения. При наличии тяжелых осложнений (парезы, параличи) в ближайшие часы после операции требуется экстренное контрастное исследование содержимого позвоночного канала. Если выявлено сдавление дурального мешка имплантатом или интраканальной гематомой, оно устраняется в ходе неотложного вмешательства.

ЭФФЕКТИВНОСТЬ ИСПОЛЬЗОВАНИЯ КЛИНИЧЕСКИХ РЕКОМЕНДАЦИЙ

В клинике травматологии ФГБУ «ННИИТО Минсоцразвития России им. Я.Л.Цивьяна» исследованы результаты хирургического лечения 178 пациентов с повреждениями грудных и поясничных позвонков. Из этого числа 128 пациента с последствиями повреждений типа А, 20 типа В и 19 типа С по Универсальной классификации; 11 пациентов оперированы по поводу посттравматических деформаций после ранее проведенных оперативных вмешательств.

Пациенты были оперированы в соответствии с принципами, описанными в настоящих клинических рекомендациях.

Группа пациентов с повреждениями типа А характеризовалась средней величиной кифотической деформации $17,4 \pm 8,4^\circ$. В послеоперационном периоде было достигнуто уменьшение кифотической деформации в среднем до $-3,0 \pm 4,1$ градусов, с потерей коррекции в отдаленном периоде после лечения до средней величины в $0,8 \pm 5,3^\circ$. Результаты лечения характеризовались хорошими и удовлетворительными результатами лечения: индекс функциональной дееспособности Oswestry (ODI) изменился с 62 до $21,5\%$.

Повреждения типов В и С характеризовались средней кифотической деформацией $28,3 \pm 11,3^\circ$, наличием сдвиговых и осевых деформаций, многоуровневым повреждением заднего остеолигаментозного комплекса. В результате многоэтапного хирургического лечения (во всех случаях проведен мобилизующий этап оперативного лечения) средняя кифотическая деформация

составила $8,1 \pm 3,3^\circ$ с потерей коррекции при наблюдении через 1 год до $11,7 \pm 5,4^\circ$.

Если в этой группе средние показатели ODI до операции были значительными, в среднем 64,9%, то после оперативного лечения характеризовались как умеренные, в среднем 25,5%.

Группа пациентов с проведенными ранее оперативными вмешательствами (n=11) характеризовалась наличием выраженной кифотической деформацией $31,2 \pm 8,5^\circ$ (от 23° до 54°), наличием ригидных неисправляемых деформаций вследствие наличия металлоконструкций и костных блоков (рис. 6).

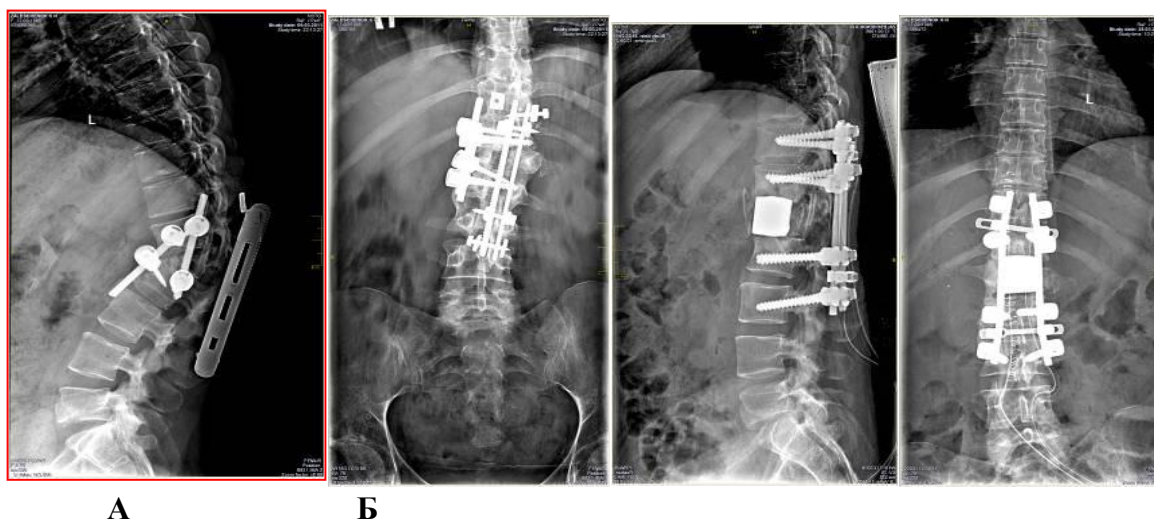


Рис. 6. Результат коррекции посттравматической деформации. Пациентка 3., 25 лет.
А. Результат трехкратного оперативного лечения по поводу повреждения типа В. ASIA D, давность травмы 2 года. Б. После четырехэтапного оперативного лечения: удаления задней металлоконструкций, мобилизующей фасетотомии и ламинэктомии, удаления вентрального имплантата и резекции костного блока, коррекции кифоза и вентрального спондилодеза, транспедикулярной фиксации

У этих пациентов наличие металлоконструкций, фиброзных и костных блоков определило необходимость удаления металлоконструкций и увеличение этапов оперативного лечения. Для этой группы пациентов были характерны низкие показатели функциональной дееспособности (ODI в среднем 65,1%). Результаты многоэтапных оперативных вмешательств характеризуются исправлением кифотической деформации в среднем до $12,3 \pm 3,3^\circ$, показатель функциональной дееспособности ODI составил в среднем 43,1% [D].

СПИСОК ЛИТЕРАТУРЫ

1. Дуллаев А.К., Усиков В.Д., Пташников Д.А. и др. Хирургическое лечение больных с неблагоприятными результатами лечения позвоночно-спинномозговой травмы // Материалы научно-практической конференции «Хирургическая вертебрология сегодня». 2(56) – 2010.– С. 51–54.
2. Дулаев А.К., Надулич К.А., Василевич С.В. и др. Тактика хирургического лечения посттравматической кифотической деформации грудного отдела позвоночника // Хирургия позвоночника. – 2005.- № 2. -С. 20–29.
3. Ветрилэ С.Т., Колесов С.В., Борисов А.К. и др. Тактика лечения тяжелых повреждений позвоночника с использованием современных технологий // Вестн. травматол. и ортопед. им. Н.Н. Приорова. – 2001. – № 2. – С. 45–50.
4. Been HD, Poolman RW, Ubags LH. Clinical outcome and radiographic results after surgical treatment of post-traumatic thoracolumbar kyphosis following simple type A fractures. *Eur Spine J* 2004; 13; 101-107.
5. Kaneda K, Asano S, Hashimoto T, et al. The treatment of osteoporotic posttraumatic vertebral collapse using the Kaneda device and a bioactive ceramic vertebral prosthesis. *Spine*. 1992;17:295–303.
6. Kostuik JP, Matsusaki H. Anterior stabilization, instrumentation and decompression for post-traumatic kyphosis. *Spine* 1989;14:379–86.
7. Magerl F., Aebi M., Gertzbein S.D., et al. A comprehensive classification of thoracic and lumbar injuries // *Eur. Spine J.* – 1994. – Vol. 3. – P. 184–201.
8. Malcolm BW, Bradford DS, Winter RB, et al. Posttraumatic kyphosis: A review of forty-eight surgically treated patients. *J Bone Joint Surg Am* 1981; 63:891–99
9. McAfee PC, Bohlman HH, Yuan HA. Anterior decompression of traumatic thoracolumbar fractures with incomplete neurological deficit using a retroperitoneal approach. *J Bone Joint Surg [Am]*. 1985;67:89–104.
10. McBride GG, Bradford DS. Vertebral body replacement with femoral neck allograft and vascularized rib strut graft: a technique for treating post-traumatic kyphosis with neurologic deficit. *Spine* 1983; 8; 406-415.
11. Roberson JR, Whitesides TE Jr. Surgical reconstruction of late posttraumatic thoracolumbar kyphosis. *Spine*. 1985;10:307–312.
12. Suk S, Kim SJ, Lee SM. Anterior–Posterior Surgery Versus Posterior Closing Wedge Osteotomy in Posttraumatic Kyphosis With Neurologic Compromised Osteoporotic Fracture. *Spine* 2003;28:2170–2175/
13. Okuyama K., Abe E., Chiba M., et al. Outcome of anterior decompression and stabilization for thoracolumbar unstable burst fractures in the absence of neurological deficits // *Spine*. – 1996. – Vol. 21. – P. 620–625.