

ОБЩЕРОССИЙСКАЯ ОБЩЕСТВЕННАЯ ОРГАНИЗАЦИЯ
АССОЦИАЦИЯ ТРАВМАТОЛОГОВ-ОРТОПЕДОВ РОССИИ
(АТОР)

**ТРАВМА ГРУДНОГО И ПОЯСНИЧНОГО ОТДЕЛОВ
ПОЗВОНОЧНИКА БЕЗ ОСЛОЖНЕНИЙ**

Клинические рекомендации

(S22.0, S22.1, S23.0, S23.1, S32.0, S33.1, S33.3)

Утверждены на заседании
Президиума АТОР 27.02.2014 г г. Москва
на основании Устава АТОР, утвержденного 13.02.2014 г.,
Свидетельство о регистрации от 07.07.2014

Новосибирск
2013

АННОТАЦИЯ

Национальные клинические рекомендации описывают технологию лечения пациентов с повреждениями грудных и поясничных позвонков, включая предоперационное обследование, планирование и технику выполнения оперативных вмешательств, послеоперационную реабилитацию и обсуждение полученных результатов.

Клинические рекомендации предназначены травматологам-ортопедам, нейрохирургам для использования в условиях специализированного травматолого-ортопедического или нейрохирургического отделения стационаров медицинских организаций, занимающихся лечением пострадавших с травмой позвоночника.

Требования к квалификации персонала: высшая квалификационная категория, стаж по специальности не менее 5 лет, дополнительное повышение квалификации в количестве не менее 72 часов.

Патенты:

1. Патент РФ № 2 129 411 (опубл. 27.04.1999 Бюл. № 12, стр. 392) «Способ корригирующего спондилодеза»

Заявка № 95110385, приоритет от 20.06.1995 Авторы: В.В. Рерих, Э.А. Рамих.

2. Патент РФ № 2 133 596 (опубл. 27.07.1999 Бюл. № 21, стр.122) «Эндофиксатор позвоночника»

Заявка № 96117076, приоритет от 21.08.1996 Авторы: В.В. Рерих, Э.А. Рамих.

3. Патент РФ № 2 153 858 (опубл. 10.08.2000 Бюл. № 22, стр.329) «Способ корригирующей корпоропластики»

Заявка № 98118752, приоритет от 14.10.1998 Автор: В.В. Рерих.

4. Патент РФ № 2 254 083 (опубл. 20.06.2005 Бюл. № 17, стр. 249) «Способ ремоделирования позвоночного канала»

Заявка № 2003116332, приоритет от 02.06.2003 Авторы: В.В. Рерих, К.О. Борзых.

5. Патент РФ № 2 381 015 (опубл. 10.02.2010 Бюл. № 4) «Устройство для введения костнопластического материала»

Заявка № 2008123633, приоритет от 10.06.2008; Авторы: Ш.Н. Рахматиллаев, В.В. Рерих

Составители: доктор мед. наук Рерих В.В., кандидат мед. наук Борзых К.О., кандидат мед. наук Рахматиллаев Ш.Н., Ластевский А.Д., Аникин К.А., ФГБУ «ННИИТО им. Я.Л.Цивьяна» МЗ РФ

Рецензенты:

ОГЛАВЛЕНИЕ

МЕТОДОЛОГИЯ	4
ВВЕДЕНИЕ	7
ДИАГНОСТИЧЕСКИЕ ПРИНЦИПЫ КЛИНИЧЕСКИХ РЕКОМЕНДАЦИЙ	9
ПОКАЗАНИЯ К ИСПОЛЬЗОВАНИЮ КЛИНИЧЕСКИХ РЕКОМЕНДАЦИЙ	13
ПРОТИВОПОКАЗАНИЯ К ПРИМЕНЕНИЮ КЛИНИЧЕСКИХ РЕКОМЕНДАЦИЙ	13
СТЕПЕНЬ ПОТЕНЦИАЛЬНОГО РИСКА ПРИМЕНЕНИЯ КЛИНИЧЕСКИХ РЕКОМЕНДАЦИЙ	14
ОПИСАНИЕ КЛИНИЧЕСКИХ РЕКОМЕНДАЦИЙ	14
Алгоритм лечения повреждений грудного и поясничного отделов позвоночника	14
Транспедикулярная фиксация	16
Корпоропластика грудных и поясничных позвонков.....	19
Пластика тел позвонков в условиях задней внутренней фиксации	21
Техника перкутанной вертебропластики	21
Техника выполнения кифопластики.....	22
Моносегментарный и бисегментарный вентральный спондилодез.....	24
ВОЗМОЖНЫЕ ОСЛОЖНЕНИЯ И СПОСОБЫ ИХ УСТРАНЕНИЯ	28
ЭФФЕКТИВНОСТЬ ИСПОЛЬЗОВАНИЯ КЛИНИЧЕСКИХ РЕКОМЕНДАЦИЙ	29
СПИСОК ЛИТЕРАТУРЫ	31
ПРИЛОЖЕНИЯ	34

МЕТОДОЛОГИЯ

Методы, использованные для сбора/селекции доказательств:

поиск в электронных базах данных, библиотечные ресурсы.

Описание методов, использованных для сбора/селекции доказательств:

доказательной базой для рекомендаций являются публикации, вошедшие в Кохрайновскую библиотеку, базы данных EMBASE и MEDLINE, а также статьи в ведущих специализированных рецензируемых отечественных медицинских журналах по данной тематике. Глубина поиска составляла 10 лет.

Методы, использованные для оценки качества и силы доказательств:

- Консенсус экспертов;
- Оценка значимости в соответствии с рейтинговой схемой (табл. 1-2).

Таблица 1. Рейтинговая схема для оценки уровня доказательств

Уровни доказательств	Описание
1++	Мета-анализы высокого качества, систематические обзоры рандомизированных контролируемых исследований (РКИ), или РКИ с очень низким риском систематических ошибок
1+	Качественно проведенные мета-анализы, систематические, или РКИ с низким риском систематических ошибок
1-	Мета-анализы, систематические, или РКИ с высоким риском систематических ошибок
2++	Высококачественные систематические обзоры исследований случай-контроль или когортных исследований. Высококачественные обзоры исследований случай-контроль или когортных исследований с очень низким риском эффектов смешивания или систематических ошибок и средней вероятностью причинной взаимосвязи
2+	Хорошо проведенные исследования случай-контроль или когортные исследования со средним риском эффектов смешивания или систематических ошибок и средней вероятностью причинной взаимосвязи
2-	Исследования случай-контроль или когортные исследования с высоким риском эффектов смешивания или систематических ошибок и средней вероятностью причинной
3	Не аналитические исследования (например: описания случаев, серий случаев)
4	Мнение экспертов

Методы, использованные для анализа доказательств:

- Обзоры опубликованных мета-анализов;
- Систематические обзоры с таблицами доказательств.

Методы, использованные для формулирования рекомендаций:
консенсус экспертов.

Таблица 2. Рейтинговая схема для оценки силы рекомендаций

Сила	Описание
A	По меньшей мере, один мета-анализ, систематический обзор, или РКИ, оцененные, как 1++ , напрямую применимые к целевой популяции и демонстрирующие устойчивость результатов; или группа доказательств, включающая результаты исследований, оцененные, как 1+ , напрямую применимые к целевой популяции и демонстрирующие общую устойчивость результатов
B	Группа доказательств, включающая результаты исследований, оцененные, как 2++ , напрямую применимые к целевой популяции и демонстрирующие общую устойчивость результатов; или экстраполированные доказательства из исследований, оцененных, как 1++ или 1+
C	Группа доказательств, включающая результаты исследований, оцененные, как 2+ , напрямую применимые к целевой популяции и демонстрирующие общую устойчивость результатов; или экстраполированные доказательства из исследований, оцененных, как 2++
D	Доказательства уровня 3 или 4 ; или экстраполированные доказательства из исследований, оцененных, как 2+

Индикаторы доброкачественной практики (Good Practice Points - GPPs):

рекомендуемая доброкачественная практика базируется на клиническом опыте членов рабочей группы по разработке рекомендаций.

Консультация и экспертная оценка:

проект рекомендаций был рецензирован независимыми экспертами, которых попросили прокомментировать, прежде всего, доходчивость и точность интерпретации доказательной базы, лежащей в основе рекомендаций.

Рабочая группа:

для окончательной редакции и контроля качества рекомендации были повторно проанализированы членами рабочей группы, которые пришли к заключению, что все замечания и комментарии экспертов приняты во

внимание, риск систематических ошибок при разработке рекомендаций сведен к минимуму.

Основные рекомендации:

сила рекомендаций (A-D), уровни доказательств (1++, 1+, 1-, 2++, 2+, 2-, 3, 4) и индикаторы доброкачественной практики (good practice points - GPPs) приводятся при изложении текста рекомендаций.

ВВЕДЕНИЕ

Грудной и поясничные отделы позвоночника являются наиболее часто травмируемыми отделами позвоночного столба (McEvoy R.D., Bradford D.S., 1985; Denis F., 1983) [1+].

По данным эпидемиологического исследования Donchin M. (1993) в США в 1976г. травма позвоночника составила 233 на 1 миллион населения. По данным этого же автора, в Израиле этот показатель составил 350 человек на 1 миллион жителей. При эпидемиологическом исследовании Hu R. с соавт. (1996) в Канаде ежегодная заболеваемость по поводу переломов позвоночника составила 64 на 100000 населения. Эти цифры включают все переломы позвоночника, включая и остеопоротические. При анализе заболеваемости по возрасту выяснилось, что в возрасте 19-28 лет этот показатель составил 88 на 100000 населения. По данным Рериха В.В. (2009), неосложненная травма позвоночника в условиях крупного промышленного города (Новосибирск) составила 31,7 случая на 100000 населения в год и представлена преимущественно населением трудоспособного возраста [2+].

При этом наиболее часто, более 90% всех повреждений позвоночника, происходит в области грудопоясничного перехода (Mick S.A. et al., 1993). поскольку он расположен в переходной зоне между относительно малоподвижным и кифотизированным грудным отделом и относительно подвижным и лордозированным поясничным отделом (Дулаев А.К., 2003; Корнилов Н.В., Усиков В.Д., 2000), что определяет концентрацию прикладываемых внешних векторов сил при повреждениях именно в данном отделе позвоночника, делая его наиболее уязвимым при травме (Gertzbein S.D., 1992) [2++].

Основными причинами повреждений грудного и поясничного отделов позвоночника по-прежнему остаются происшествия на транспорте (Yi L. et al., 2006), вслед за которыми по количеству случаев следуют падения с высоты и спортивные травмы (Price C., 1994). По данным Reinhold M. et al. (2009) количество пострадавших в транспортных происшествиях и пострадавших при падениях составляет 27,1% и 15,8% соответственно, при этом 68,8% от общего количества повреждений приходится на область грудопоясничного перехода (Исламов С.А., 1999; Тома А.И., 1998) [2++].

В настоящее время хирургические методы лечения повреждений грудного и поясничного отделов позвоночника нашли широкое применение в хирургии травматических повреждений позвоночника. Вид и объем медицинской помощи таким пострадавшим, включая показания к применению, сроки выполнения, обоснованность конкретных методов лечения, целиком определяется на основе точной диагностики вида повреждений (Пардаев С.Н., 2000; Раднаев Э.Б., 2004; Рамих Э.А., 2004; Yi L. et al., 2006) [1+].

Основными задачами при хирургическом лечении пациентов с неосложненными повреждениями позвоночника является устранение всех

видов посттравматических деформаций и создание прочной фиксации, которая бы обеспечивала стабильность вовлеченных позвоночных сегментов на весь период консолидации перелома или формирования костных блоков (Раткин И.К., 2008; Макаревич С.В., 2002; Зарецкий С.В., 2000; Devilee R. et al., 1995).

Адекватное и биомеханически обоснованное лечение повреждений грудного и поясничного отделов позвоночника возможно только при их своевременной дифференциации в соответствии с известными, получившими признание классификациями (Holdsworth F., 1970; Цивьяна Я.Л., 1971; Denis F., 1983; Magerl F. et al., 1994), систематизирующими повреждения по морфологическим и биомеханическим (нестабильность позвоночного сегмента) признакам.

Большая часть повреждений груднопоясничного отдела позвоночника, особенно нестабильных, осложненных повреждением либо компрессией содержимого позвоночного канала, требует экстренной диагностики и лечения. Тем не менее, по-прежнему нет однозначного выделения клинических форм повреждений позвоночника, при которых показано оперативное лечение, равно как и не существует единого подхода к определению показаний, срокам проведения и способам хирургического лечения для конкретных видов травмы (Mumford J. et al., 1993).

Наиболее полно с точки зрения особенностей механизма травмы, характера, выраженности патоморфологических изменений многообразные переломы позвонков систематизированы в классификации Magerl F. et al. (1994), которую широко применяют последнее десятилетие (табл. 1 в приложении).

Тяжесть повреждений зависит от таких факторов, как выраженность клиновидности и компрессии тела позвонка, степень разрушения и дислокация его фрагментов при взрывных переломах, одновременное повреждение двух и более позвоночных сегментов, характер нестабильности при повреждении всех колонн позвоночника, величина осевой, кифотической деформации, сужение позвоночного канала, наличие компрессии спинного мозга и спинномозговых корешков, общее состояние пострадавшего, которое может быть существенно отягощено сочетанными повреждениями и серьезными сопутствующими заболеваниями (Harris M.V. et al., 2009; Рамих Э.А., Атаманенко М. Т., 2003). Важно также учитывать наличие и выраженность все чаще встречающихся переломов на фоне остеопороза позвоночника (Дулаев А.К., 2007; Рахматиллаев Ш.Н. и соавт., 2006; Афаунов А.А., 2005) [2+].

Дифференциация повреждений грудного и поясничного отделов позвоночника по Magerl предопределяет для каждого из них выбор патогенетически обоснованного метода лечения и прогноз вероятного исхода. На данный момент вертебрологи располагают в своем арсенале самыми разнообразными методами, среди которых есть как консервативные, так и оперативные, но показания к применению которых по-прежнему является

предметом дискуссии (Балахтин Ю.А., 2004; Макаревич С.В., 2002; Костив Е.П., 2000; Costa F. et al., 2009; Munford J. et al., 1993).

Консервативные методы требуют наличия определенных показаний (стабильность повреждения и отсутствие неврологического дефицита), но в отдаленной перспективе позволяют достигать благоприятных функциональных результатов (Пардаев С.Н., 2000; Исламов С.А., 1999; Harris M.V. et al., 2009; Glaser J.A., Estes W.J., 1998).

Консервативное лечение переломов грудных и поясничных позвонков может быть проведено пациентам со стабильными повреждениями; их критериями считают следующие: менее 50% потери вентральной высоты тела; кифотическая деформация менее 20°; отсутствие признаков повреждения заднего остеолигаментозного комплекса.

Консервативное лечение таких повреждений состоит в немедленной иммобилизации контактным корсетом у гемодинамически стабильных пациентов на срок 16 недель с последующим переводом на иммобилизацию съёмным ортопедическим корсетом с тремя точками фиксации. Назначается физиотерапия, массаж мышц спины, ног, занятия лечебной физкультурой со второго дня после травмы. При такой тактике достигают ранней мобилизации пациента, уменьшаются сроки пребывания в больнице и затраты на лечение. Консервативное лечение также можно использовать у неврологически неосложнённых пациентов с взрывными переломами, сопровождающимися смещением фрагментов до критических величин. Срок иммобилизации корсетом определяется по выявлении рентгенологических признаков сращения переломов и составляет не менее 24-28 недель с непрерывным курсом лечебной физкультуры и физиопроцедур.

Преимущества оперативного лечения повреждений заключаются в возможности быстрого устранения нестабильности и деформаций, значительно меньшей величине остаточных угловых и линейных смещений, уменьшении количества осложнений, сокращении сроков нахождения пациента в лечебном учреждении, что позволяет осуществить быстрый перевод пациента на амбулаторно-реабилитационный этап (Фомичев Н.Г., Садовой М.А., 2004; Pascual-Garvi J.M. et al., 2005) [2++].

ДИАГНОСТИЧЕСКИЕ ПРИНЦИПЫ КЛИНИЧЕСКИХ РЕКОМЕНДАЦИЙ

Существует много классификаций переломов грудных и поясничных позвонков, как отдельных, так и включённых в общую классификацию повреждений позвоночника. Классификационные схемы основаны на морфологии поврежденного позвонка, механизме травмы или целостности колонн позвоночника. Практическое значение классификаций в конечном счёте состоит в том, чтобы не только дать в руки клиницисту метод оценки

стабильности повреждённого позвоночника сразу после травмы, но и прогнозировать её возможный отдалённый результат.

Классификация

F. Magerl и соавт. (табл. 1 в приложении) наиболее полно отражает морфологию повреждений грудных и поясничных сегментов, поскольку она универсальна для данного вида травм. Эта система составлена по принципу классификации АО переломов длинных трубчатых костей М.Е. Muller и соавт.

Выделяют три типа повреждений - А, В и С. В каждый тип входят три подтипа, каждый из которых содержит три подгруппы повреждений с особенностями повреждения позвонков. Степень тяжести повреждений позвоночника возрастает, как от типа А к типу С, так и внутри каждого типа и подгруппы. Типы повреждений зависят от основных механизмов травм, воздействующих на позвоночник: компрессии, дистракции (разрыв передних или задних отделов сегмента позвоночника при рычаговом упоре на противоположную часть позвонков) и осевого скручивания.

Повреждения типа А возникают при компрессионном механизме травмы, когда возникают стабильные компрессионные клиновидные переломы (А1), оскольчатые переломы (А2) и стабильные и нестабильные взрывные (А3) переломы тел позвонков.

Повреждения типа В формируются при сочетании компрессии с насильственной дистракцией (разрывом) передних или задних отделов позвоночного сегмента; возникают сгибательные или разгибательные переломо-вывихи, которые могут сопровождаться сдавлением спинного мозга.

Повреждения типа С возникают при сочетании насильственного скручивания (ротации) с компрессией и дистракцией элементов позвонка. Эти самые тяжелые повреждения позвоночника сопровождаются разрушением всех трех столбов позвоночника и разной степенью (от С1 до С3) деформации позвоночного канала.

Диагностика повреждений грудного и поясничного отделов позвоночника включает сбор жалоб, анамнеза, общее и ортопедическое клиническое исследование, методы дополнительного исследования.

Жалобы пострадавшего с повреждением грудного или поясничного позвонка часто указывают на болезненные ощущения на соответствующем уровне позвоночника, однако не следует забывать, что пациенты часто недифференцированно указывают на боли в нижнепоясничной области, а при наличии множественной и сочетанной травмы указаний на болезненность грудного и поясничного отделов позвоночника может и не быть. При сборе **анамнеза** необходимо выяснить механизм и время травмы, локализацию боли, двигательных и чувствительных расстройств и время их появления.

Осмотр позволяет выявить локализацию следов травмы, видимых деформаций, определить уровень обязательного рентгенологического обследования для исключения сочетанных повреждений. Пальпацию позвоночника следует проводить очень осторожно, чтоб не нанести

пострадавшему дополнительную травму. Врач должен производить пальпацию и осмотр всего больного, а не только «профильных органов», что позволит свести к минимуму диагностические ошибки. При тяжелой сочетанной травме обследование больных необходимо проводить одновременно с проведением неотложных противошоковых мероприятий.

Диагностический алгоритм **комплекса инструментальных исследований** при выявленных клинических признаках повреждения грудного и поясничного отделов позвоночника включает рентгенологическое обследование (спондилограммы в переднезадней, боковой и специальных проекциях), мультиспиральную компьютерную томографию (МСКТ) поврежденного отдела позвоночника (в идеале – всего позвоночного столба), магнитно-резонансную томографию (МРТ) поврежденного сегмента позвоночника, при необходимости – денситометрия.

Спондилография является доступным и обязательным методом исследования в диагностике повреждений позвоночника при отсутствии возможности выполнения МСКТ.

Рентгенография позволяет выявить изменения оси позвоночника, нарушение контуров и деформацию тел и других элементов позвонков, смещение и вывихи позвонков, величину кифоза и сдвиговой деформации позвоночника. На обычных рентгенограммах возможно измерение размеров между различными костными структурами позвоночника, что дает представление о характере травмы.

Определяют и анализируют такие рентгенологические и рентгенометрические показатели поврежденных грудных и поясничных позвонков, как сегментарный кифоз по методике Cobb, относительную потерю передней и задней высоты позвонка, степень клиновидности позвонка, расширение межпедикулярного пространства на уровне повреждения.

Рентгенография позвоночника в ряде случаев не в состоянии выявить все необходимые сведения о переломе позвонка или его дужки, величине деформации позвоночника на уровне повреждения, но, как правило, не дает полного представления об объеме повреждения и характеристики перелома, и не позволяет выбрать оптимальную тактику лечения. Поэтому во всех случаях травмы позвоночника (при имеющихся клинических данных повреждения спинного мозга или его корешков, при выраженном болевом синдроме) даже при отсутствии признаков повреждения позвонков на спондилограммах, показано проведение МСКТ и МРТ исследований. При МСКТ исследовании (без дополнительных сложных укладок) удастся полностью выявить объем и характер костной травмы, причем время обследования занимает несколько минут.

Спиральная компьютерная томография является обязательным методом исследования при диагностике позвоночно-спинномозговой травмы. Пациентам с сочетанной травмой показана спиральная КТ всех отделов позвоночника. МСКТ позволяет с большей, чем спондилография, точностью

характеризовать перелом: установить его уровень, количество поврежденных позвонков, выявить переломы дужек, суставных отростков, различных частей тел позвонков, определить протяженность линий переломов и диастаз между костными фрагментами сломанных позвонков. Очень важным является возможность увидеть сместившиеся костные отломки в просвет позвоночного канала, которые на рентгенограммах могут быть не видны, будучи скрытыми дужками позвонков. При наличии смещенных в позвоночный канал фрагментов тела позвонка величину смещения измеряют как процентное отношение переднезаднего размера позвоночного канала к полусумме размера на смежных уровнях. МСКТ также позволяет провести расчеты необходимой коррекции деформации позвоночника и выбрать необходимые размеры имплантатов.

Магнитно-резонансная томография позволяет визуализировать мягкотканые структуры позвоночника: связки, межпозвонковые диски, оболочки спинного мозга и сам спинной мозг с имеющимися в нем изменениями (ишемия, отек, кровоизлияние, экстра- и интрадуральные кровоизлияния), а также изменения в телах позвонков.

МРТ позволяет видеть кровоизлияния в тела позвонков (ушиб кости позвонка) в остром периоде спинальной травмы и отек костной ткани в месте повреждения. Диагностика таких внутрипозвонковых кровоизлияний важна не только для прогноза травмы и определения объема операции или сроков консервативного лечения, но и для выработки тактики ранней реабилитации больных.

На основании оценки морфологических изменений поврежденных грудных и поясничных позвонков на основании современных классификаций составляют суждение о предполагаемом механизме травмы, степени повреждения позвонка, стабильности повреждения. Адекватная оценка повреждения позволяет прогностически верно избрать метод лечения повреждения позвоночника.

Острые повреждения грудного и поясничного отделов позвоночника следует отличать от посттравматических деформаций позвонков и вторичных поражений позвоночника, в том числе сопровождающихся патологическими переломами.

Для **дифференциального диагноза** острого повреждения позвоночника и посттравматической деформации позвонка можно использовать рентгенографию соответствующего отдела позвоночника в боковой проекции горизонтальным лучом в положении разгибания (например, на валике) и МСКТ. На рентгенограмме, проведенной по данной методике, следует определить степень коррекции посттравматической деформации высоты тела позвонка. Исправление высоты тела позвонка может служить признаком острого нестабильного повреждения. На МСКТ также можно определить признаки свежего повреждения (зоны суперпозиции фрагментов, дефект кости тела позвонка, повреждения задних структур) или признаки консолидации позвонка.

При подозрении на возникновение патологического перелома на фоне его секундарных изменений следует использовать методы МСКТ и МРТ соответствующих отделов позвоночника. При томографическом исследовании патологический перелом позвонка отличается от острой травмы наличием очагов остеолитического разрушения, изменения структуры кости, выявление мягкотканого компонента новообразования.

ПОКАЗАНИЯ К ИСПОЛЬЗОВАНИЮ КЛИНИЧЕСКИХ РЕКОМЕНДАЦИЙ

В основу показаний к применению клинических рекомендаций для хирургического лечения пациентов с неосложненными переломами грудных и поясничных позвонков входят:

1. наличие сегментарной кифотической деформации 15° и более;
2. снижение высоты тела сломанного позвонка 50% и более;
3. наличие нестабильности позвоночного сегмента, определявшееся по характеру разрушения задней и вентральной колонны в соответствии с принятой классификацией [F. Magerl (1994)];
4. при взрывных переломах – критические величины смещения фрагментов в позвоночный канал.

Перечень заболеваний с кодами МКБ-10, при которых показано применение клинических рекомендаций (табл. 3)

Таблица 3. Нозологические формы заболеваний

Нозологическая форма заболевания	Код МКБ-10
Перелом грудного позвонка	S22.0
Множественные переломы грудного отдела позвоночника	S22.1
Травматический разрыв межпозвоночного диска в грудном отделе	S23.0
Вывих грудного позвонка	S23.1
Перелом поясничного позвонка Перелом поясничного отдела позвоночника	S32.0
Вывих поясничного позвонка Вывих поясничного отдела позвоночника БДУ	S33.1
Вывих другой и неуточненной части пояснично-крестцового отдела позвоночника и таза	S33.3

ПРОТИВОПОКАЗАНИЯ К ПРИМЕНЕНИЮ КЛИНИЧЕСКИХ РЕКОМЕНДАЦИЙ

Решение о проведении хирургического лечения требует индивидуального подхода, учитывающего цель операции, результаты лечения, риск

предстоящего вмешательства и возможные осложнения в послеоперационном периоде. При выявлении показаний к хирургическому лечению следует учитывать толерантность пациента к планируемому объему вмешательства.

Абсолютным противопоказанием к плановому хирургическому лечению является тяжелое общее состояние пациента, обусловленное нарушением функции жизненно-важных органов и систем (декомпенсация сердечно-сосудистой и дыхательной систем).

Относительными противопоказаниями к хирургическому лечению являются острые (хронические) заболевания или грубые изменения внутренних органов, требующие предварительной хирургической коррекции или проведения медикаментозной терапии: острые инфекционные заболевания; патология сердца (тяжелые формы ишемической болезни сердца, сложные нарушения ритма сердечной деятельности); хронические заболевания дыхательной системы; заболевания почек с явлениями почечной недостаточности; онкологические заболевания и другие патологические состояния.

Относительным противопоказанием являются также ранее проведенные операции на позвоночнике, осложнившиеся нагноением.

СТЕПЕНЬ ПОТЕНЦИАЛЬНОГО РИСКА ПРИМЕНЕНИЯ КЛИНИЧЕСКИХ РЕКОМЕНДАЦИЙ

Класс 3 – медицинская технология с высокой степенью риска, оказывает прямое хирургическое воздействие на органы и ткани организма.

ОПИСАНИЕ КЛИНИЧЕСКИХ РЕКОМЕНДАЦИЙ

Алгоритм лечения повреждений грудного и поясничного отделов позвоночника

Клинические рекомендации по лечению неосложненных повреждений грудного и поясничного отделов позвоночника осуществляется с использованием лечебно-диагностического алгоритма (схема 1 в приложении).

При выявлении показаний к хирургическому лечению определялась толерантность пациента к планируемому объему вмешательства.

На основании данных рентгенографии, КТ, МРТ, использовавшиеся при обследовании пострадавших с повреждениями грудного и поясничного отделов позвоночника, проводится анализ данных комплексного обследования и верификации типа повреждения на основании Универсальной классификации повреждений грудного и поясничного отдела позвоночника [Magerl F. et al. (1994)].

Консервативное лечение переломов грудных и поясничных позвонков может быть проведено пациентам со стабильными повреждениями; их

критериями считают следующие: менее 50% потери вентральной высоты тела; кифотическая деформация менее 20°; отсутствие признаков повреждения заднего остеолигаментозного комплекса.

Протокол лечения таких повреждений состоит в рекомендациях немедленной иммобилизации контактными корсетом у гемодинамически стабильных пациентов на срок 16 нед с последующим переводом на иммобилизацию съёмным ортопедическим корсетом с тремя точками фиксации. При такой тактике достигают ранней мобилизации пациента, уменьшаются сроки пребывания в больнице и затраты на лечение. Консервативное лечение также можно использовать у неврологически неосложнённых пациентов со взрывными переломами, сопровождающимися смещением фрагментов до критических величин.

При повреждениях типа А1 с клиновидной деформацией тела более от 20° до 60° и отсутствием признаков разрушения смежных межпозвонковых дисков, выполнение **корпоропластики** приводит к полному восстановлению высоты тела позвонка в условиях внутренней фиксации, обеспечивает консолидацию тела поврежденного позвонка и сохранению функции межпозвонковых дисков, после удаления металлоконструкций.

Повреждения типа А требуют при соответствующих показаниях коррекции деформации позвоночника и **вентрального спондилодеза** с использованием эндофиксаторов. В процессе выполнения вентрального спондилодеза при полных и неполных взрывных переломах со смещением фрагментов в позвоночный канал, достигающих критических величин (по Hashimoto T. et al., 1988), выполняется **ремоделирование позвоночного канала**. Выполнение вентрального спондилодеза в пределах одного сегмента осуществляется при таких переломах в случаях неполных взрывных переломов, когда имеется разрушение высоты тела не превышающей 3/4 вертикального размера. При взрывных переломах, сопровождающихся сагиттальным раскалыванием каудальной части, выполнение такого вида **моносегментарного спондилодеза** возможно при условии осуществления остеосинтеза фрагментов на уровне раскалывания винтом(-ами). Увеличение размера резекции вертикального размера тела при неполных взрывных переломах для сохранения смежного неповрежденного межпозвонкового диска возможно при условии дополнения задней внутренней фиксацией, предупреждающей возможность перелома каудальной сохраняемой части тела. В случае разрушения тела позвонка на весь вертикальный размер проводится **вентральный бисегментарный спондилодез**.

При нестабильных переломах типов В и С, сопровождающихся разрушением вентральной колонны со смещением фрагментов в полость позвоночного канала (тип А3) показано двухэтапное оперативное лечение в виде задней внутренней фиксации (**транспедикулярной или ламинарной фиксации**) и вентрального би- или моносегментарного спондилодеза.

В процессе операции проведения **лигаментотаксиса** при задней внутренней, а при вентральном спондилодезе – ремоделирования позвоночного канала по разработанной нами технологии. Тот или иной вид восстановления формы позвоночного канала включает одно условие – клиренс позвоночного канала достигается во время операции выполняемой первой.

При нестабильных переломах типов В и С, сопровождающихся переломами и тел позвонков (А2) с повреждением смежных дисков межпозвонковых дисков целесообразным является выполнение вентрального спондилодеза и задней внутренней фиксации тем или иным типом инструментария.

При нестабильных переломах, сочетающиеся с компрессионными переломами тела позвонка типа А1 необходимо выполнять последовательно заднюю внутреннюю фиксацию с дополнением ее вентральным моносегментарным спондилодезом.

При выявлении остеопении или остеопороза в зависимости от морфологической характеристики перелома тела позвонков применяются остеопластика тел поврежденных позвонков в условиях задней внутренней фиксации поврежденных сегментов позвоночника. Показаниями к проведению данного вида хирургического лечения являются - свежие неосложненные, стабильные, нестабильные повреждения грудного и поясничного отделов позвоночника (А, В и С по классификации Magerl (1994)).

Пластика тел позвонков костным цементом (вертебропластика) и пластика тел позвонков с коррекцией деформации поврежденного тела и сегмента позвоночника (кифопластика) показаны при повреждениях позвоночника на фоне остеопороза, сопровождающихся болевым синдромом, при величине снижения высоты тела позвонка не более 70%.

В результате проведенной надежной фиксации, достигнутой в результате оперативного лечения больные активизируются через 3-5 дней после операции, занимаются лечебной физкультурой со второго дня. Следует отметить необходимость проведения контрольного рентгенологического исследования и клинического обследования всем больным по истечении 4-6 месяцев после операции, для определения костного сращения позвонков или формирования костных и костно-металлических блоков. При выявлении этих признаков наступает выздоровление.

Транспедикулярная фиксация

Пациента располагают на операционном столе в положении на животе. Позвоночнику придается положение разгибания, позволяющее корригировать полностью или частично кифотическую деформацию поврежденного сегмента. При таком расположении кроме устранения посттравматической деформации предотвращается появление венозного застоя и компрессии брюшной полости, снижается вероятность венозного кровотечения во время операции.

Осуществляется задний срединный доступ к позвоночнику со скелетированием остистых отростков, полудужек, задних поверхностей суставных пар, основания поперечных отростков. Протяженность и расположение доступа зависят от уровня повреждения и количества позвоночных сегментов, планируемых для фиксации. После обнажения задних структур позвоночника, прежде всего необходимо верифицировать точку введения винта в дужку. Следует отметить, что расположение этих точек в различных отделах позвоночника неодинаково. Расположение педикулы может быть идентифицировано посредством спондилографии в прямой и боковой проекциях, для определения положения шурупов могут быть использованы другие вспомогательные методы, в том числе и прямая визуализация внутренней нижней стенки корня дужки. Они особенно важны в тех случаях, когда анатомические ориентиры трудны для определения вследствие нарушенных анатомических взаимоотношений.

Грудной отдел

Точка введения винта находится ниже края вышележащего межпозвонкового сустава в 3 мм латеральнее середины сустава, у основания поперечного отростка. Этот винт должен быть наклонен на $7-10^\circ$ по направлению к средней линии и на $10-20^\circ$ в каудальном направлении (рис. 1).

Поясничный отдел

Практически на всех уровнях длинная ось ножки проходит через дужку на уровне пересечения двух линий: вертикальной, проведенной тангенциально к латеральному краю верхнего суставного отростка, и горизонтальной, разделяющей поперечный отросток на две равные части. Точка пересечения этих линий находится в углу, образованном верхним суставным отростком и основанием поперечного отростка. Винты должны сходиться на 5° на уровне нижнегрудных позвонков и на $10-15^\circ$ по мере удаления от L1 к L5 (рис. 2).

Крестцовый отдел

Правильное расположение винтов в крестце является сложной задачей вследствие вариабельности его анатомического строения. Винты могут быть введены в различных точках и в разных направлениях, что зависит от имеющегося в наличии инструментария и качества кости. Последний фактор является чрезвычайно важным для получения желаемого результата. В целом, точка введения винтов расположена на пересечении двух линий: вертикальной, тангенциальной к латеральному краю межпозвонкового сустава L5-S1, и горизонтальной, тангенциальной к нижнему краю этого сустава. В большинстве случаев винты сходятся по направлению к средней линии и направлены к переднему углу промонториума.

Альтернативной возможностью является введение винтов более сагиттально или параллельно поверхности крестцово-подвздошного сочленения. Точка введения смещена слегка медиально, поскольку направления шурупов расходятся. Винты, введенные параллельно крестцово-подвздошному

сочленению, направлены к переднему верхнему краю латеральной массы крестца (рис. 3).

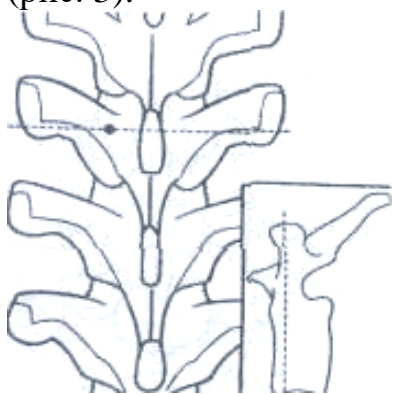


Рис. 1. Точка введения винта в грудном отделе.

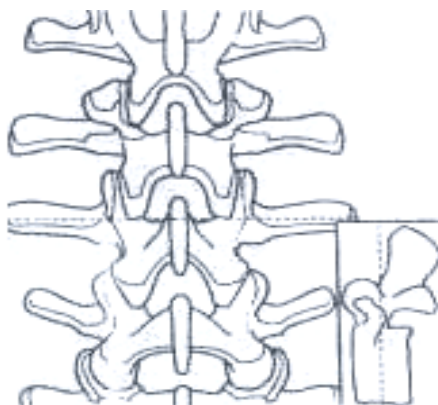


Рис. 2. Точка введения винта в поясничном отделе.

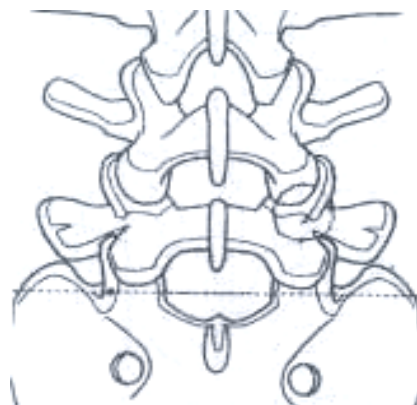


Рис. 3. Точка введения винта в крестец.

После определения точки для введения шурупа и направления ножек в заднем кортикальном слое дужки формируют отверстие около 5 мм глубиной. Наиболее безопасной методикой является подготовка канала тонким шилом (рис. 4) Эту подготовку проводят до уровня перехода ножки в тело позвонка. Окружность канала проверяют крючком измерителя глубины для того, чтобы удостовериться в отсутствии перфорации, что особенно важно с медиальной стороны. В костный канал вводят маркер с измерителем глубины или спицу Киршнера, после чего подтверждают правильность выбранного положения с использованием электронно-оптического преобразователя. Измеритель глубины можно ввести в губчатую кость тела позвонка на глубину до 80% диаметра тела в прямой проекции.

Винт необходимой длины закрепляют в специальной отвертке и вводят с помощью незначительного усилия через дужку в тело позвонка (рис. 5).

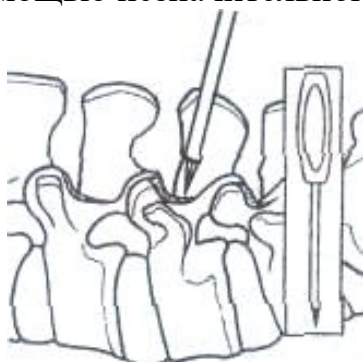

Рис. 4. Введение шила.

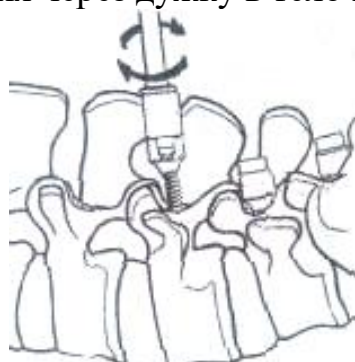
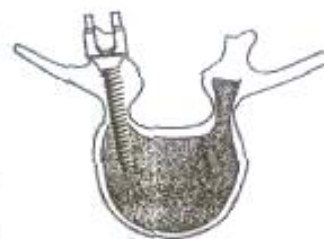
Рис. 5. Введение транспедикулярного винта.



После введения винтов в подготовленные каналы осуществляется монтаж конструкции, последовательность выполнения которого зависит от используемого типа транспедикулярной системы.

При необходимости и соответствующих условиях при хирургическом лечении взрывных переломов, сопровождающихся смещением фрагментов в позвоночный канал, проводятся манипуляции по лигаментотаксису.

Лигаментотаксис осуществляется в положении достигнутого экстензионного преднапряжения путем постурального разгибания или дополнительной инструментальной коррекции кифоза за счет соответствующего изгиба стержней или экстензионного движения в коннекторах транспедикулярной конструкции при применении полиаксиального инструментария. В условиях достигнутой экстензии проводится дистракция по стержням на уровне поврежденного позвонка на расчетную величину. Планирование величины дистракции проводят по данным компьютерной томографии путем расчета дефицита задней высоты поврежденного сегмента по отношению к должной, рассчитанной как полусумма задней высоты смежных сегментов. Величина интраоперационной дистракции превышала расчетную должную заднюю высоту сегмента на 2-3мм. В результате проведенных манипуляций и достижения напряжения задней части фиброзного кольца, задней продольной связки, фрагменты задней части тела позвонка, связанные с этими образованиями, стремятся кпереди.

Методика транспедикулярной фиксации требует определенного навыка. Качество проведения винтов в позвонках значительно улучшается при использовании навигационных систем. Послеоперационную рану ушивают послойно: мышцы, фасции и кожу. Для профилактики образования гематомы к дну раны устанавливают вакуумные дренажные трубки, которые удаляют на следующий день.

Корпоропластика грудных и поясничных позвонков

При выявлении у пациента компрессионного перелома тела грудного или поясничного с потерей передней высоты тела от 20 до 60%, проводят хирургическое вмешательство с целью коррекции посттравматической деформации, восстановления анатомии позвонка и стабильной первичной фиксации в сочетании с костной аутопластикой костного дефекта позвонка. В случаях нестабильных повреждений позвоночника предлагают двухэтапное хирургическое вмешательство. В ходе первого этапа проводят коррекцию посттравматической деформации и спондилосинтез поврежденных задних структур. Во время второго этапа проводят корпоропластику тела поврежденного позвонка.

В зависимости от локализации клиновидно измененного тела позвоночника обнажают грудные и верхнепоясничные позвонки через трансторакальный доступ, нижнепоясничные через левосторонний внебрюшинный доступ. При трансторакальном доступе по ходу ребра, соответствующего достижению необходимого уровня поврежденных тел позвонков, от лопаточной до средне-ключичной линий послойно рассекается

кожа, клетчатка, фасции, мышцы. Поднадкостнично выделяется соответствующее ребро и резецируется в пределах раны. Рассекается внутренний листок надкостницы, париетальная плевра, вскрывается плевральная полость, легкое коллабируется, рана грудной клетки расширяется ранорасширителем. Локализуется уровень повреждения позвоночника. Над телом сломанного позвонка и поврежденного диска рассекается медиастенальная плевра. В случае перелома L1, L2 тел позвонков рассекаются диафрагмальная плевра и диафрагмальная мышца на необходимом протяжении. При повреждении трех нижнепоясничных позвонков осуществляется внебрюшинный парамедиальный, либо по Чаклину, доступ слева. После рассечения мягких тканей брюшной стенки и достижения предбрюшинной клетчатки брюшинный мешок отслаивается и вместе с содержимым смещается вправо, кверху. Расслаивается клетчатка по внутреннему краю левой пояснично-подвздошной мышцы, рассекается превертебральная фасция.

После обнажения переднебоковой поверхности сломанного позвонка манипуляции идентичны независимо от уровня повреждения. Рассекается поперечно передняя продольная связка на уровне середины вентральной высоты клиновидного тела позвонка, откуда при помощи костного долота производится остеотомия тела на полный латеролатеральный и вентродорсальный размер таким образом, что плоскость ее проходит выше или ниже корней дужек симметрично с обеих сторон, без разрушения замыкательных пластинок. Оптимальная плоскость остеотомии выбирается по анатомии тела клиновидного позвонка, согласно полученным данным мультиспиральной рентгенокомпьютерной томографии. Валиком операционного стола придается экстензия на оперируемом уровне за счет тракции рассеченной передней продольной связки, прикрепляющейся к краниальному и каудальному фрагментам остеотомированного тела устраняется клиновидность, кифоз. Размер необходимой достигаемой расчетной высоты тела определяется от лимбов разведенных за счет экстензии фрагментов. В дефект между ними внедряется необходимых размеров костный трансплантат или имплантат. Экстензия устраняется, трансплантат (имплантат) плотно заклинивается, сохраняется полная коррекция клиновидной деформации тела позвонка. Надежная опора, плотный контакт трансплантата (имплантата) с хорошо кровоснабжаемой губчатой костью остетомированного тела, погруженность практически в костное ложе обеспечивают хорошее кровоснабжение, процессы репаративной регенерации в этой области и стабильность достигнутой коррекции деформации позвоночника на этом уровне.

При осуществлении операции трансторакальным доступом накладываются швы на медиастенальную плевру, диафрагму. Легкое расправляется, плевральная полость дренируется трубчатым дренажом, рана грудной клетки ушивается. В случае оперативного вмешательства через внебрюшинный доступ рана брюшной стенки ушивается послойно.

В послеоперационном периоде допускается ведение пациентов без внешней иммобилизации.

Пластика тел позвонков в условиях задней внутренней фиксации

Осуществление остеопластики тела позвонка позволяет не только плотно заполнить пространства между костными фрагментами костно-пластическим материалом и в большей степени восстановить его высоту, но и увеличить способность вентральной колонны нести вертикальную нагрузку. Применение пластики тела позвонка в сочетании задней-внутренней фиксацией обеспечивает более благоприятные условия для консолидации перелома позвонка путем создания стабильности поврежденных позвоночных сегментов, репозиции костных фрагментов тела, что обеспечивает хороший клинический эффект, сокращает сроки реабилитации пациентов.

После определения точки для введения шурупа и направления ножек в заднем кортикальном слое дужки формируют отверстие около 5 мм глубиной. Наиболее безопасной методикой является подготовка канала тонким шилом. Эту подготовку проводят до уровня перехода ножки в тело позвонка. Окружность канала проверяют крючком измерителя глубины для того, чтобы удостовериться в отсутствии перфорации, что особенно важно с медиальной стороны. В костный канал вводят маркер с измерителем глубины или спицу Киршнера, после чего подтверждают правильность выбранного положения с использованием электронно-оптического преобразователя (ЭОП). Измеритель глубины можно ввести в губчатую кость тела позвонка на глубину до 80% диаметра тела в прямой проекции.

После подтверждения правильности нахождения маркера, в сформированный канал устанавливают воронку для введения костного трансплантата. С использованием ЭОП контролируют расположение воронки внутри тела поврежденного позвонка.

Затем, через воронку в полость тела поврежденного позвонка постепенно вводят костно-пластический материал. При отсутствии остеопороза используют костные ауто- или аллотрансплантаты диаметром до 3-5 мм. При показателе денситометрического Т-критерия - 2,5 SD дефект тела позвонка наполняют комбинацией костных трансплантатов и костного цемента. Для определения степени восстановления вентральной высоты тела позвонка проводят исследование с использованием ЭОП. Далее для обеспечения жесткости фиксации сегмента позвоночника обязательно вводят винты в тело поврежденного позвонка.

Техника перкутанной вертебропластики

Введение и позиционирование иглы. Вся процедура проводится под флюороскопическим или КТ-контролем. Введение и позиционирование иглы в

тело грудного или поясничного позвонка зависит от уровня и протяженности вертебрального поражения. В связи с этим существует несколько доступов к пораженным позвонкам: транспедикулярный, парапедикулярный (транскостовертбральный), заднебоковой, переднебоковой. Классический доступ для большинства подобных процедур на поясничном и грудном уровне - транспедикулярный, реже используется заднебоковой доступ. Игла вводится до границы передней и средней трети тела позвонка ($2/3$ расстояния от задней стенки и $1/3$ от передней стенки тела позвонка).

Флебоспондилография, как правило, должна предшествовать основной процедуре введения цемента. Она является важным этапом вертебропластики. Флебоспондилография позволяет оценить венозные дренажи интересующего уровня, однако не может с большей вероятностью спрогнозировать утечку цемента во время процедуры из-за разной вязкости контрастного вещества и костного цемента.

Введение костного цемента является заключительным этапом. Количество введенного цемента составляет от 2 до 8 мл на один уровень.

Техника выполнения кифопластики

Операцию проводят под местным обезболиванием с мониторингом жизненно-важных функций и с ЭОП контролем. Во время хирургического вмешательства пациент располагается на животе.

Кожный разрез длиной до 1 см проводят, отступя латерально на 1,5 - 2,0 см от остистого отростка поврежденного позвонка.

Под ЭОП контролем проводят иглу со стилетом к точке входа таким образом, чтобы на фасном рентгенизображении её кончик располагался по наружному краю внутреннего контура тени корня дужки. Величина угла конвергенции зависит от особенностей анатомического строения позвонков и определяется по данным компьютерной томографии. В среднем этот угол составляет от 7° до 15° . Проводят ЭОП контроль в боковой проекции, извлекают стилет, вводят спицу; и продвигают спицу до передней трети переднезаднего размера тела позвонка (на глубину $2/3$ - $3/4$ тела позвонка) на уровне середины вертикального размера позвонка. По установленной спице вводят в тело позвонка тонкую металлическую трубку-проводник (канюлю) на глубину от 3-5 мм, но не глубже $1/3$ тела позвонка. Выбор глубины ввода должен предотвратить возможное смещение фрагмента тела позвонка в сторону позвоночного канала. Спицу удаляют. По проводнику вводят сверло (спейсер) и кпереди от конца проводника формируют дефект, длина которого должна соответствовать длине баллонной части катетера, планируемого для введения. Расстояние от переднего края полученного дефекта до вентральной поверхности тела позвонка не должно превышать 5 мм. Сверло удаляют. По проводнику в тело позвонка устанавливают катетер, баллонную часть которого

полностью выводят за передний край проводника. Описанную манипуляцию проводят с противоположной стороны.

С одной стороны в баллон при помощи шприца нагнетают рентгенконтрастное вещество под давлением от 15 до 20 атмосфер (200-300 psi), при этом под ЭОП контролем добиваются коррекции деформации тела позвонка. Затем вводят контрастное вещество со второй стороны под ЭОП контролем в прямой и боковой проекциях.

Контраст из одного катетера удаляют, измеряют его объем, извлекают баллонный катетер. Далее под ЭОП контролем через проводник в полость тела позвонка шприцем вводят костный цемент в объеме, соответствующем измеренному объему рентгенконтрастного вещества; оставшийся в проводнике цемент продвигают толкателем. Проводят ЭОП контроль. Если определяется остаточная, незаполненная цементом полость, дополнительно дозировано, вводят костный цемент. Более дозированное и окончательное доведение цемента из самого проводника в сформированный дефект осуществляют толкателем через проводник. По достижении восковой плотности цемента проводник извлекают и манипуляции проводят с противоположной стороны.

Цемент начинает затвердевать через 20 минут, а через один час степень затвердевания составляет 90%.

В случае невозможности проведения проводника с одной из сторон (узкий корень дужки и т.д.) технология может быть применена с одной стороны. В этом случае результат может считаться успешным при распространении костного цемента за среднюю линию позвонка. При этом в дальнейшем возможна потеря достигнутой коррекции. Также односторонняя техника выполняется при односторонней боковой компрессии.

Глухой шов на кожу, асептическая повязка. В течение получаса после введения последней порции цемента продолжается мониторинг артериального давления, пульса, общего самочувствия пациента для своевременного лечения возможного кардиотоксического влияния костного цемента. Пациент в течение часа после операции соблюдает строгий постельный режим для предотвращения утечки цемента через пункционные отверстия. Вставать разрешают через 2 часа после операции.

Через сутки после оперативного вмешательства разрешают занятия лечебной физкультурой для укрепления мышц спины и брюшного пресса. Лечащий врач может рекомендовать ношение легкого дисциплинирующего корсета в течение нескольких недель после операции. Сидеть можно через 1 месяц. Клинико-рентгенологический контроль через 4 месяца. Больные нуждаются в соответствующей остеотропной терапии, зависящей от этиологии остеопороза.

Моносегментарный и бисегментарный вентральный спондилодез

При выявлении у пациента перелома тела грудного или поясничного позвонка с потерей передней высоты тела от 30 до 75%, сопровождающихся повреждением вышележащего межпозвонкового диска, пациенту предлагают хирургическое вмешательство **моносегментарный спондилодез** с целью коррекции посттравматической деформации, восстановления анатомии позвонка и стабильную первичную стабилизацию вентральной колонны в сочетании с костной аутопластикой костного дефекта позвонка.

В случае выявления перелома тела грудного или поясничного позвонка, сопровождающегося повреждением тела и обеих замыкательных пластинок и разрушением смежных дисков, пациенту предлагают хирургическое вмешательство **бисегментарный спондилодез** с целью коррекции посттравматической деформации, восстановления анатомии позвонка и стабильную первичную стабилизацию вентральной колонны в сочетании с костной аутопластикой костного дефекта позвонка. В случаях переломов типов В и С по Универсальной классификации, предлагают двухэтапное хирургическое вмешательство. В ходе первого этапа осуществляют данную технологию, во время второго этапа проводят спондилосинтез поврежденных задних структур дорзальным инструментарием для восстановления целостности заднего остеолигаментозного комплекса.

Технология вентрального спондилодеза на уровне грудного и поясничного отделов позвоночника осуществляется следующим образом. Проводится хирургический доступ к телам позвонков, как описано выше. После обнажения передне-боковой поверхности сломанного позвонка манипуляции идентичны независимо от уровня повреждения. При осуществлении **моносегментарного спондилодеза** рассекается Т-образно передняя продольная связка на уровне сломанного тела позвонка и отслаивается в виде фартука вместе с кортикальной вентральной костной пластинкой сломанной части тела, которая смещена кпереди и нависает над сохранившейся частью. Иссекается разрушенный диск, рассекается фиброзное кольцо его как можно более с сохранением только задней порции. Костно-связочный лоскут откидывается. Затем в лимб сохранившейся части сломанного тела вводится инъекционная игла и от нее согласно полученным данным компьютерной томографии измерителем отмеряется тот размер, который соответствует размеру от неповрежденной замыкательной пластинки до нижней границы переходной зоны "суперпозиции" (концентрированных микропереломов) сломанной части тела в несломанную, которая сохраняет и обладает достаточной прочностью, и в связи с этим обеспечивает надежную опору для внедряемого имплантата (трансплантата). По этой зоне долотом производится горизонтальное сечение. Соответственно в вертикальном, поперечном и сагиттальном размерах

удаляется необходимая часть сломанного тела вместе с внедрившейся в него тканью межпозвонкового диска. Иссекается замыкательная пластинка смежного тела позвонка до кровоточащей субхондральной зоны. Валиком операционного стола придается экстензия на оперируемом уровне, устраняется кифоз. В сформированное ложе внедряется соответственно его размеру подобранный эндофиксатор позвоночника, снаряженный костными трансплантатами, либо другой имплантат, либо костный (биологический) трансплантат. Переднюю поверхность имплантата (трансплантата) устанавливают таким образом, чтобы она опиралась на кортикальную вентральную костную пластинку сохранившейся части тела, а с другой опорной стороны - на кортикальную пластинку соседнего тела тотчас за лимбом. Экстензия устраняется, трансплантат плотно заклинивается, при этом сохраняется коррекция деформации.

При хирургическом лечении взрывных переломов грудных и поясничных позвонков, сопровождающихся смещением фрагментов в позвоночный канал при осуществлении вентрального спондилодеза для редукции фрагментов применяется методика **ремоделирования позвоночного канала**. Для этого после резекции поврежденной части тела валиком операционного стола осуществляли экстензию на оперируемом уровне, достигающую пределов физиологического разгибания, этим достигалась коррекция кифотической деформации. При помощи спредера осуществляется посильная инструментальная дистракция на поврежденном уровне (рис. 6) .

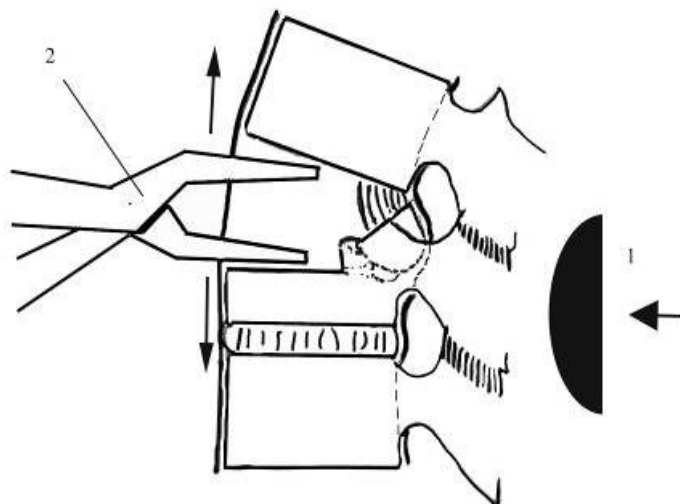


Рис. 6. Этап экстензии на валике ортопедического стола (1) и дистракции (показано стрелками) при помощи спредера (2).

Далее измеряли величину дефекта, выбирали соответствующий по высоте имплантат и устанавливали в дефект тела позвонка. На границе средней и задней трети переднезаднего размера нижней замыкательной пластинки смежного позвонка формировали точку опоры. Межтеловой промежуток, таким

образом, оказывался разделенным на два разноплечих. Большее плечо рычага - передняя продольная связка, передняя и средняя трети тела позвонка расположено вентрально; меньшее плечо образуют задняя треть тела, задняя продольная связка и задняя порция фиброзного кольца. Между плечами рычага а и б оптимальным соотношением является 2:1 (рис. 7).

После устранения экстензии увеличенный и дистрагированный вентральный отдел межтелового промежутка сокращается, приводя в движение длинное плечо рычага, который опосредованно через сформированную точку опоры движением короткого рычага приводит к увеличению заднего отдела межтелового промежутка. При этом возникает максимальное напряжение задней продольной связки, задней порции фиброзного кольца; смещенные в позвоночный канал фрагменты, связанные с этими анатомическими образованиями, стремятся кпереди, освобождая позвоночный канал (рис. 8).

Имплантат после устранения экстензии плотно заклинивается в межтеловом пространстве. При необходимости маневр повторяется 1-2 раза с последовательным введением в образованный дефект возрастающих по размеру имплантатов до достижения увеличения высоты поврежденного сегмента на 3-4 мм больше должного (полусуммы задней высоты смежных сегментов), определенного при предоперационном планировании.

Успех манипуляции часто был отчетливо виден визуально: после завершения манипуляции отмечали выстояние передней части фрагментов, смещенных в позвоночный канал, в сформированный дефект тела.

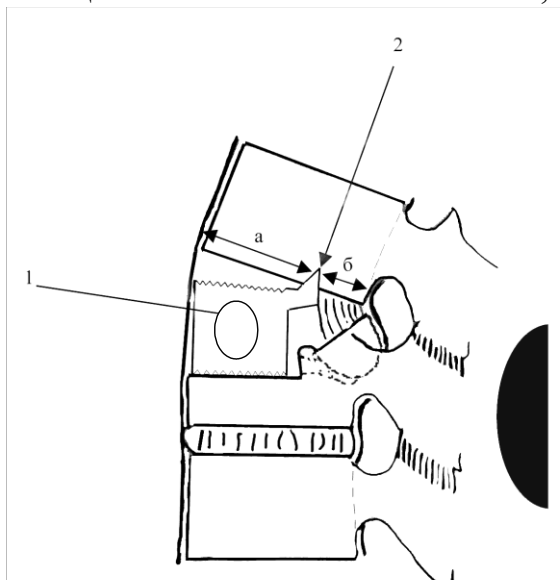


Рис. 7. Схема установки имплантата и формирование точки опоры:
1 - имплантат; 2 - сформированная точка опоры; а и б – плечи рычага)

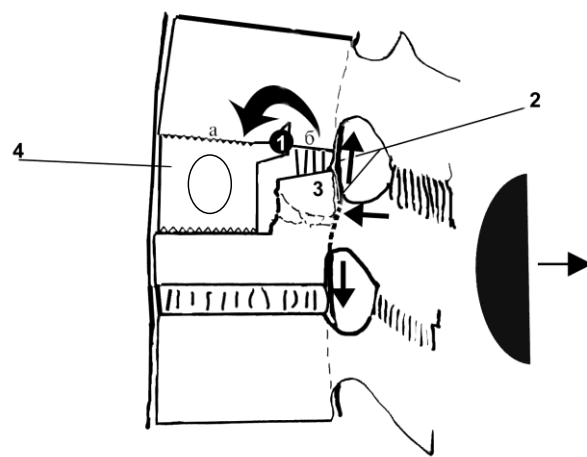


Рис. 8. Схема редукции дорзального фрагмента:
1- точка опоры; 2 - напряженная вследствие устранения гиперэкстензии задняя продольная связка; 3- вправленный дорзальный фрагмент; 4 - имплантат)

По окончании манипуляций на вентральных отделах позвоночника костно-связочный лоскут укладывается спереди и при необходимости сшивается отдельными швами. Надежная опора, плотный контакт с хорошо кровоснабжаемой губчатой костью заднего отдела резецированного тела, сохраняющей его часть и соседнего тела позвонка с костью трансплантата внутри эндофиксатора, погруженного практически в костное ложе, обеспечивает хорошее кровоснабжение его, определяет быструю его реваскуляризацию, процессы репаративной регенерации в этой области и стабильность достигнутой коррекции деформации позвоночного сегмента.

При осуществлении **бисегментарного спондилодеза** передняя продольная связка отслаивается на уровне сломанного позвонка с частью костных фрагментов передней кортикальной пластинки тела сломанного позвонка. Иссекаются разрушенные смежные межпозвоночные диски с сохранением только задних порций фиброзных колец. При помощи валика операционного стола позвоночнику придается положение разгибания. Достигается коррекция деформации позвоночника. Удаляются гиалиновые пластинки неповрежденных смежных тел позвонков. Резецируется вентральная часть сломанного тела позвонка в пределах вентрального передне-заднего размера, определенного при предоперационном планировании на основании данных компьютерной томографии. Вентральная высота сформированного дефекта соответствует размерам передней части имплантата. При использовании оригинального эндофиксатора позвоночника в замыкательных пластинках несломанных смежных тел позвонков в строго фронтальной плоскости при помощи обоюдоострого остеотома или "тест-шаблона" формируется паз на весь поперечный размер тела. Глубина пазов 3 мм. Расстояние от переднего края лимба до пазов в неповрежденных позвонках соответствует расстоянию от переднего края верхней или нижней частей фиксатора до задних зубцов на консолевидных его выступах. Высота имплантата должна превышать величину полученного дефекта на 2 мм. Фиксатор (или другой имплантат) с находящимся в нем костным трансплантатом внедряется в сформированное ложе во фронтальной плоскости. Оптимальное расположение оригинального фиксатора обеспечивается продвижением задних зубцов на консолевидных выступах по сформированным в замыкательных пластинках пазам. Высота межтеловых промежутков восстанавливается. После полного погружения фиксатора в ложе устраняется разгибание позвоночника, эндофиксатор (имплантат) заклинивается в сформированном ложе. Консолевидные части фиксатора, находясь в межтеловых промежутках между дорсальными частями резецированного и несломанного тел позвонков, обеспечивают увеличение площади опоры, степень фиксации позвонков и самого фиксатора. Передняя часть введенного имплантата полностью выполняет сформированные дефекты межтеловых промежутков и резецированной части сломанного позвонка. Фиксатор удерживает полную коррекцию деформации позвоночника, прочно удерживаясь в ложе и надежно фиксируя позвонки,

Устанавливается промывной дренаж, над которым ушивается рана. Проводится направленная антибиотикотерапия.

2. **Механические осложнения** могут возникнуть при нарушении технологии установки инструментария и имплантатов. Сюда относятся переломы стержней, мальпозиция транспедикулярных винтов, переломы опорных костных структур позвоночника и смещение вентральных имплантатов. Такие осложнения требуют повторного вмешательства с целью восстановления системы стабилизации. Требуется проведение реоперации и переустановки имплантатов и элементов задней внутренней фиксации. При несостоятельности дорзальных металлоконструкций требуется их перемонтаж с обязательным расширением уровня фиксации.

3. **Неврологические осложнения.** Легкие осложнения (плекситы, невриты и т.д.) требуют консервативного лечения. При наличии тяжелых осложнений (парезы, параличи) в ближайшие часы после операции требуется экстренное контрастное исследование содержимого позвоночного канала. Если выявлено сдавление дурального мешка имплантатом или интраканальной гематомой, оно устраняется в ходе неотложного вмешательства.

4. **Реакция организма на костный цемент** со стороны сердечнососудистой системы; предупреждается кардиотропной терапией перед началом введения его в костную ткань. Способ устранения – медикаментозная терапия в соответствии с общепринятыми алгоритмами.

ЭФФЕКТИВНОСТЬ ИСПОЛЬЗОВАНИЯ КЛИНИЧЕСКИХ РЕКОМЕНДАЦИЙ

В клинике травматологии ФГБУ «ННИИТО им. Я.Л.Цивьяна» Минздрава России» исследованы результаты хирургического лечения 587 пациентов с повреждениями грудных и поясничных позвонков: 454 пациента с повреждениями типа А (94 - типа А1, 94 - типа А2, 291 - типа А3), 102 - типа В и 31 - типа С по Универсальной классификации. Пациенты были оперированы в соответствии с принципами, заложенными в лечебно-диагностическом алгоритме лечения.

Группа пациентов с повреждениями типа А1 характеризовалась средней величиной кифотической деформации $12,2^{\circ} \pm 6,4$ (от 8 до 25°). В послеоперационном периоде было достигнуто уменьшение кифотической деформации в среднем до $-1,5^{\circ} \pm 4,1$ градусов (от -10 до 7 градусов), с потерей коррекции в отдаленном периоде после лечения до средней величины в $3,8 \pm 5,3^{\circ}$ (от -2 до 18°).

При повреждениях типа А2 средняя кифотическая деформация составила $11,4 \pm 6,2^{\circ}$, средняя потеря передней высоты $29,7 \pm 12,3$ мм. В послеоперационном периоде после проведенных вентральных и дорзальных вмешательств эти показатели составили $1,8 \pm 0,6^{\circ}$ и $11,5 \pm 2,3$ мм соответственно, отмечена потеря коррекции кифоза в отдаленном периоде до $6,4 \pm 4,2^{\circ}$.

Результаты лечения пациентов с взрывными переломами грудных и поясничных позвонков (тип А3) характеризовались коррекцией посттравматической кифотической деформации с $19,5 \pm 8,7^\circ$ до $-1,6 \pm 1,3^\circ$ с потерей коррекции в отдаленном периоде до $0,8 \pm 4,3^\circ$. В ходе лечения таких повреждений достигнута редукция смещенных в позвоночный канал фрагментов в результате проведенных лигментотаксиса и ремоделирования позвоночного канала с $38,0 \pm 17,0\%$ до $14,1 \pm 11,0\%$ [D].

Повреждения типов В и С характеризовались средней кифотической деформацией $17,5 \pm 9,8^\circ$ и повреждением заднего остеолигаментозного комплекса. В отдаленном периоде после проведенных двухэтапных хирургических вмешательств средняя кифотическая деформация составила $1,3 \pm 2,3^\circ$ [D].

В послеоперационном периоде проводится стандартная терапия – адекватное обезболивание, профилактическая противоязвенная и антитромботическая терапия. Пациенту разрешают вставать на 3-4 сутки после операции. В ряде случаев используется иммобилизация съемным ортопедическим корсетом, рекомендуется соблюдение ортопедического режима до 4 месяцев после операции (избегать сидения, стояние, ходьба, подъем тяжестей, наклоны и скручивание туловища, занятия контактными видами спорта). Все пациенты проходят периодические контрольные обследования, включающие спондилографию, осмотр ортопеда и невролога и компьютерную томографию, через 4, 8, 12 месяцев после вмешательства. На всех этапах наблюдения пациенты отвечают на вопросы анкеты ODI и ВАШ.

СПИСОК ЛИТЕРАТУРЫ

1. Баллонная кифопластика при переломах тел позвонков: Мед. технология /В.В.Рерих, Ш.Н.Рахматиллаев.- Новосибирск, 2011.- 13 с.
2. Борзых К.О. Хирургическое лечение взрывных переломов грудных и поясничных позвонков: Дис. ...канд. медич. наук, 14.01.15.- Новосибирск, 2011.- 136 с.
3. Ветрилэ С.Т., Кулешов А.А. Хирургическое лечение переломов грудного и поясничного отделов позвоночника с использованием современных технологий // Хирургия позвоночника. – 2004. – № 3. – С. 33–39.
4. Лечение переломов тел позвонков на фоне остеопороза/ В.В.Рерих, Ш.Н.Рахматиллаев, М.А.Садовой, А.Г.Самохин// Нижегородские ведомости медицины.- 2010.- №12.- С.43-46.
5. Малоинвазивная транспедикулярная фиксация при заболеваниях и повреждениях позвоночника: Мед. технология /Сост. В.В.Рерих, А.В.Крутько, Ш.Н.Рахматиллаев, Ш.А.Ахметьянов, А.Р.Аветисян; разработ. ФГУ "ННИИТО" Минздравсоцразвития России.- Новосибирск, 2011.- 23 с.
6. Пластика позвонка: мед. технология /В.В.Рерих, К.О.Борзых.- Новосибирск: ФГУ "ННИИТО Росмедтехнологий", 2007.- 9 с.
7. Пластика тел позвонков в системе хирургического лечения повреждений позвоночника на фоне остеопороза: мед. технология /В.В.Рерих, Ш.Н.Рахматиллаев.- Новосибирск: ФГУ "ННИИТО Росмедтехнологий", 2007.- 10 с.
8. Пластика тел позвонков в условиях задней внутренней фиксации: мед. технология /В.В.Рерих, Ш.Н.Рахматиллаев.- Новосибирск: ФГУ "ННИИТО Росмедтехнологий", 2008.- 16 с.
9. Рамих Э.А. Эволюция хирургии повреждений позвоночника в комплексе восстановительного лечения // Хирургия позвоночника. – 2004. – № 1. – С. 85–92.
10. Рахматиллаев Ш.Н. Особенности лечения переломов тел позвонков грудного и поясничного отделов позвоночника, возникших на фоне остеопороза: Дис. ...канд. медич. наук, 14.00.22. – Новосибирск, 2006. – 170 с.
11. Ремоделирование позвоночного канала при хирургическом лечении взрывных переломов грудных и поясничных позвонков: пособие для врачей /В.В.Рерих, К.О.Борзых.- Новосибирск: ФГУ "ННИИТО Росмедтехнологий", 2005.- 10 с.
12. Рерих В.В. и др. Хирургическое лечение взрывных переломов грудных и поясничных позвонков, сопровождающихся сужением позвоночного канала/В.В.Рерих, К.О.Борзых, Ш.Н.Рахматиллаев // Хирургия позвоночника.- 2007.- № 2.- С. 8-15.

13. Рерих В.В. Остеопластика в системе лечения переломов тел грудных и поясничных позвонков /В.В.Рерих, М.А.Садовой, Ш.Н.Рахматиллаев //Хирургия позвоночника.- 2009.- № 2.- С. 25-34.
14. Рерих В.В. Посттравматическое сужение позвоночного канала и его хирургическое ремоделирование при взрывных переломах грудных и поясничных позвонков /В.В.Рерих, К.О.Борзых //Хирургия позвоночника.- 2011.- № 3.- С. 15-20.
15. Рерих В.В. Хирургическая тактика и организация специализированной помощи при неосложненных повреждениях позвоночника: Дис. ... док. медиц. наук, 14.00.22.- Новосибирск, 2009.- 424 с.
16. Спондилосинтез бисегментарный: мед. технология /В.В.Рерих, К.О.Борзых.- Новосибирск: ФГУ "ННИИТО Росмедтехнологий", 2007.- 12 с.
17. Спондилосинтез моносегментарный: мед. технология /В.В.Рерих, К.О.Борзых.- Новосибирск: ФГУ "ННИИТО Росмедтехнологий", 2007.- 12 с.
18. Транспедикулярная фиксация в системе хирургического лечения повреждений позвоночника: мед. технология /В.В.Рерих, Ш.Н.Рахматиллаев.- Новосибирск: ФГУ "ННИИТО Росмедтехнологий", 2008.- 16 с.
19. Garfin, S. R., Yuan, H. A., & Reiley, M. A. (2001). New technologies in spine: Kyphoplasty and vertebroplasty for the treatment of painful osteoporotic compression fractures. *Spine*, 26(14), 1511–1515.
20. Hashimoto T., Kaneda K., Abumi K. Relationship between traumatic spinal canal stenosis and neurologic deficits in thoracolumbar burst fractures // *Spine*. – 1988. – Vol. 13. – P. 1268–1272.
21. Kim N.H., Lee H.M., Chun I.M. Neurologic injury and recovery in patients with burst fracture of the thoracolumbar spine // *Spine*. – 1999. – Vol. 24. – P. 290–293.
22. Kraemer W.J., Schemitsch E.H., Lever J., et al. Functional outcome of thoracolumbar burst fractures without neurological deficit // *J. Orthop. Trauma*. – 1996. – Vol. 10. – P. 541–544.
23. Lieberman, I. H., Dudeney, S., Reinhardt, M. K., & Bell, G. (2001). Initial outcome and efficacy of “kyphoplasty” in the treatment of painful osteoporotic vertebral compression fractures. *Spine*, 26(14), 1631–1638.
24. Magerl F., Aebi M., Gertzbein S.D., et al. A comprehensive classification of thoracic and lumbar injuries // *Eur. Spine J*. – 1994. – Vol. 3. – P. 184–201.
25. McCormack T., Karaikovic E., Gaines R.W. The load sharing classification of spine fractures // *Spine*. – 1994. – Vol. 19. – P. 1741–1744.

26. Mumford, J. Thoracolumbar burst fractures: the clinical efficacy and outcome of nonoperative management. / J. Mumford, J.N. Weinstein, K.F. Spratt, V.K. Goel // *Spine*. – 1993. – Vol. 18. – P. 955-970.
27. Okuyama K., Abe E., Chiba M., et al. Outcome of anterior decompression and stabilization for thoracolumbar unstable burst fractures in the absence of neurological deficits // *Spine*. – 1996. – Vol. 21. – P. 620–625.
28. Parker J.W., Lane J.R., Karaikovic E.E., et al. Successful short-segment instrumentation and fusion for thoracolumbar spine fractures: a consecutive 41/2-year series // *Spine*. – 2000. – Vol. 25. – N 9. – P. 1157–1170.
29. Phillips, F. M. (2003). Minimally invasive treatments of osteoporotic vertebral compression fractures. *Spine*, 28(Suppl. 15), 45–53. Lieberman, I., & Reinhardt, M. K. (2003). Vertebroplasty and kyphoplasty for osteolytic vertebral collapse. *Clinical Orthopaedics and Related Research*, (Suppl. 415), 176–186.
30. Shen W.J., Liu T.J., Shen Y.S. Nonoperative treatment versus posterior fixation for thoracolumbar junction burst fractures without neurologic deficit // *Spine*. – 2001. – Vol. 26. – P. 1038–1045.
31. Thompson, J. H. Trauma: the role of anterior surgery in acute thoracolumbar trauma [Thoracolumbar spine] / J.H. Thompson, J.R. Chapman // *Current Opinion in Orthopaedics*. - June 2003. – Vol. 14(3). – P. 159-164.
32. Vaccaro A.R., Lehman R.A., Hurlbert R.J., et al. A new classification of thoracolumbar injuries: The importance of injury morphology, the integrity of the posterior ligamentous complex, and neurologic status // *Spine*. – 2005. – Vol. 30. – P. 2325–2333

ПРИЛОЖЕНИЯ

Таблица 1

Универсальная классификация повреждений грудных и поясничных позвонков Mayerl F., Aebi M., Gertzbein S.D., Harms J., Nasarian S. (1995)					
Тип А. Компрессия тела позвонка			Тип В. Повреждения передних и задних элементов с дистракцией		
<i>A1. Вколоченный перелом</i>	<i>A2. Перелом с раскалыванием</i>	<i>A3. Взрывные переломы</i>	<i>B1. Связочный задний разрыв (флексионно-дистракционные повреждения).</i>	<i>B2. Задний костный разрыв (флексия-дистракция)</i>	<i>B3. Внешний разрыв диска (скручивающее повреждение, гиперэкстензия)</i>
<p><i>A 1.1. Импакция кортикальной пластинки</i></p> <p><i>A 1.2. Клинообразный вколоченный перелом</i></p> <p>1. Клинообразный вколоченный перелом, верхний</p> <p>2. Боковой клинообразный вколоченный перелом</p> <p>3. Клинообразный вколоченный перелом, нижний</p> <p><i>A 1.3. Коллапс позвонка</i></p>	<p><i>A 2.1. Сагиттальный перелом с раскалыванием</i></p> <p><i>A 2.2. Корональный перелом с раскалыванием</i></p> <p><i>A 2.3. Раздробленный перелом</i></p>	<p><i>A 3.1. Неполный взрывной перелом</i></p> <p>1. Неполный взрывной перелом верхней части</p> <p>2. Боковой неполный взрывной перелом</p> <p>3. Неполный взрывной перелом нижней части</p> <p><i>A 3.2. Взрывной перелом с раскалыванием</i></p> <p>1. Взрывной перелом с раскалыванием, верхний</p> <p>2. Боковой взрывной перелом с раскалыванием</p> <p>3. Взрывной перелом с раскалыванием, нижний</p> <p><i>A 3.3. Полный взрывной перелом</i></p> <p>1. Раздробленный взрывной перелом</p> <p>2. Полный флексионный взрывной перелом</p> <p>3. Полный аксиальный взрывной перелом</p>	<p><i>B 1.1. С поперечным разрывом диска</i></p> <p>1. Флексия-подвывих</p> <p>2. Передний вывих</p> <p>3. Флексия-подвывих/ передний вывих с переломом артикулярного отростка</p> <p><i>B 1.2. С переломом типа А тела позвонка</i></p> <p>1. Флексия-подвывих и перелом типа А</p> <p>2. Передний вывих и перелом типа А</p> <p>3. Флексия-подвывих\передний вывих с переломом суставных отростков и переломом типа А (флексия-спондилолиз)</p>	<p><i>B2.1. Поперечный перелом обеих опор</i></p> <p><i>B2.2. С поперечным разрывом диска</i></p> <p>1. Разрыв педикулы и диска</p> <p>2. Разрыв pars Interarticularis и диска</p> <p><i>B2.3. С переломом типа А тела позвонка</i></p> <p>1. Перелом педикулы и перелом типа А</p> <p>2. Перелом pars interarticularis (флексия-спондилолиз) и перелом типа А</p>	<p><i>B3.1. Гиперэкстензия-подвывих</i></p> <p>1. Без повреждения задней опоры</p> <p>2. С повреждением задней опоры</p> <p><i>B3.2. Гиперэкстензия-спондилолиз</i></p> <p><i>B3.3. Задний вывих</i></p>

<i>Тип С. Повреждения передних и задних элементов с ротацией</i>		
<i>С1. Повреждения типа А (компрессионные повреждения с ротацией)</i>	<i>С2. Повреждения типа В с ротацией</i>	<i>С3. Ротационные скручивающие повреждения</i>
<p><i>С 1.1. Ротационный клинообразный перелом</i></p> <p><i>С1.2. Ротационный перелом с расколом</i></p> <ol style="list-style-type: none"> 1. Ротационный сагиттальный перелом с расколом 2. Ротационный коронарный перелом с расколом 3. Ротационный раздробленный перелом 4. Отделение тела позвонка <p><i>С 1.3. Взрывной перелом с ротацией</i></p> <ol style="list-style-type: none"> 1. Неполный взрывной перелом с ротацией 2. Ротационный взрывной перелом с расщеплением 3. Полный ротационный взрывной перелом 	<p><i>С2.1-В1 повреждения с ротацией (флексионно-дистракционные повреждения с ротацией)</i></p> <ol style="list-style-type: none"> 1. Ротационный флексионный подвывих 2. Ротационный флексионный подвывих с односторонним переломом артикулярного отростка 3. Односторонний вывих 4. Ротационный передний вывих без/с односторонним переломом артикулярного отростка 5. Ротационный флексионный подвывих без/с односторонним переломом артикулярного отростка + перелом типа А 6. Односторонний вывих + перелом типа А 7. Ротационный передний вывих без/с переломом артикулярного отростка + перелом типа А <p><i>С2.2-В2 повреждения с ротацией (флексионно-дистракционные повреждения с ротацией)</i></p> <ol style="list-style-type: none"> 1. Ротационный поперечный двухколонный перелом 2. Односторонний флексионный спондилолиз с разрывом диска 3. Односторонний флексионный спондилолиз с переломом типа А <p><i>С2.3. - В3 повреждения с ротацией (гиперэкстензия - ротационные скручивающие повреждения)</i></p> <ol style="list-style-type: none"> 1. Ротационный вывих-гиперэкстензия с/без переломом задних элементов позвоночника 2. Односторонняя гиперэкстензия -спондилолиз 3. Задний вывих с ротацией 	<p><i>С3.1. Перелом в виде поперечного среза</i></p> <p><i>С3.2. Косой перелом</i></p>

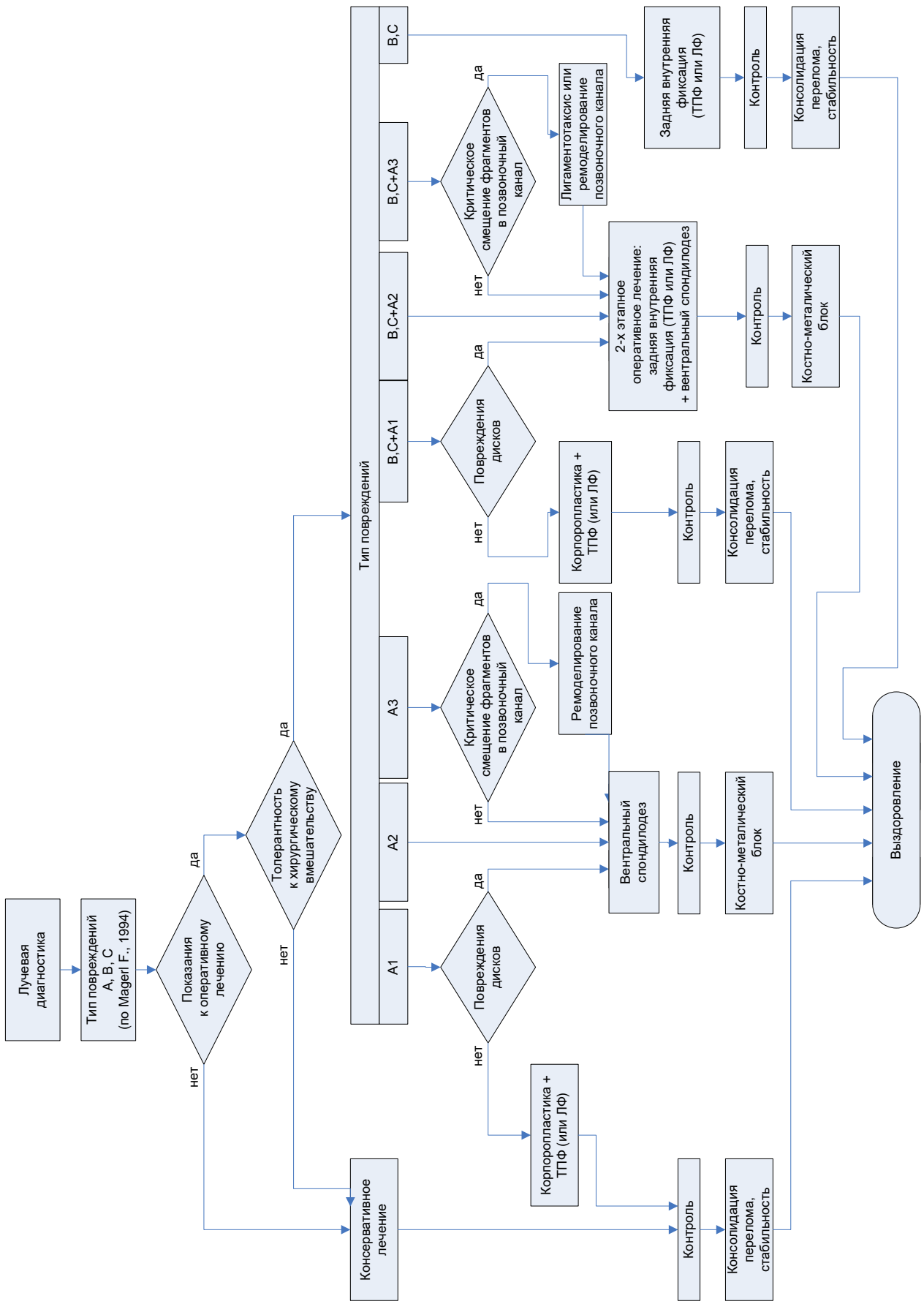


Схема 1. Алгоритм лечения повреждений груднопоясничного отдела позвоночника