

ОБЩЕРОССИЙСКАЯ ОБЩЕСТВЕННАЯ ОРГАНИЗАЦИЯ  
АССОЦИАЦИЯ ТРАВМАТОЛОГОВ-ОРТОПЕДОВ РОССИИ  
(АТОР)

**УСТРАНЕНИЕ ПОСТТРАВМАТИЧЕСКИХ  
ВЕРТИКАЛЬНЫХ ДЕФОРМАЦИЙ ТАЗОВОГО  
КОЛЬЦА ПО МЕТОДУ ИЛИЗАРОВА**

Клинические рекомендации

(М 84.2, S 32.2)

Утверждены на заседании  
Президиума АТОР 24.04.2014 г г. Москва  
на основании Устава АТОР, утвержденного 13.02.2014 г.,  
Свидетельство о регистрации от 07.07.2014

Курган-2013

## **АННОТАЦИЯ**

Разработанная клиническая рекомендация (КР) направлена на снижение травматичности оперативного вмешательства, предупреждение развития послеоперационных осложнений при лечении больных со стабильными неправильно сросшимися переломами костей таза. Указанный результат достигается тем, что выполняют поперечную остеотомию тела подвздошной кости на вышестоящей половине таза и дозировано низводят его дистальный сегмент с помощью компрессионно-дистракционного аппарата до восстановления анатомических контуров переднего отдела таза.

**Клинические рекомендации предназначены для врачей травматологов-ортопедов специализированных отделений республиканских, краевых, областных и городских лечебных учреждений, владеющих методом чрескостного остеосинтеза и прошедших специализацию на базе РНЦ «ВТО» им. акад. Г.А. Илизарова в г. Кургане.**

### **Патенты:**

Патент № 2349277, МПК<sup>7</sup> А 61 В 17/56 Способ реконструкции таза при стабильном, неправильно сросшимся переломе / Шевцов В.И. (RU), Мартель И.И. (RU), ФГУ «РНЦ «ВТО» им. акад. Г.А. Илизарова Росздрава» (RU). – 2006135156/14; Заявл. 04.10.2006; Опубл. 20.03.2009; Бюл. № 8.

**Уровень использования – федеральный.**

**Заявитель:** ФГБУ «РНЦ «ВТО» им. акад. Г.А. Илизарова» Минздрава России

### **Составители:**

Мартель И. И. - заведующий научно-клинической лабораторией травматологии, доктор медицинских наук.

Шведов В. В. - заведующий травматолого-ортопедическим отделением №2, врач травматолог-ортопед.

### **Рецензенты:**

**ОГЛАВЛЕНИЕ**

<b>ВВЕДЕНИЕ.....</b>	<b>4</b>
<b>ДИАГНОСТИЧЕСКИЕ ПРИНЦИПЫ КР.....</b>	<b>4</b>
<b>ПОКАЗАНИЯ К ИСПОЛЬЗОВАНИЮ КР.....</b>	<b>4</b>
<b>ПРОТИВОПОКАЗАНИЯ К ИСПОЛЬЗОВАНИЮ КР.....</b>	<b>5</b>
<b>СТЕПЕНЬ ПОТЕНЦИАЛЬНОГО РИСКА ПРИМЕНЕНИЯ КР.....</b>	<b>5</b>
<b>МАТЕРИАЛЬНО-ТЕХНИЧЕСКОЕ ОБЕСПЕЧЕНИЕ КР.....</b>	<b>5</b>
<b>ОПИСАНИЕ КР.....</b>	<b>5</b>
<b>ВОЗМОЖНЫЕ ОСЛОЖНЕНИЯ И СПОСОБЫ ИХ УСТРАНЕНИЯ.....</b>	<b>9</b>
<b>ЭФФЕКТИВНОСТЬ ИСПОЛЬЗОВАНИЯ КР.....</b>	<b>10</b>
<b>СПИСОК ЛИТЕРАТУРЫ.....</b>	<b>11</b>

## **ВВЕДЕНИЕ**

В структуре множественных и сочетанных травм в последнее время имеет место абсолютное увеличение анатомически наиболее тяжелых переломов костей таза с нарушением целостности тазового кольца. Вынужденное применение консервативного метода при нестабильных переломах тазового кольца приводит в 38 – 75% случаев к неправильному сращению костей или развитию ложных суставов, несостоятельности сочленений таза [1,2,3,4].

Предлагаемые различными авторами методы оперативного лечения застарелых повреждений таза предполагают артродезирование лонного и крестцово-подвздошного сочленений, корригирующие остеотомии безымянной кости со стабильным накостным остеосинтезом и связаны с широким обнажением костей таза, большой кровопотерей и травматичной одномоментной репозицией [2,3,4,5].

Развитие чрескостного остеосинтеза существенно расширило возможности управляемой коррекции формы тазового кольца при переломах костей таза и позволило по-новому взглянуть на проблему лечения застарелых повреждений таза, в том числе и на многоплоскостные деформации тазового кольца.

Предлагаемая нами технология реконструкции таза при стабильном неправильно сросшимся переломе обеспечивает значительное снижение травматичности оперативного вмешательства и послеоперационных осложнений. Указанная задача решается тем, что в способе реконструкции таза при стабильном неправильно сросшимся переломе, включающем нарушение целостности тазовой кости, репозицию и фиксацию фрагментов таза с помощью компрессионно-дистракционного аппарата, выполняют поперечную остеотомию тела подвздошной кости на вышестоящей половине таза и дозировано низводят его дистальный сегмент до восстановления анатомических контуров переднего отдела таза. Одновременно предусматривается, что для предупреждения подвывиха в тазобедренном суставе, в процессе низведения сегмента таза бедро на стороне реконструкции фиксируют в функционально выгодном положении [4].

### **ДИАГНОСТИЧЕСКИЕ ПРИНЦИПЫ КР**

Посттравматическая вертикальная деформация тазового кольца – смещение одной половины таза относительно второй в горизонтальной плоскости.

Клинические признаки – деформация таза, укорочение одной из нижних конечностей и нарушение её статико-локомоторной функции.

Диагностика - выполняют рентгенографию таза в прямой проекции, аксиальных проекциях (входа и выхода из малого таза), косые проекции (подвздошная и запиральная) по Жюде. Во многих случаях желательна КТ.

Алгоритм постановки диагноза. 1. Жалобы. 2. Клиника. 3. Рентгенография. 4.КТ.

Дифференциальная диагностика - патология со стороны поясничного отдела позвоночника и тазобедренного сустава.

### **ПОКАЗАНИЯ К ИСПОЛЬЗОВАНИЮ КР**

- неправильно сросшиеся переломы костей таза (М 84.2);

- посттравматические вертикальные деформации тазового кольца (S 32.3);

### **ПРОТИВОПОКАЗАНИЯ К ИСПОЛЬЗОВАНИЮ КР**

#### **Абсолютные:**

- гнойничковые заболевания кожи в проекции таза;
- соматических заболеваний в стадии декомпенсации;
- тяжелые психические расстройства.

#### **Относительные:**

- соматических заболеваний в стадии субкомпенсации.

### **СТЕПЕНЬ ПОТЕНЦИАЛЬНОГО РИСКА ПРИМЕНЕНИЯ КР**

Риск применения данной КР класс 3.

### **МАТЕРИАЛЬНО-ТЕХНИЧЕСКОЕ ОБЕСПЕЧЕНИЕ КР**

- Аппарат рентгеновский медицинский диагностический «Clinomat Pixel-HF 650». Регистрационное удостоверение Минздрава России № 97/793 от 10.07.1997г. Изготовитель «Italgay», Италия.
- Томограф рентгеновский компьютерный «Aquilion 64». Регистрационное удостоверение № ФСЗ 2007/00891 от 24.12.2007г. Изготовитель «TOSHIBA Medical Systems Corporation», Япония.
- Столы операционные Axis Arcus с принадлежностями, № гос. рег. 2006/1159 от 27.07.06 г. Изготовитель «Schaerer Mayfield Progects», Швейцария.

Хирургические инструменты:

- Аппарат для обработки костей с универсальным набором инструментов АОК УНИ-1 «Медсин». Регистрационное удостоверение № 022a4905/0057-04 от 08.07.2004. Изготовитель ООО «МЕДСИН-МОНИКИ».
- Иглы хирургические ИХ-КМИЗ, № гос. рег. 29/01050600/3305-02 до 20.07.2012. Изготовитель ОАО «Казанский медико-инструментальный завод».
- Материал шовный хирургический Premilene, Vicril, Dafilon. Miralene № гос. рег. 2006/2097 от 20.12.2005г. Изготовитель. «Aescular AG & Co/ KG».
- Комплект для чрескостного остеосинтеза по Илизарову. Регистрационное удостоверение № ФСР 2007 / 00756 от 28.09.2007 г. Изготовитель «Опытный завод РНЦ «ВТО» им. акад. Г. А. Илизарова. г. Курган.

### **ОПИСАНИЕ КР**

После анестезии и обработки операционного поля осуществляют остеосинтез костей таза. При его выполнении консольно вводят стержни в крылья обеих подвздошных костей, в тело подвздошной кости на вышестоящей половине таза и – на этой же стороне – чрескостно проводят фиксирующие спицы через бедренную кости на уровне ее проксимальной и средней трети. Свободные концы стержней и спиц крепят на внешних опорах – дугах, кольцах, планках, – которые соединяют между собой резьбовыми стержнями и шарнирными узлами с возможностью разноплоскостного дозированного перемещения.

Через разрез мягких тканей осуществляют доступ к поверхности тела подвздошной

кости на вышестоящей половине таза и выполняют его поперечную остеотомию, несколько проксимальнее консольно введенных в эту область фиксирующих стержней. Фиксируемому бедру придают функционально выгодное положение. Для предупреждения подвывиха в тазобедренном суставе, его целесообразно дополнительно стабилизировать 4 – 5 спицами, проводимыми трансартикулярно по оси шейки бедра из подвздошной области.

Операцию завершают выполнением контрольной рентгенографии, рану ушивают с наложением асептической повязки.

В послеоперационном периоде, начиная с 3 - 5 дня, производят дозированное низведение остеотомированного дистального сегмента таза на его вышестоящей половине. Низведение (тракцию) сегмента осуществляют единым блоком с фиксируемым бедром с темпом 1,0 – 1,5 мм в сутки до восстановления анатомически правильных контуров переднего отдела таза и, тем самым, устранения функционально укорочения конечности.

Вслед за этим системы аппарата переводят в режим стабильной фиксации с одновременным поддержанием компрессирующего усилия на стыке сопоставленных лобковых костей. Если производилась дополнительная стабилизация тазобедренного сустава, трансартикулярно проведение спицы на этом этапе следует удалить; одновременно возможен также и демонтаж системы аппарата, фиксирующего бедро. Аппаратную фиксацию таза поддерживают до перестройки участка сформированного регенерата тела подвздошной кости и консолидации костей в зоне симфиза.

После демонтажа аппарата больному назначают курс ЛФК.

Практическое выполнение КР иллюстрируется следующим клиническим наблюдением.

Больная Т., 21 год, поступила в клинику с диагнозом: стабильный неправильно сросшиеся множественные переломы костей таза, грубая деформация тазового кольца.

Травму получила в результате падения с высоты 3,5 года назад. Жалобы на функциональную несостоятельность левой нижней конечности, косметический дефект, неудобство при сидении.

Рентгенологически: грубая деформация тазового кольца со смещением левой половины таза кверху на 4 см (рис. 1).

Для восстановления анатомических контуров переднего отдела таза и уравнивания длины нижних конечностей больной выполнена операция: остеотомия тела подвздошной кости слева; остеосинтез таза и левого бедра аппаратом внешней фиксации.

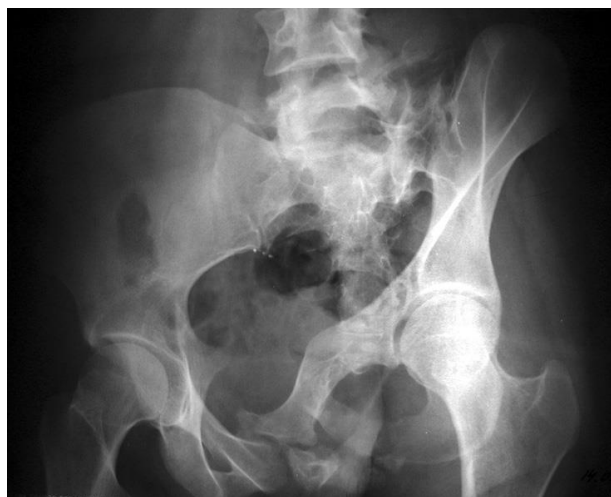
В ходе операции, после анестезии и обработки операционного поля, консольно ввели стержни в крылья обеих подвздошных костей, в тело правой (левой) подвздошной кости и чрескостно провели фиксирующие спицы через левую бедренную кость на уровне ее проксимальной и средней трети. Свободные концы стержней и спиц закрепили на внешних опорах, которые соединили между собой с возможностью дозированного перемещения.

Через разрез мягких тканей произвели поперечную остеотомию тела левой подвздошной кости несколько проксимальнее консолю введенных в эту область фиксирующих стержней. Фиксируемому бедру придали функционально выгодное положение; тазобедренный сустав дополнительно стабилизировали 5 спицами, проведенными трансартикулярно (рис. 2 а)

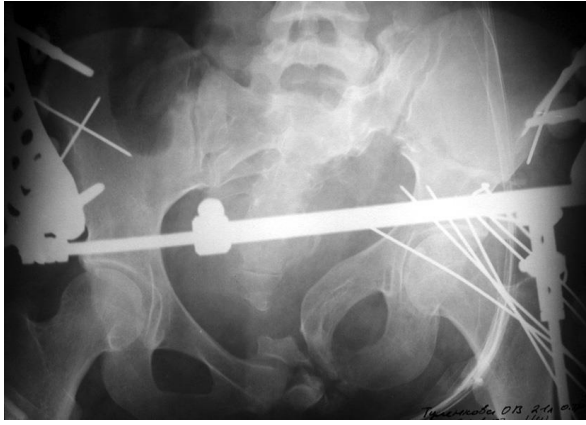
В послеоперационном периоде, начиная с 3 дня, производили дозированное низведение (тракцию) остеотомированного дистального сегмента левой половины таза единым блоком с фиксируемым бедром (Рис. 2 б). Темп тракции варьировали в пределах 1,0 - 1,5 мм в сутки. После получения рентгенологической картины восстановления анатомически правильных контуров переднего отдела таза, на 52 сутки низведение сегмента таза прекратили. Системы аппарата перевели в режим стабильной фиксации с одновременным поддержанием компрессирующего усилия на стыке сопоставленных лобковых костей; трансартикулярно проведенные спицы удалили (рис. 3 а, б). Последующую аппаратную фиксацию осуществляли в течение 45 дней. После демонтажа аппарата больная прошла курс восстановительной терапии.

В результате лечения, общая продолжительность которого составила 180 дней, восстановлены анатомически правильная форма и непрерывность переднего отдела таза, устранено функциональное укорочение конечности

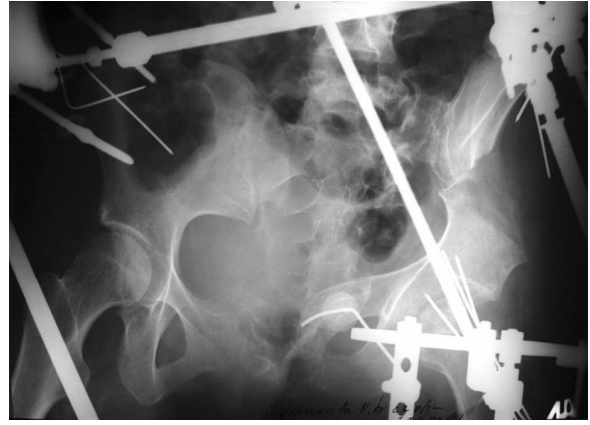
На контрольном осмотре через один год достигнутый результат лечения сохраняется. Больная жалоб не предъявляет: длина конечностей одинаковая, движения тазобедренных суставов в пределах нормы, ходит не хромя, неудобств при сидении не испытывает, болевой синдром отсутствует (рис. 4 а, б, в, г, д).



*Рис. 1. Фото рентгенограммы таза больной Т. при поступлении.*

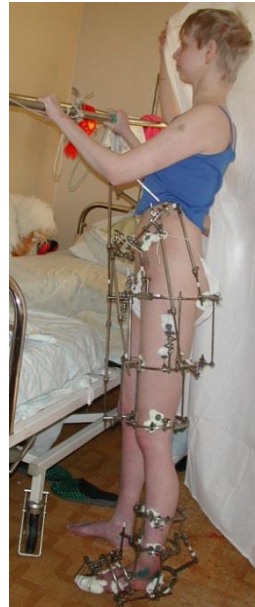

а

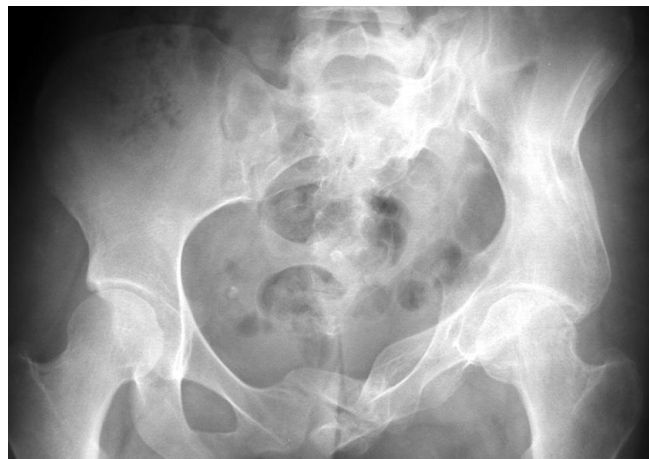

б

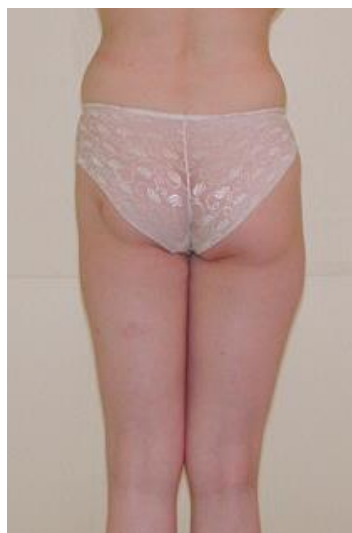*Рис. 2. Фото рентгенограммы таза больной Т.: а) после операции, б) в процессе удлинения тазовой кости.*



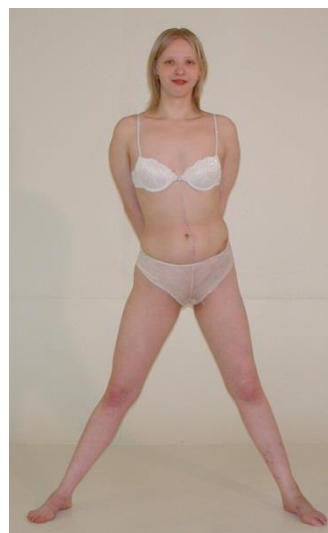
*Рис. 3. Фото больной Т.: а,б) в процессе лечения.*



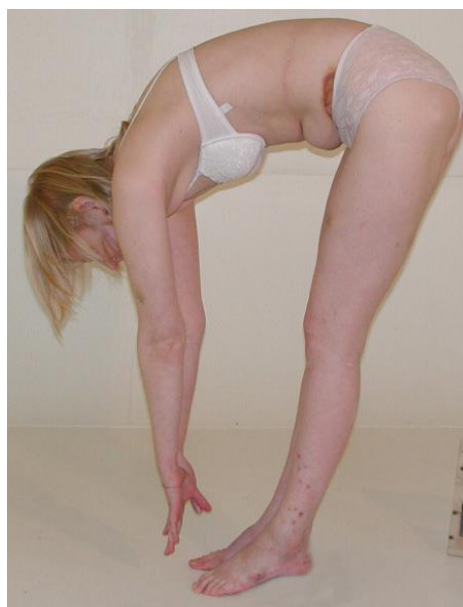а



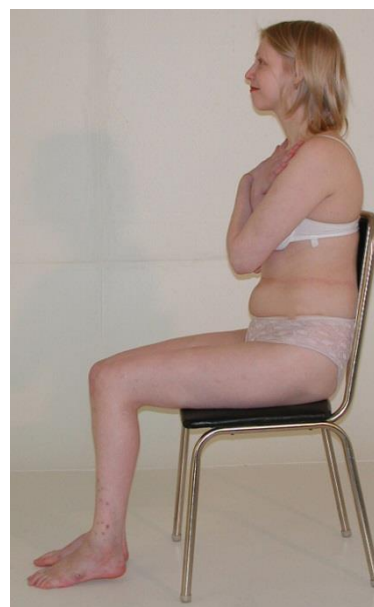б



в



г



д

*Рис. 4. Фото рентгенограммы таза и больной Г.: а,б,в,г,д) через 1 год после лечения.*

### **ВОЗМОЖНЫЕ ОСЛОЖНЕНИЯ И СПОСОБЫ ИХ УСТРАНЕНИЯ**

Специфические осложнения, возникающие при лечении больных с неправильно сросшимися множественными переломами костей таза методом чрезкостного остеосинтеза, можно разделить на инфекционные и неинфекционные. К первым относятся - воспаление мягких тканей у спиц и стержней-шурупов и «спицевой остеомиелит»; ко вторым - перелом элементов фиксации, прорезывание кожи спицами, рецидив деформации тазового кольца.

Воспаление мягких тканей в области спиц и стержней-шурупов связано с техническими погрешностями при проведении их или нарушением правил асептики. Диагностика этого осложнения не сложна и общеизвестна. Если в течение 3 - 4 дней воспалительный процесс не купируется, соответствующую спицу или стержень-шуруп необходимо удалить. Спицу удаляют со стороны воспаления для предупреждения заноса инфекции вглубь тканей. Несвоевременное удаление спицы или стержня-шурупа может привести к возникновению локального, «спицевого» остеомиелита. Одним из предрасполагающих моментов к его возникновению является ожог кости при проведении спицы, при этом асептическое воспаление переходит в гнойное. В таких случаях спица подлежит немедленному удалению. Мягкие ткани рассекают до кости для обеспечения оттока экссудата.

Предупредить повреждение магистральных сосудов и нервов можно при точном ориентировании на топографо-анатомическое расположение сосудисто-нервных образований.

Недостаточная смещаемость мягких тканей и рубцов, нередко сопутствующая застарелым повреждениям таза, является причиной прорезывания мягких тканей спицами и стержнями-шурупами при устранении деформации таза.

Предупредить это осложнение можно подсечением узким скальпелем кожи у соответствующей спицы или стержня-шурупа.

Необоснованное раннее снятие аппарата и неадекватность нагрузки степени сращения могут привести к рецидиву деформации тазового кольца. Для профилактики её, после прекращения фиксации, нагрузка на поврежденную конечность должна увеличиваться постепенно, быть адекватной прочности костного регенерата.

### **ЭФФЕКТИВНОСТЬ ИСПОЛЬЗОВАНИЯ КР**

Использование медицинской технологии в РНЦ «ВТО» им. акад. Г.А. Илизарова у 7 больных с неправильно сросшимися переломами костей таза позволило в 100% случаев ликвидировать вертикальное смещение половины таза и создать стабильность тазового кольца.

Предлагаемый способ позволяет уменьшить кровопотерю и значительно снизить травматичность оперативного вмешательства, постепенно устранять вертикальное смещение одной из половины таза и создать непрерывность тазового кольца. Приемы технологии и используемые технические средства доступны для травматологов-ортопедов, владеющих методом чрескостного остеосинтеза по Илизарову.

**СПИСОК ЛИТЕРАТУРЫ**

1. Кутепов, С.М. Особенности лечения застарелых повреждений таза / С.М. Кутепов, К.К. Стельмах, А.В. Рунков // Амбулаторная травматолого-ортопедическая помощь. Новое в лечении повреждений и заболеваний опорно-двигательной системы: Тез. докл. всерос. науч.-практ. конф.: В 2-х ч. – СПб-Йошкар-Ола, 1994. – Ч.2. – С. 8-9.
2. Шлыков, И.Л. Оперативное лечение больных с последствиями повреждений тазового кольца / И.Л. Шлыков // Автореф. дисс. канд. мед. наук. – Екатеринбург, 2004, - 28 с.
3. Кутепов, С.М. Особенности лечения застарелых повреждений таза / С.М. Кутепов, К.К. Стельмах, А.В. Рунков // Амбулаторная травматолого-ортопедическая помощь. Новое в лечении повреждений и заболеваний опорно-двигательной системы: Тез. докл. всерос. науч.-практ. конф.: В 2-х ч. – СПб-Йошкар-Ола, 1994. – Ч.2. – С. 8-9.
4. Мартель, И.И. Возможности внешней фиксации по принципам Илизарова при закрытом восстановлении формы и стабильности тазового кольца у больных с застарелыми повреждениями таза / Мартель И.И. // Гений ортопедии. - 2013. -№2. – С. 5-9.
5. Tile M. Pelvic ring fractures. Operative versus nonoperative treatment // Orthop. Clin. N. Amer. – 1980. – Vol. 11. – P. 423-464.