

Министерство здравоохранения Российской
Федерации.

Федеральное Государственное Бюджетное
Учреждение Центральный научно-
исследовательский институт травматологии и
ортопедии им. Н.Н. Приорова Росздрава (127299,
Москва, ул. Приорова, д.10)

Оперативное лечение хирургической шейки
плечевой кости напряженными Y-образными
спицами.

КЛИНИЧЕСКИЕ РЕКОМЕНДАЦИИ
(S42.2)

Москва **2013**

Название медицинской рекомендации:

ОПЕРАТИВНОЕ ЛЕЧЕНИЕ ХИРУРГИЧЕСКОЙ ШЕЙКИ ПЛЕЧЕВОЙ КОСТИ НАПРЯЖЕННЫМИ Y-ОБРАЗНЫМИ СПИЦАМИ

Аннотация:

Предложен способ оперативного лечения двухфрагментных переломов проксимального отдела плечевой кости с помощью интрамедуллярного остеосинтеза двумя напряженными Y-образно изогнутыми спицами. Используется закрытая репозиция и проколы кожи до 1 см. Стабильная фиксация отломков позволяет отказаться от внешней иммобилизации и начинать реабилитационные мероприятия на следующий день после остеосинтеза.

Метод защищен патентом на изобретение № 2231320 «Способ оперативной фиксации переломов хирургической шейки плечевой кости».

* Показания, противопоказания и материально-техническое оснащение изложены в приложении.

Разработчик: Центральный научно-исследовательский институт

травматологии и ортопедии им. Н.Н.Приорова (127299, Москва, ул. Приорова, д. 10)

Медицинская рекомендация предназначена для специалистов: травматологов-ортопедов

Масштаб использования:

Специализированные научно-исследовательские учреждения, кафедры травматологии и ортопедии медицинских ВУЗов, специализированные отделения республиканских, областных и городских больниц.

Руководитель

Федеральной службы

Аннотация

Предложен оригинальный способ оперативного лечения двухфрагментарных переломов проксимального отдела плечевой кости с применением закрытой репозиции отломков. В качестве фиксаторов используются специальным образом изогнутые спицы, применяемые в травматологии диаметром 1,8 мм. Представлена техника операции, этапы остеосинтеза, особенности операции и инструментарий для ее проведения. Определены принципы и этапы ведения, реабилитации больных в ближайшем и отдаленном послеоперационном периоде.

Патент РФ на изобретение “Способ оперативной фиксации переломов хирургической шейки плечевой кости № 2231320 от 27.06.04, патентообладатель Лазарев А.Ф., Солод Э.И., Николаев В.М.

Заявитель - ФГУ Центральный научно-исследовательский институт травматологии и ортопедии им. Н.Н. Приорова Росздрава

Авторы: доктор мед. наук, профессор - Лазарев А.Ф., доктор мед. наук - Солод Э.И.

Новая медицинская технология предназначена для травматологов-ортопедов научно-исследовательских институтов, кафедр травматологии и ортопедии, специализированных отделений республиканских, областных и городских больниц.

ВВЕДЕНИЕ.

Актуальной проблемой травматологии остается лечение переломов проксимального отдела плечевой кости. Переломы этой локализации наиболее часто встречаются в пожилом возрасте и занимают по медико-социальному значению второе место после переломов шейки бедренной кости. Переломы проксимального отдела плечевой кости, по данным отечественных и зарубежных авторов составляют до 5% от всех переломов костей скелета и 45% от переломов плечевой кости. У лиц старше 40 лет такие переломы встречаются в 76% случаев. Около 80% переломов проксимального отдела плечевой кости являются вколоченными - однофрагментарными переломами хирургической шейки. Отломки удерживаются в этих случаях вращательной манжетой и суставной капсулой. Остальные 20% переломов проксимального отдела плечевой кости, как правило, многофрагментарные, оскольчатые. Такие переломы требуют репозиции и после нее могут оставаться нестабильными без дополнительной фиксации. У пациентов среднего возраста при переломах шейки плеча со смещением отломков при отсутствии остеопороза наиболее часто используются открытая репозиция и различные оперативные способы накостной фиксации. У пожилых людей в стационарных условиях наиболее распространен функциональный метод лечения по Древинг-Гориневской, рассчитанный на саморегулирование положения отломков за счет расслабления мышц под действием массы конечности и ранних движений. Таким образом, в практической травматологии наиболее часто пожилым пациентам производят анестезию места перелома и осуществляют фиксацию мягкой поддерживающей повязкой. Некоторые авторы, подчеркивая необходимость ранних двигательных упражнений у пожилых больных, именно этим объясняют неприемлемость хирургических способов лечения в старческом возрасте.

С другой стороны, нередки случаи, когда невозможно обойтись без репозиции. Пожилым людям в таких случаях, как правило, после репозиции производят иммобилизацию гипсовой повязкой по Турнеру в течение 6-8 недель. По наш взгляд, остается противоречие между невозможностью оперативного лечения у пожилых людей в связи с необходимостью ранних движений и отсутствием возможности движений в плечевом суставе в результате длительной иммобилизации. Поэтому до настоящего времени продолжают оставаться нерешенными вопросы выбора тактики лечения переломов хирургической шейки плеча со смещением отломков именно в пожилом и старческом возрасте. Возраст больных и комплекс сопутствующих заболеваний, имеющийся у всех пострадавших, обуславливают ограниченность хирургического лечения этой травмы в практической травматологии и сковывают возможности разностороннего подхода к решению этой проблемы.

До настоящего времени остается дискуссионным вопрос выбора оптимального способа оперативного лечения переломов проксимального отдела плечевой кости. С.А. Ласунский подчеркивает большие сложности лечения больных с переломами проксимального отдела плечевой кости, что связано с тяжестью этих повреждений, развитием аваскулярных нарушений, а также возрастом большинства пациентов. Первичное эндопротезирование плечевого сустава, которое, казалось бы, решает все проблемы, также не является панацеей. Многие авторы подчеркивают неэффективность первичного эндопротезирования при многофрагментарных переломах проксимального отдела плечевой кости, что и заставляет их прибегать к органосохраняющей субхондральной артропластике головки плечевой кости.

Применение металлоостеосинтеза при таких повреждениях ограничивается, с одной стороны, плохим качеством кости и большой вероятностью нестабильности и несращения, с другой, необходимостью дополнительной интраоперационной травматизации, что не всегда возможно в пожилом возрасте. Во многих случаях

применение различных конструкций на фоне остеопороза не обеспечивает даже первичной стабильности костных фрагментов и, следовательно, не создает условий для их сращения.

Среди имеющихся в настоящее время малоинвазивных способов оперативного лечения проксимального отдела плеча можно выделить внеочаговый остеосинтез различными аппаратами и остеосинтез пучками чрезкожно проведенных спиц. В случаях внеочаговой фиксации, особенно стержневыми аппаратами, происходит якорное нанизывание мышечных масс, являющихся основным элементом стабилизации и функционирования плечевого сустава, что изначально приводит к ограничению подвижности сустава. Учитывая известный процент воспалительных осложнений, этот способ малоинвазивного остеосинтеза остается проблематичным. Такими же отрицательными моментами характерно и чрезкожное веерное проведение спиц, отличающееся тенденцией к миграции и нестабильности, что требует внешней иммобилизации. Такая ситуация приводит к необходимости поиска способов лечения не имеющих ограничения по возрасту и общему состоянию больных и независящих от качества костной ткани.

ПОКАЗАНИЯ К ИСПОЛЬЗОВАНИЮ МЕДИЦИНСКОЙ РЕКОМЕНДАЦИИ

Показанием для остеосинтеза предложенным способом были двухфрагментарные переломы хирургической шейки плечевой кости со смещением отломков, не сопровождающиеся вывихом головки плечевой кости.

ПРОТИВОПОКАЗАНИЯ К ИСПОЛЬЗОВАНИЮ МЕДИЦИНСКОЙ РЕКОМЕНДАЦИИ

Противопоказанием являются многооскольчатые переломы шейки и головки плечевой кости, сопровождающиеся вывихом головки плечевой кости.

МАТЕРИАЛЬНО-ТЕХНИЧЕСКОЕ ОБЕСПЕЧЕНИЕ МЕДИЦИНСКОЙ РЕКОМЕНДАЦИИ

Для проведения оперативного лечения по поводу переломов проксимального отдела плечевой кости используется:

1. Спицы из “Комплект для чрескостного остеосинтеза по Г.А. Илизарову”. Сертификат соответствия № РОСС RU. ИМ. 06. В 00752 со сроком действия по 30.12.2007 — регистрационное удостоверение № 29/12081001/3162- 02 от 11 февраля 2002 года, изготовитель Опытный завод РНЦ “Восстановительной травматологии и ортопедии” им. Академика Г.А. Илизарова, г. Курган
2. Аппарат рентгеновский ”Диагност - 94” № 96/873(доп. 1-2 стр. 185)
3. Аппараты рентгеновские серии BV версий без источников радиоактивного излучения № 2001/595 от 11 мая 2001 г. фирмы Philips Medizin Systeme GmbH, ФРГ (BV Pulsera - передвижной рентгеновский аппарат, BV Endura - передвижной рентгеновский аппарат, BV Libra - передвижной рентгеновский аппарат.)

ОПИСАНИЕ МЕДИЦИНСКОЙ РЕКОМЕНДАЦИИ

Больного укладывали на спину, при этом поврежденную верхнюю конечность фиксировали в положении отведения. Освобождали область поврежденного плечевого сустава для возможности рентгенконтроля в прямой и аксиальной проекциях. Производили два прокола кожи 1 см, один - по наружно-боковой, другой - по передней поверхности верхней трети плеча (Рис.1). Место проколов кожи находилось на расстоянии 4-5 см дистальнее плоскости перелома. Прокол кожи по передней поверхности был на 1 см проксимальнее второго прокола. После прокола кожи по передней поверхности отводили двухглавую мышцу плеча кнаружи для возможности доступа к поверхности плечевой кости.

Из произведенных проколов кожи сверлом диаметром 6 мм. через защитник мягких тканей поочередно производили перфорацию одного кортикального слоя плечевой кости (Рис.2 - а, б). Большой диаметр перфорационного отверстия приводил к возможности миграции спицы в проксимальном направлении, меньший диаметр

создавал трудности при заведении концов спицы и блокировании последней. Производили закрытую ручную репозицию перелома. Через перфорационные отверстия проводили поочередно интрамедуллярно две прямые спицы 1,8 мм через область перелома в головку плечевой кости. (Рис.3-а,б,в). Производили измерение необходимой длины плеча Y-образной спицы. Для этого к перфорационному отверстию рядом с проведенными спицами прикладывали другую, равную по длине направительной спице. Разница в длине измерялась линейкой и соответствовала необходимой длине плеча Y-образной спицы (Рис.4) После измерения длины плеча производили в операционной изгибание спицы до принятия ей Y-образной формы. При этом концы спицы имели после их сведения упругое напряжение. Сила упругого напряжения концов спицы была нами экспериментально исследована и равнялась 10 Н. (Рис. 5). После сведения концов Y-образной спицы между собой производили заведение концов спиц в перфорационные отверстия интрамедуллярно забивали спицы через плоскость перелома в головку плечевой кости. Концы спиц протыкали губчатую кость головки во взаимноперпендикулярных плоскостях, что препятствовало ротации отломков и обеспечивало прочность фиксации. Для забивания использовали плоскогубцы, которыми фиксировали соединенные между собой концы Y-образной спицы. Ударами молотка по плоскогубцам забивали Y-образную спицу. Концы Y-образных спиц упруго изгибались в костномозговом канале при их продвижении в головку плечевой кости, создавая вторичное упругое напряжение конструкции.(Рис.б-а.б) При погружении Y-спицы под кожу основание спицы заклинивалось в перфорационном отверстии.(Рис.7) Зашивали раны, обычно накладывали 1-2 шва на рану. (Рис.8). Под рентгенконтролем производили контроль стабильности остеосинтеза, создавая полный объем движений в плечевом суставе. При наличии подвижности отломков производили фиксацию дополнительно проведенной V-образной спицей. Оригинальная блокировка спицы в перфорационном отверстии за счет сжимания ее основания препятствовала миграции спицы в проксимальном

и дистальном направлениях. Схема остеосинтеза представлена на рис 9. При отсутствии ЭОПа этапы остеосинтеза возможно выполнить рентгенологическим контролем обычной стационарной установкой.

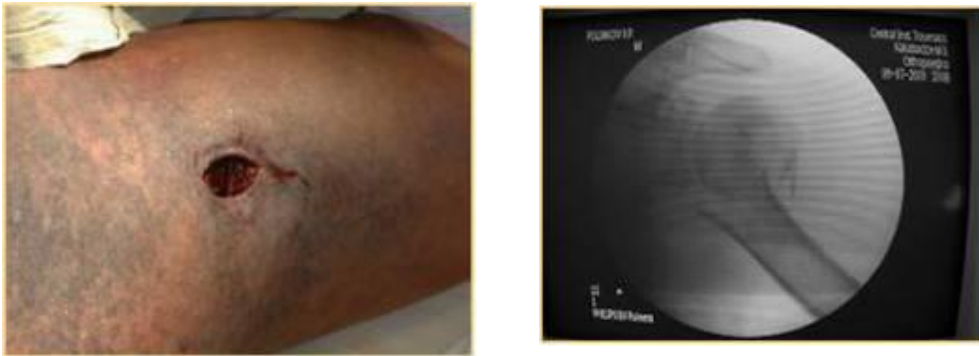


Рис.1.

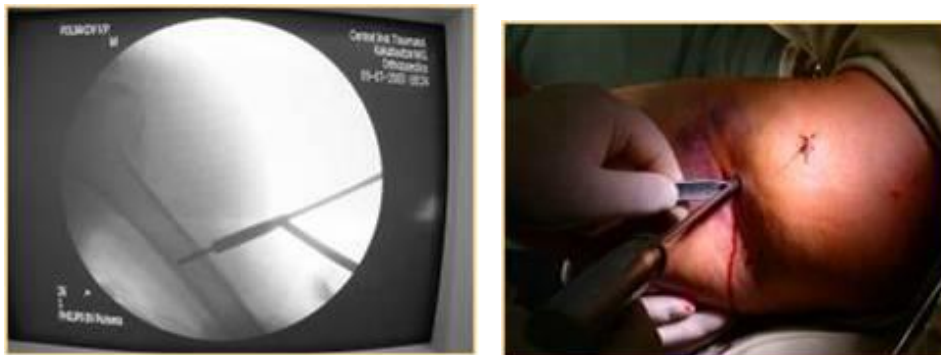

Рис.2а.

Рис.2б.

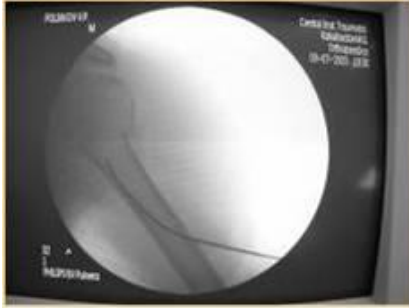


Рис.3а.

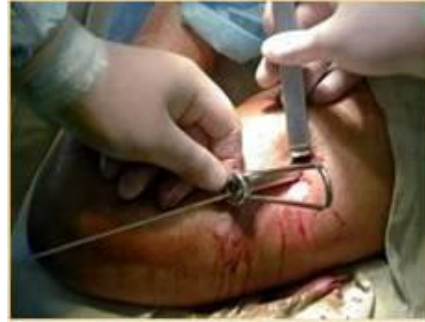

Рис.3б.

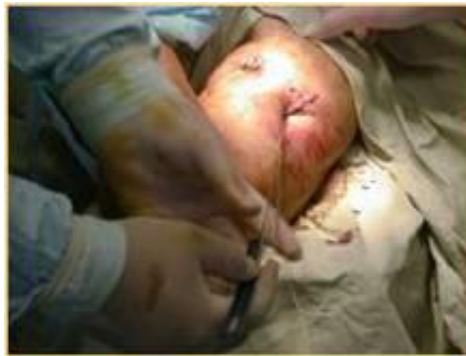

Рис.3в.



Рис.4.

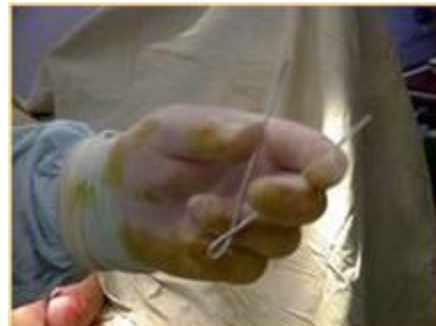

Рис.5.

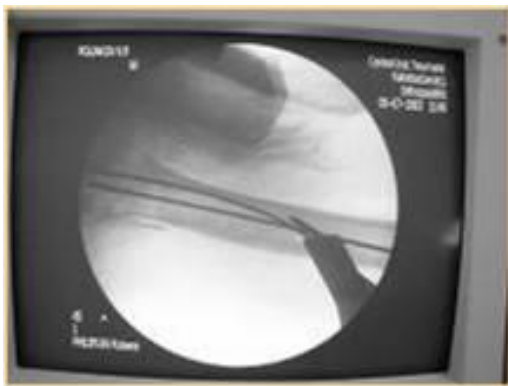

Рис.6а.

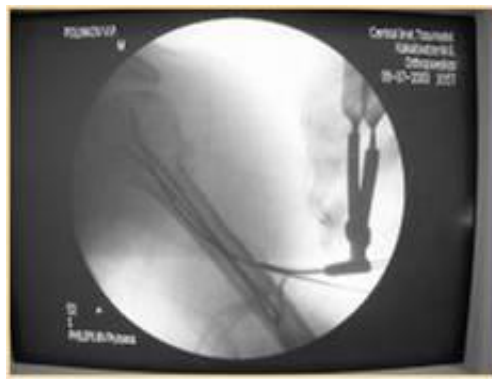

Рис.6б.

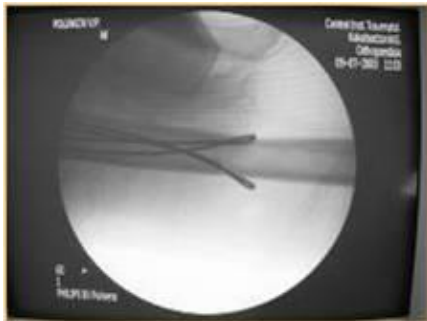


Рис.7.

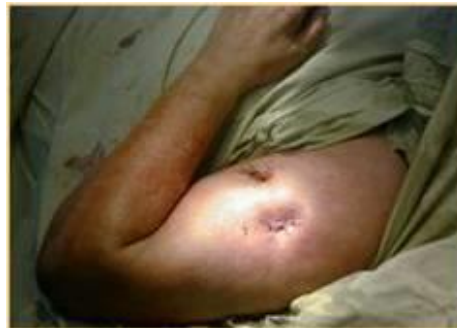

Рис.8.

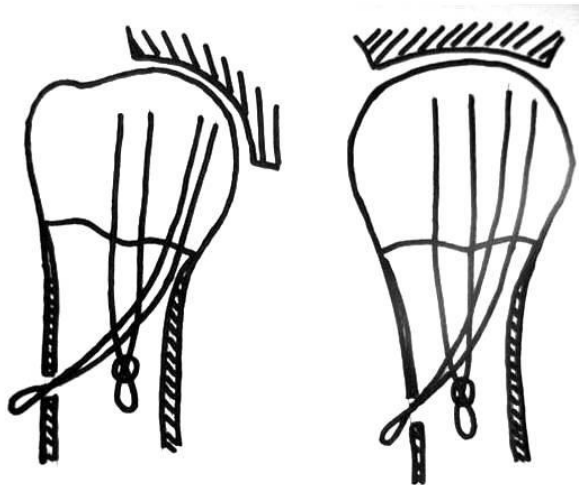


Рис.9.

ВОЗМОЖНЫЕ ОСЛОЖНЕНИЯ ПРИ ИСПОЛЬЗОВАНИИ МЕДИЦИНСКИХ РЕКОМЕНДАЦИЙ И СПОСОБЫ ИХ УСТРАНЕНИЯ.

При применении предлагаемого способа оперативного лечения при соблюдении всех технологических этапов осложнений отмечено не было. Отмечен случай миграции конструкции при рассверливании отверстия в кортикальном слое 8 мм. В таких случаях уменьшается стабильность блокирования Y-образной спицы в отверстии кортикального слоя и повышается риск ее миграции. Поэтому необходимо четко выполнять все технологические этапы операции.

ПОСЛЕОПЕРАЦИОННОЕ ВЕДЕНИЕ На **следующий день** после остеосинтеза больные начинали заниматься **лечебной физкультурой** для активно-пассивной разработки движений в плечевом **суставе**. При этом средств жесткой внешней иммобилизации не применялось, а поврежденная конечность после занятий ЛФК стабилизировалась в мягкой повязке - подлокотник. Активно подключали электромиостимуляцию и биологическую обратную связь, что ускоряло сроки реабилитации. Через 10-12 дней после операции снимали швы с раны и больные выписывались на амбулаторное лечение. К **этому** времени активное отведение и сгибание в плечевом суставе достигало **70- 90** градусов. Активная лечебная физкультура продолжалась в амбулаторных условиях, полное восстановление объема движений в плечевом суставе достигалось в среднем к двум месяцам с момента остеосинтеза.

ЭФФЕКТИВНОСТЬ ИСПОЛЬЗОВАНИЯ МЕДИЦИНСКОЙ

РЕКОМЕНДАЦИИ

Данное методическое пособие основывается на анализе **обследования и лечения 20 пациентов с двухфрагментарными переломами хирургической шейки плечевой кости, лечившихся в ГУН ЦИТО (2000-2004). Возраст больных составлял от 22 до 78 лет (средний возраст 58 лет).**

Нами не отмечено ни одного случая воспалительных изменений в области операции, все пациенты хорошо перенесли оперативное вмешательство.

Не отмечено случаев миграции Y-образных спиц. Отдаленные результаты прослежены у 16 пациентов. Во всех случаях сращение перелома наблюдали в сроки от 8 до 10 недель, не было ни одного случая асептического некроза головки. Не отмечено развития контрактуры плечевого сустава, у всех пациентов была восстановлена полная амплитуда движений в плечевом суставе, средние сроки восстановления полного объема движений в плечевом суставе от 4 до 6 недель.

В среднем через 6 месяцев после операции производили удаление Y - образных спиц. У 6 пациентов из-за комплекса сопутствующих заболеваний и высокого анестезиологического риска удаление производили под местной анестезией. Удаление металлофиксаторов также не требовало большого разреза, и не наносило дополнительную интраоперационную травму окружающим мышцам, что обеспечивало сохранение полного объема движений в плечевом суставе уже в первые сутки после удаления.

Использование широко применяемых во всех травматологических стационарах спиц диаметром 1,8 мм обуславливает высокую экономическую эффективность способа и возможность неограниченного выполнения метода в специализированных учреждениях.