

Российский национальный исследовательский медицинский университет
имени Н.И. Пирогова Минздрава России

кафедра травматологии, ортопедии и военно-полевой хирургии

ЛЕЧЕНИЕ ПЕРЕЛОМОВЫВИХОВ КОСТЕЙ ПРЕДПЛЕЧЬЯ

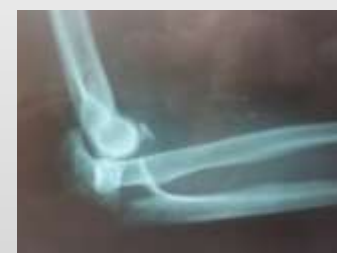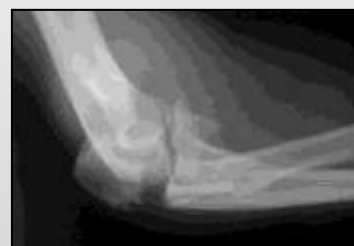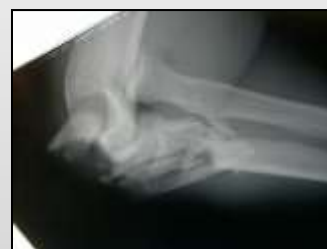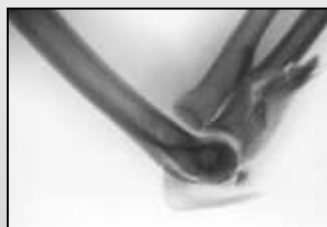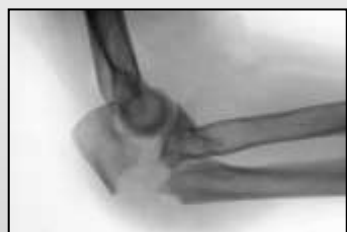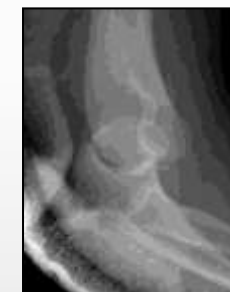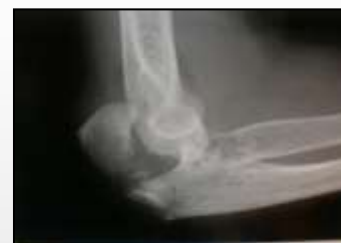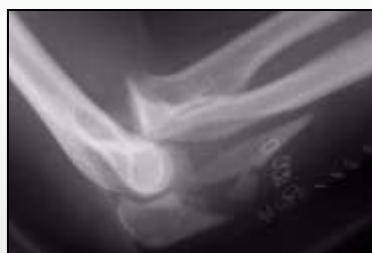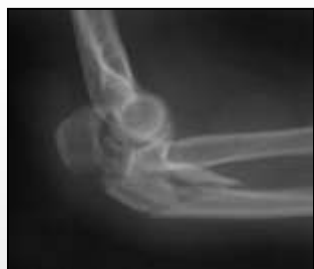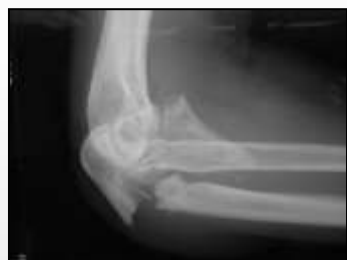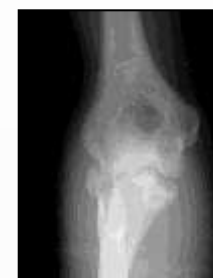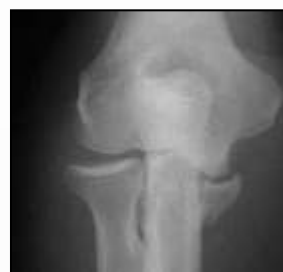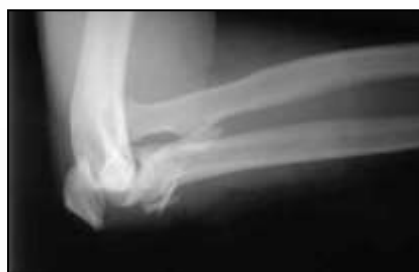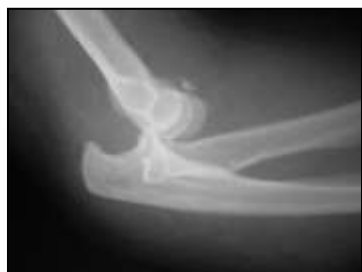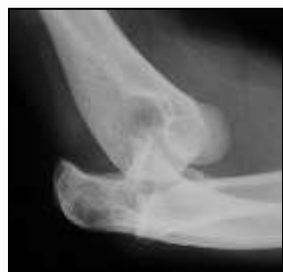д.м.н., профессор А.П. Ратьев

г. Москва
2016 г.

Актуальность

- **2-5%** от всех повреждений в области локтевого сустава
[Jupiter, J.B., 2007]
- **26%** от всех вывихов костей предплечья
[Stoneback J.W., 2014]
- Нестабильность, как одно из осложнений комплексных переломов, приводит к необратимым повреждениям суставного хряща
[O'Driscoll SW, 2003]
- Лечение сложной нестабильности в большинстве клинических случаев имеет неудовлетворительные функциональные результаты и, как правило, требует оперативного лечения
[Athwal GS, 2011]
- Неудовлетворительные результаты **33-44 %**
- Повторные хирургические вмешательства **26-55 %**
[Egol KA, 2007; Tashjian RZ, 2006]

переломовывихи сложная травматическая нестабильность



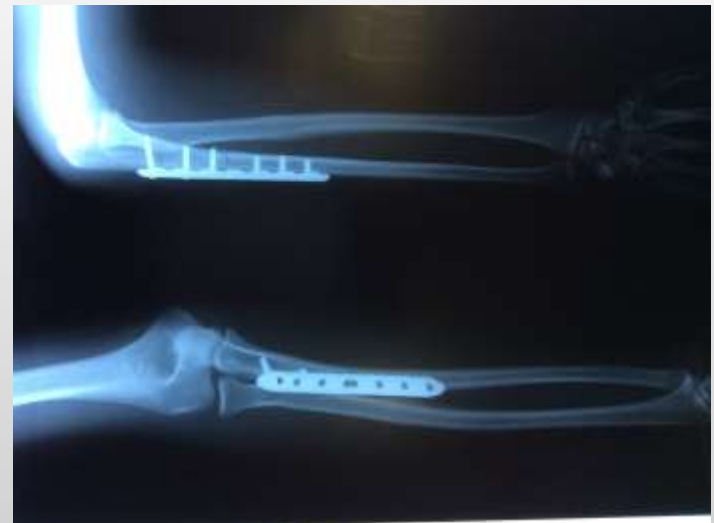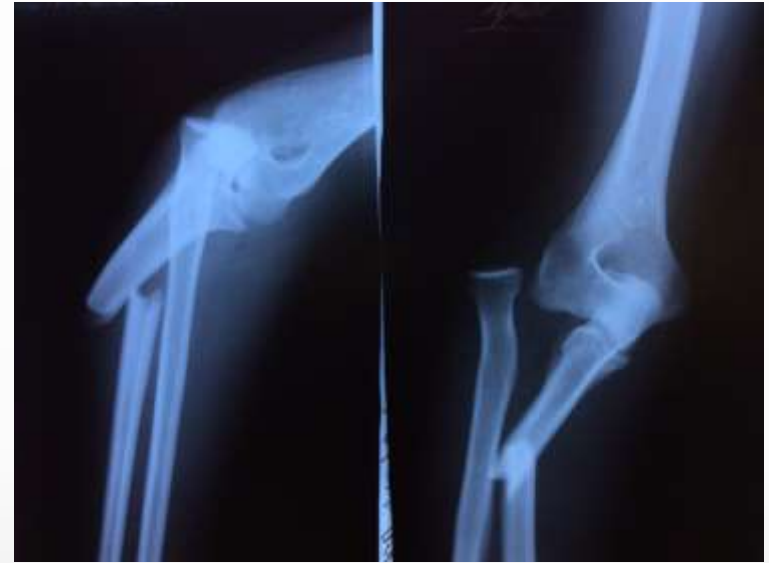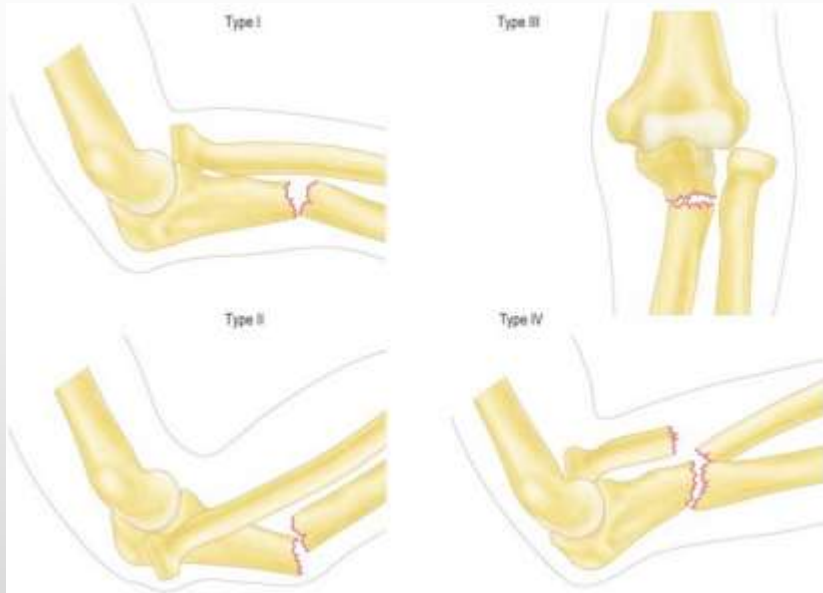
Виды переломовывихов

- Повреждения Монтеджи
- «Trans-olecranon»
- Ужасная триада
- Вывих костей предплечья с повреждением костных стабилизаторов (ГЛК, венечный отросток)
- Редкие повреждения (Эссекс-Лопрести)

Повреждения Монтеджи

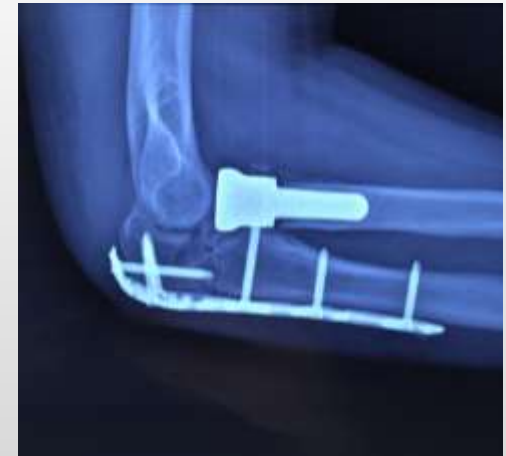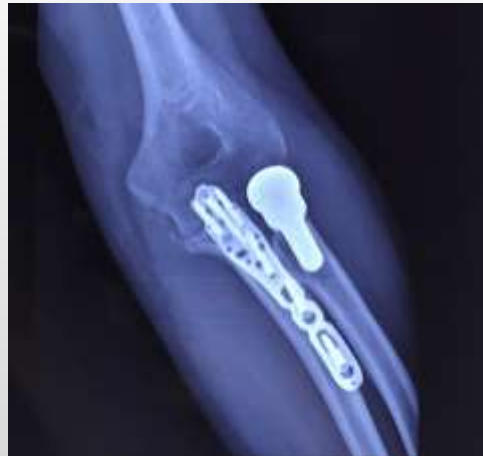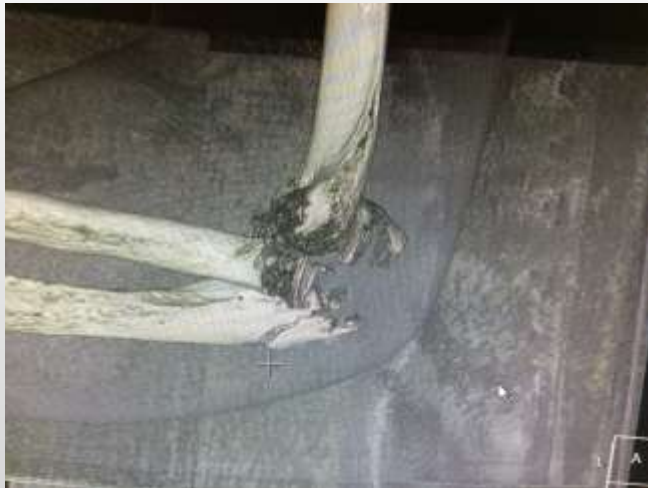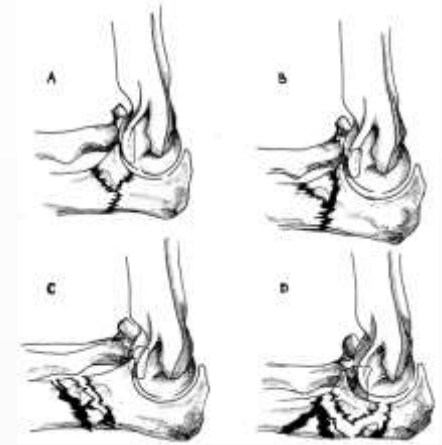
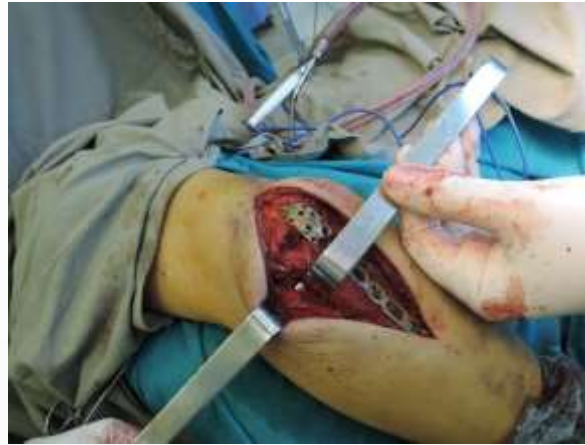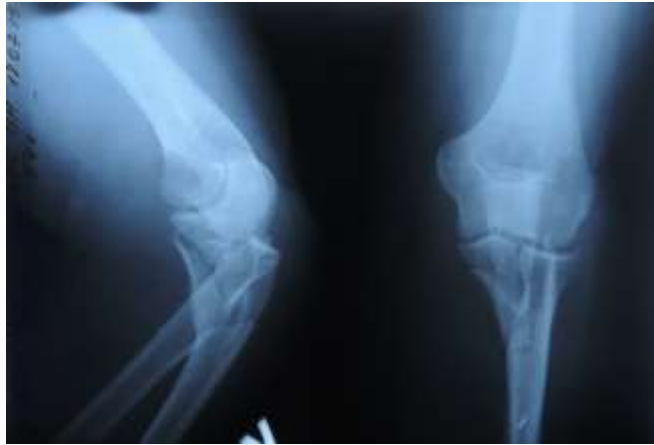Ключ: восстановление
длины локтевой кости!

Восстановление
кольцевидной связки?




Повреждения Монтеджи

- **НО:** Bado II типа?



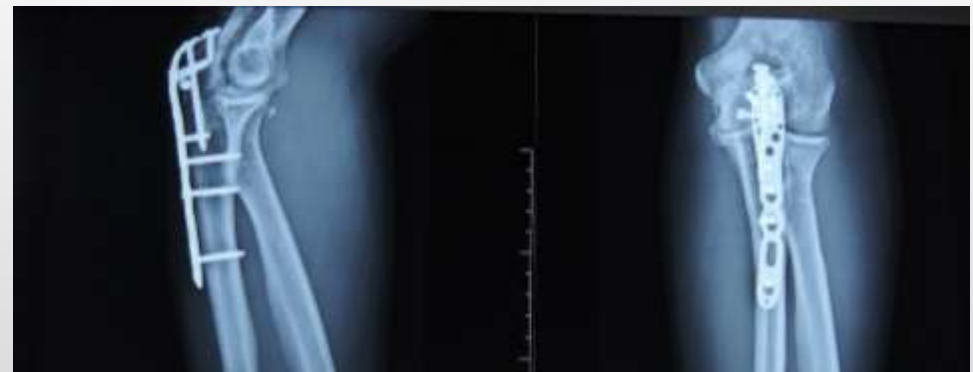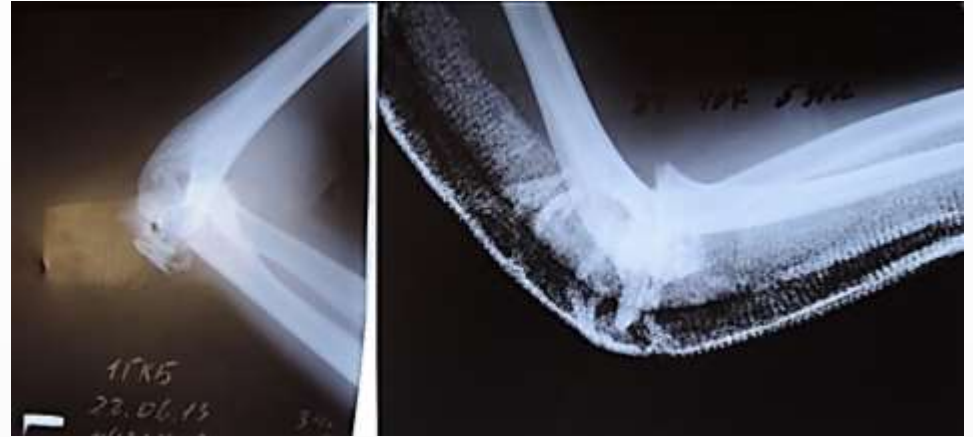«Trans-olecranon» переломовывихи (Переломовывихи Мальгеня)

- Травма в результате **аксиальной** нагрузки
- Повреждение в плечелоктевом суставе
- Вывих костей предплечья кпереди
(проксимальный радиоульнарный сустав **интактен**)
- Переломы венечного отростка III типа
- Переломы головки лучевой кости
- Коллатеральные связки **интактны**



«Trans-olecranon» переломовывихи

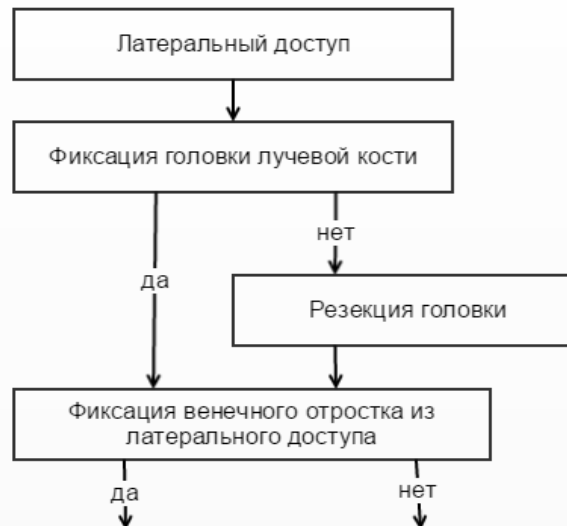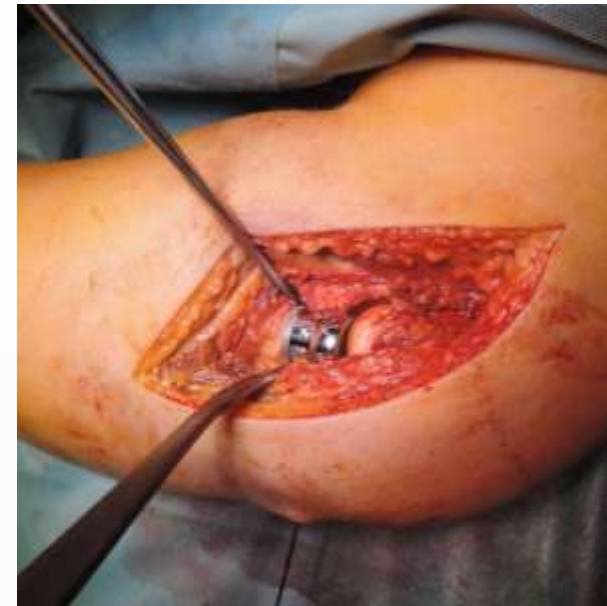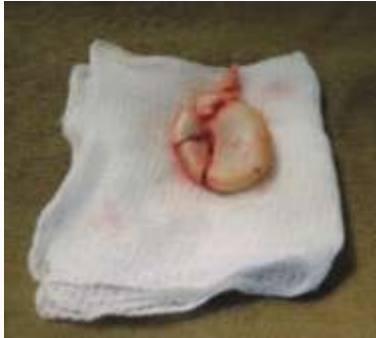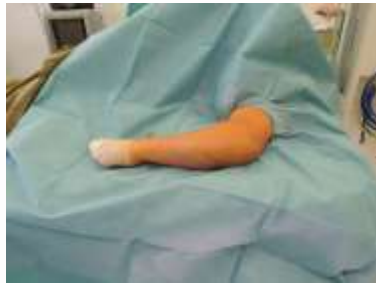- **Ключ:** восстановление блоковидной вырезки локтевой кости!



Ужасная триада (O'Driscoll)

- Вальгусная заднелатеральная ротационная нагрузка
- Тяжелое повреждение капсульно-связочного аппарата(LCL, MCL)
- Переломы венечного отростка I типа (O'Driscoll)
- Переломы **переднелатерального** квадранта ГЛК
- **Специальные** алгоритмы лечения! **Важно:** восстановление из «глубины»

«ужасная триада» локтевого сустава



1. Фиксация венечного отростка
2. Остеосинтез или эндопротезирование головки лучевой кости
3. Шов ЛЛКС

1. Фиксация венечного отростка из медиального доступа
2. Остеосинтез или эндопротезирование головки лучевой кости
3. Шов ЛЛКС и МКС

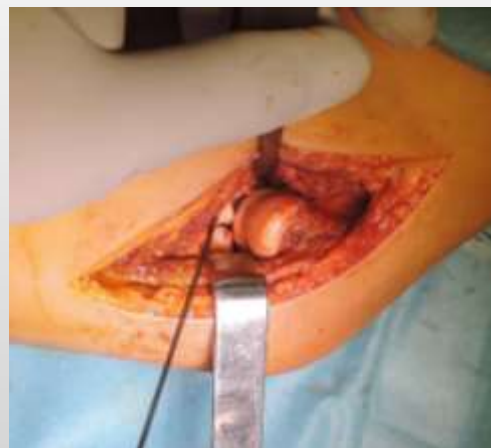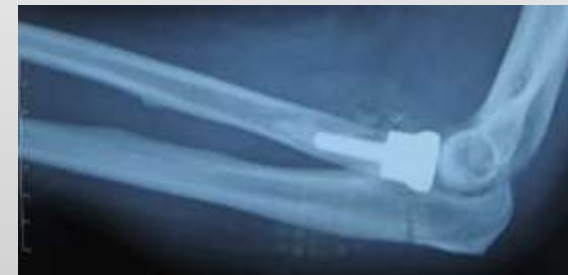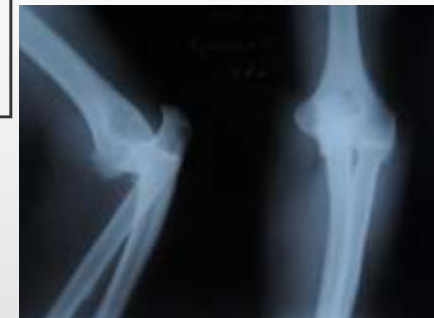Стабильный локтевой сустав

Шов МКС

Стабильный локтевой сустав

Завершение операции

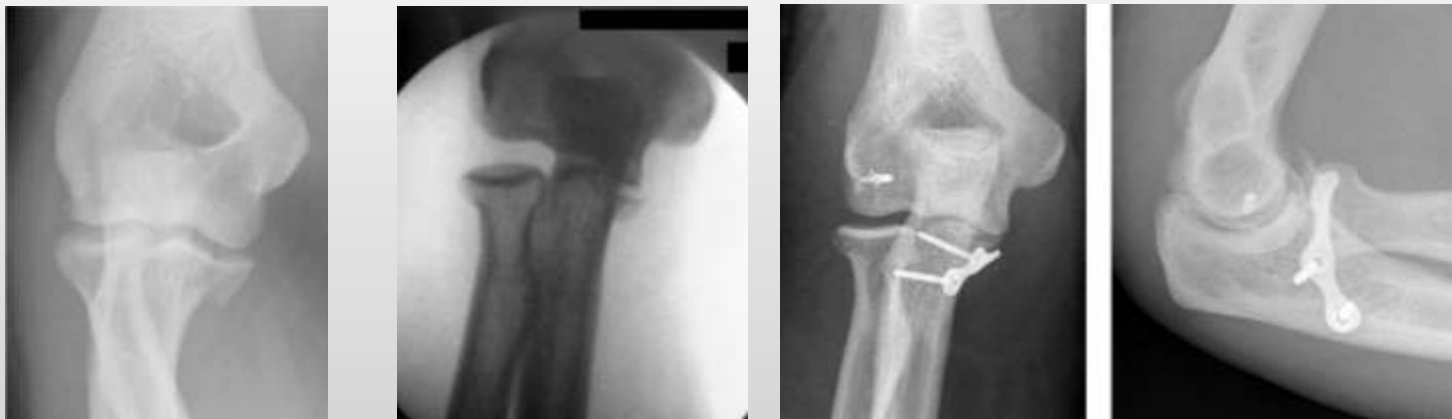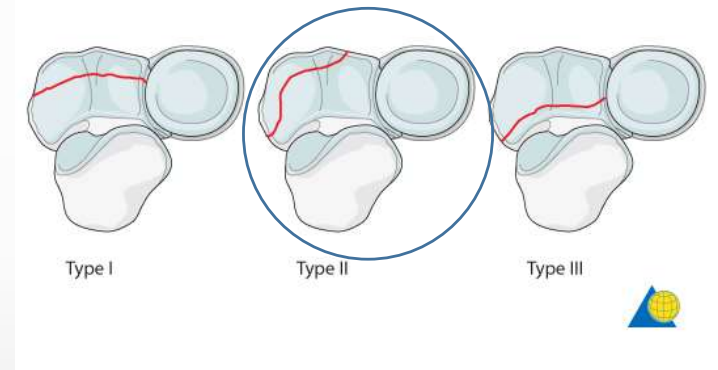
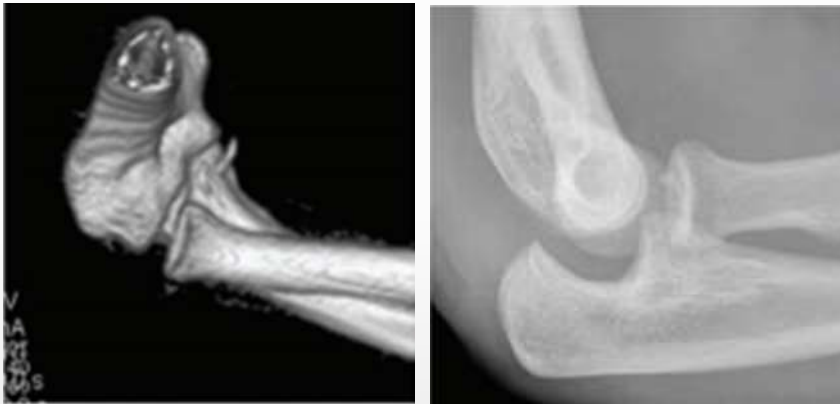Внешний фиксатор



Костные стабилизаторы От нестабильности к вывиху

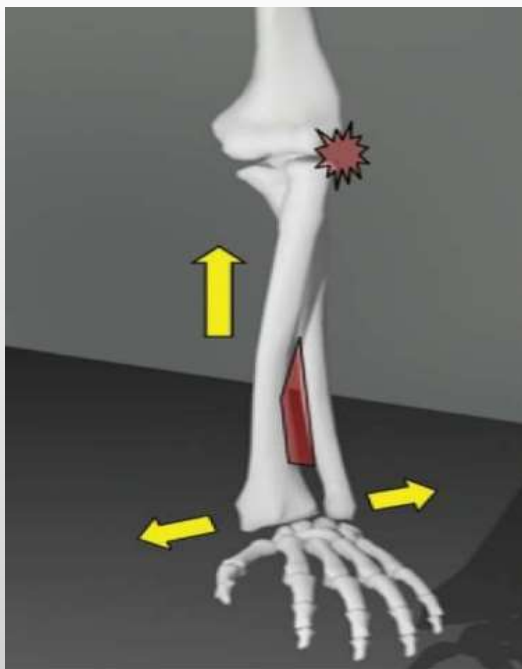
- Венечный отросток

Внимание: тип II



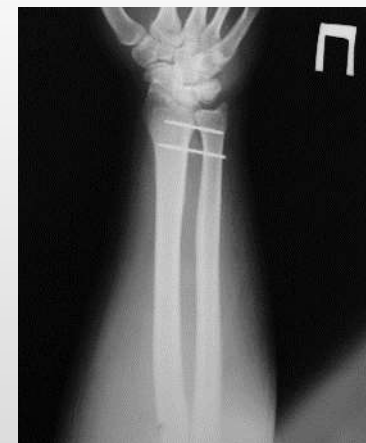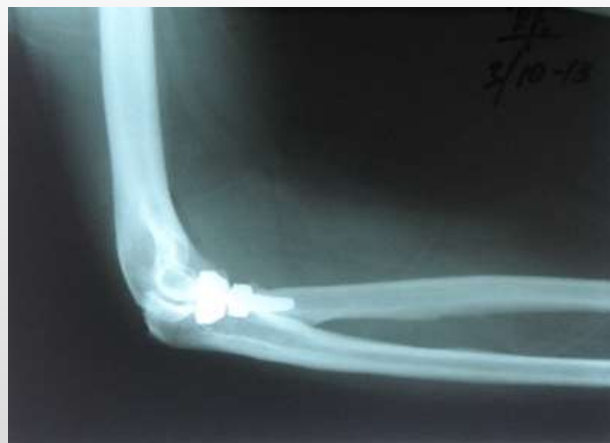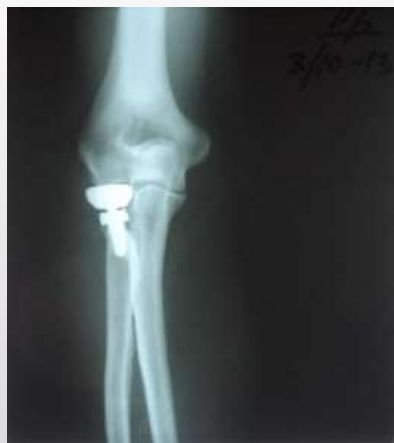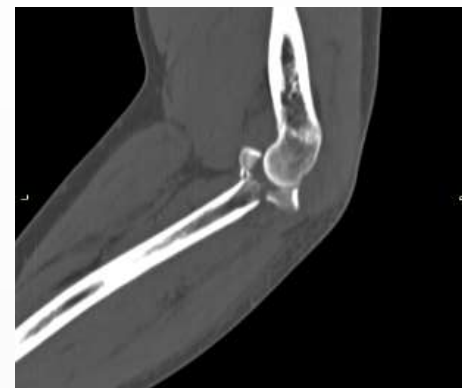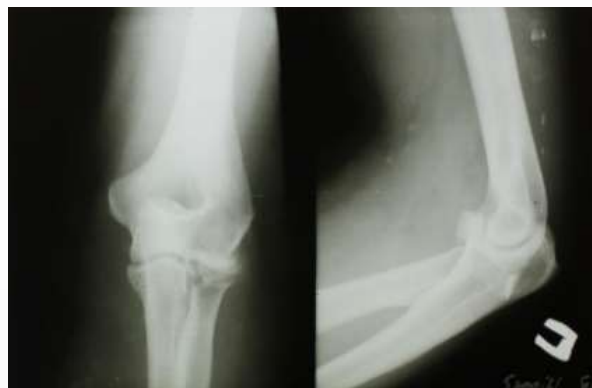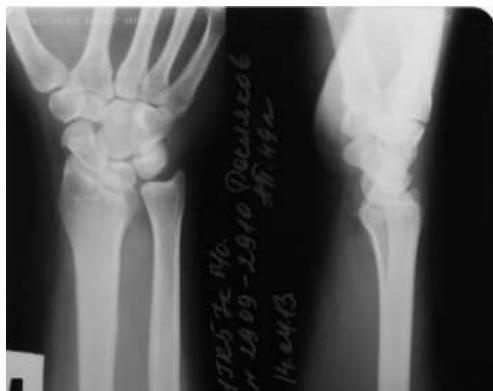Эссекс-Лопрести

- Перелом головки лучевой кости
- Вывих в дистальном радиоульнарном сочленении
- Разрыв межкостной мембраны
- Неудовлетворительные результаты лечения

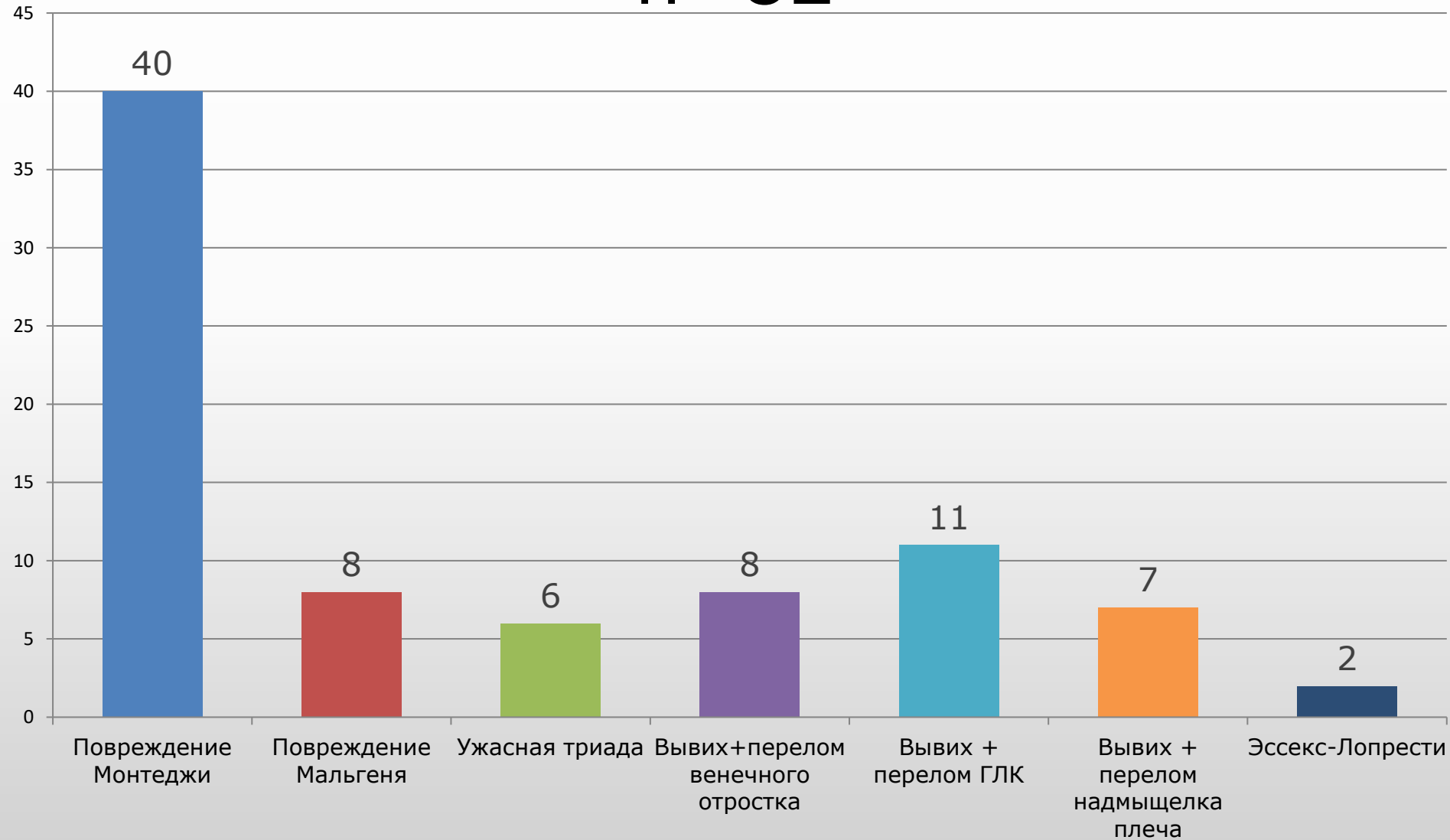


Разобшение костей предплечья

Эссекс-Лопрести



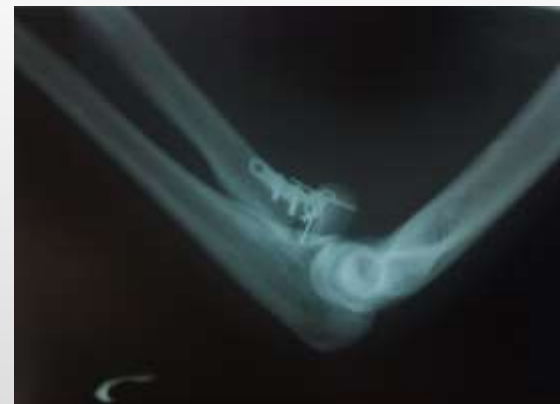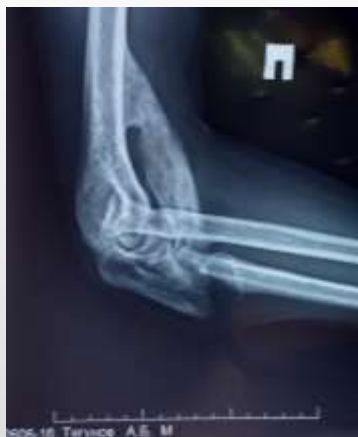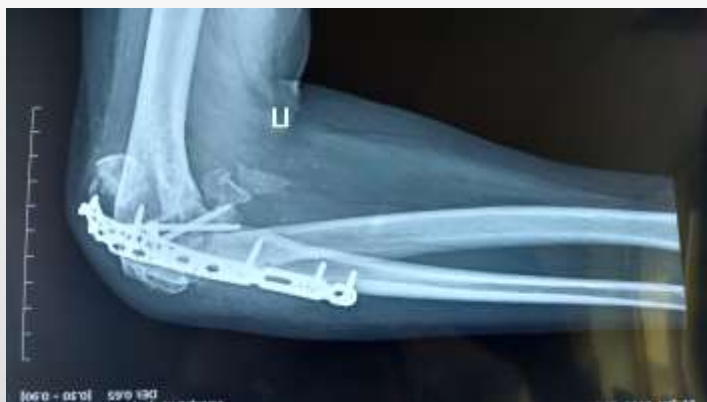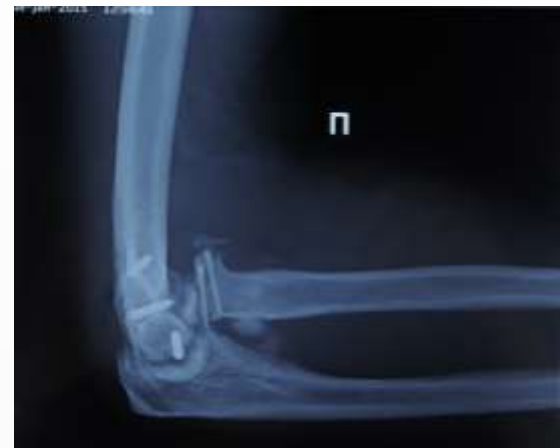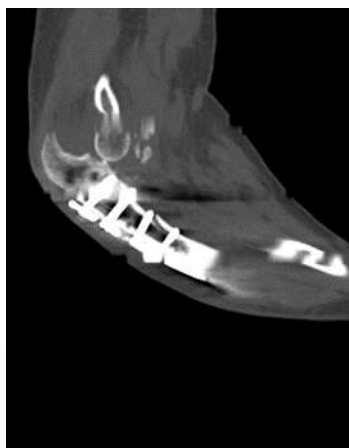
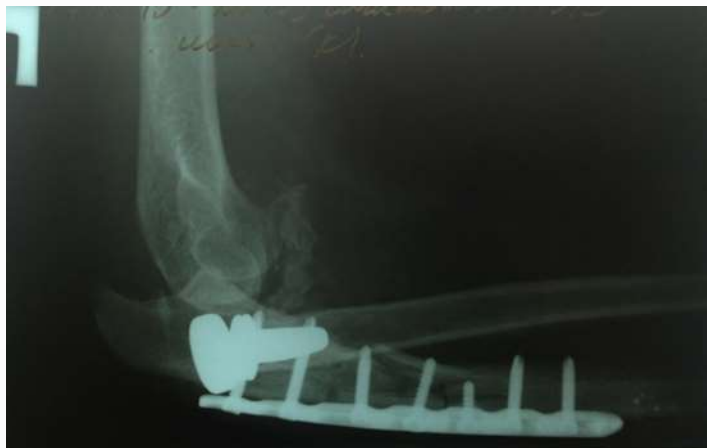переломовывихи 2009-2013гг. n=82



Статистика

- MEPS- 80 баллов (min- 65, max-90)
- ROM 112°(min 99°, max-125°)
- Pronation- 76 (min 70°, max-80°)
- supination -79 (min 69°, max-84°)

Ошибки



спасибо за внимание