



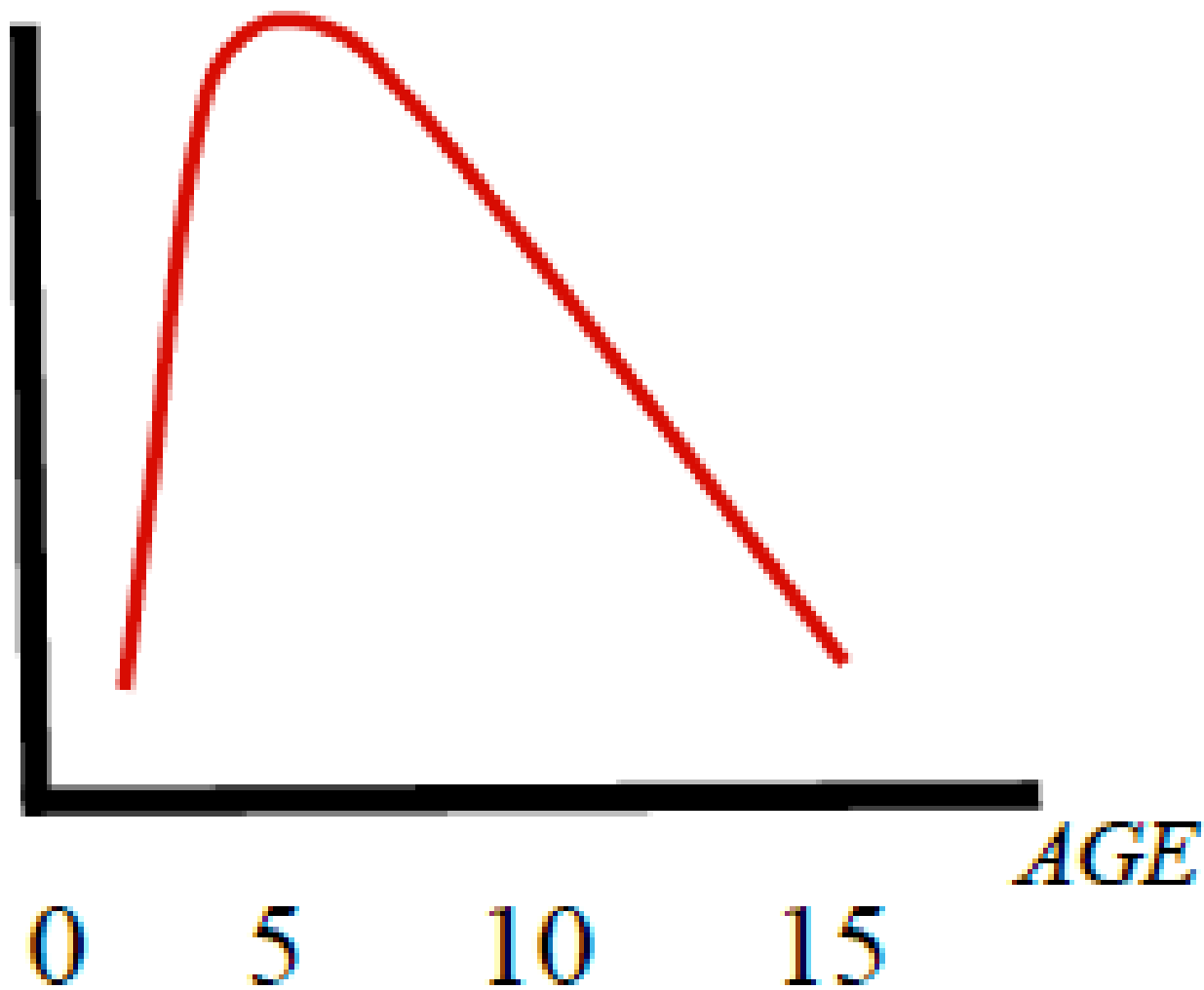
# Остеосинтез чрезмышцелковых переломов плечевой кости у детей

г. Старый Оскол

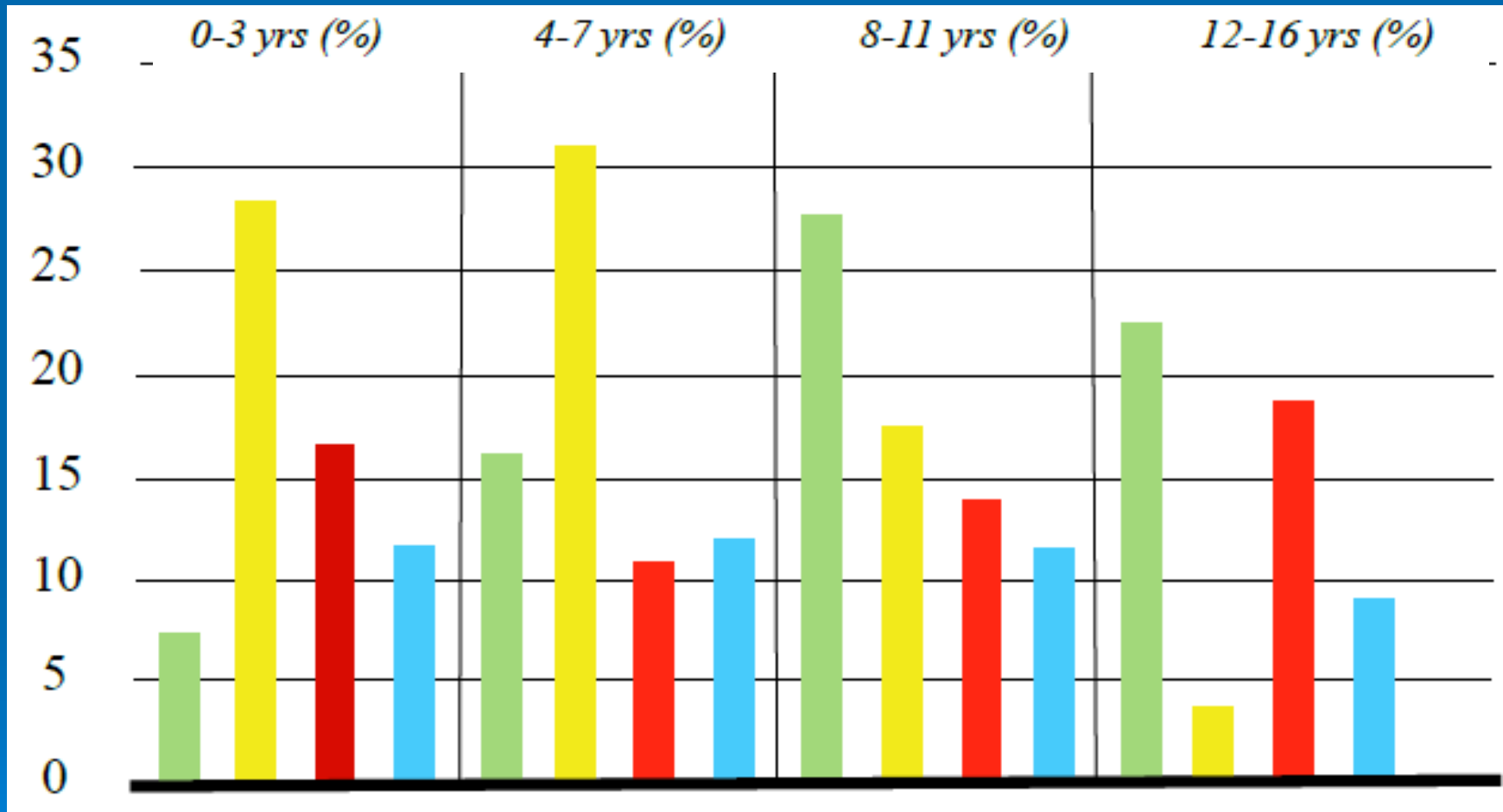
2017



# Эпидемиология



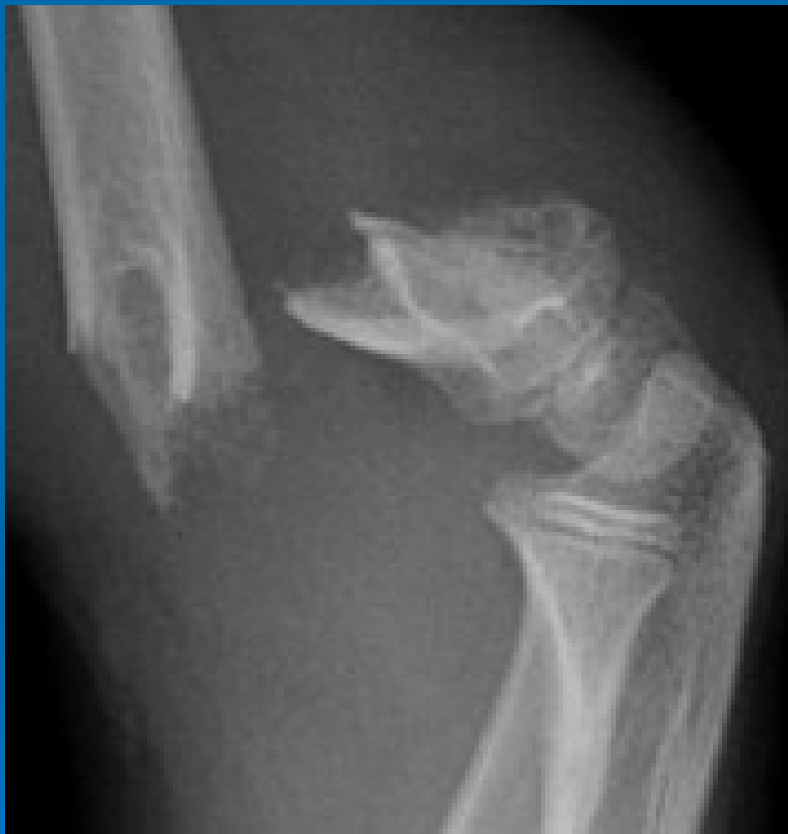# Встречаемость переломов



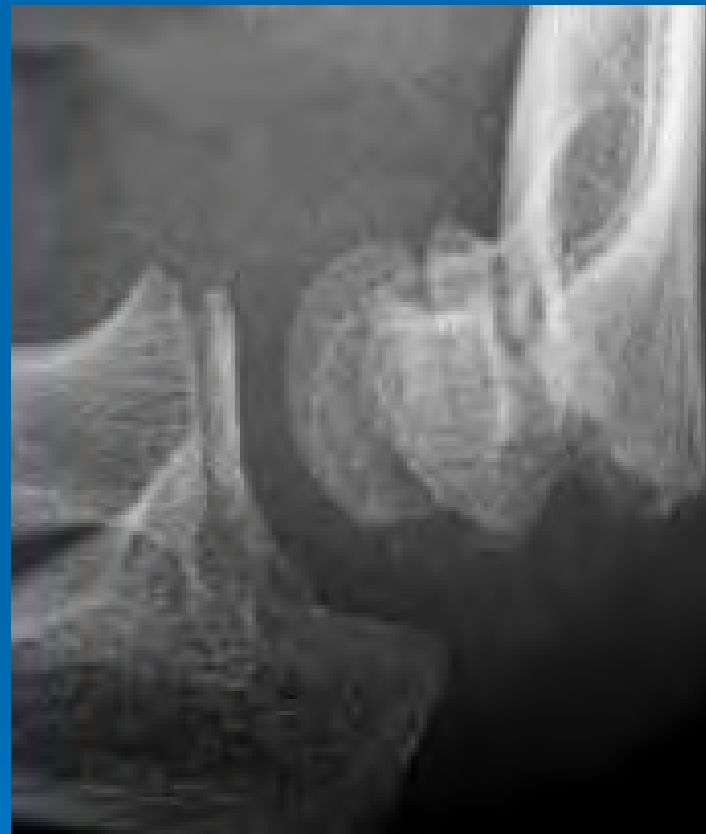N/3 лучевой кости  
Предплечье

Чрезмыщелковый  
Большеберцовая

# Разновидности переломов



95%



5%

# Механизм травмы



# Классификация Gartland

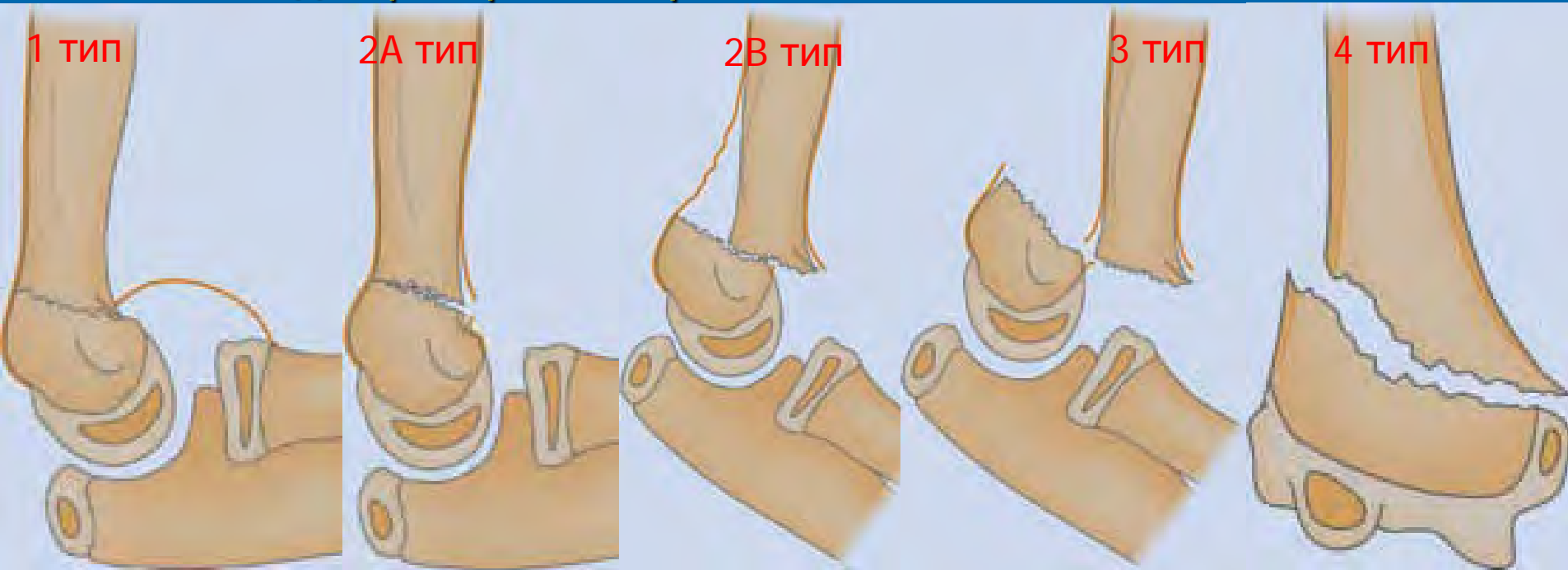
1 тип – перелом без смещения, смещение до 2 мм;

2А тип – перелом со смещением  $>2$  мм с сохранением целостности одного из кортикальных слоев;

2В тип – перелом со смещением с неполным повреждением кости, на kostница цела - нет ротационного компонента

3 тип - перелом со смещением с полным повреждением кости и на kostницы;

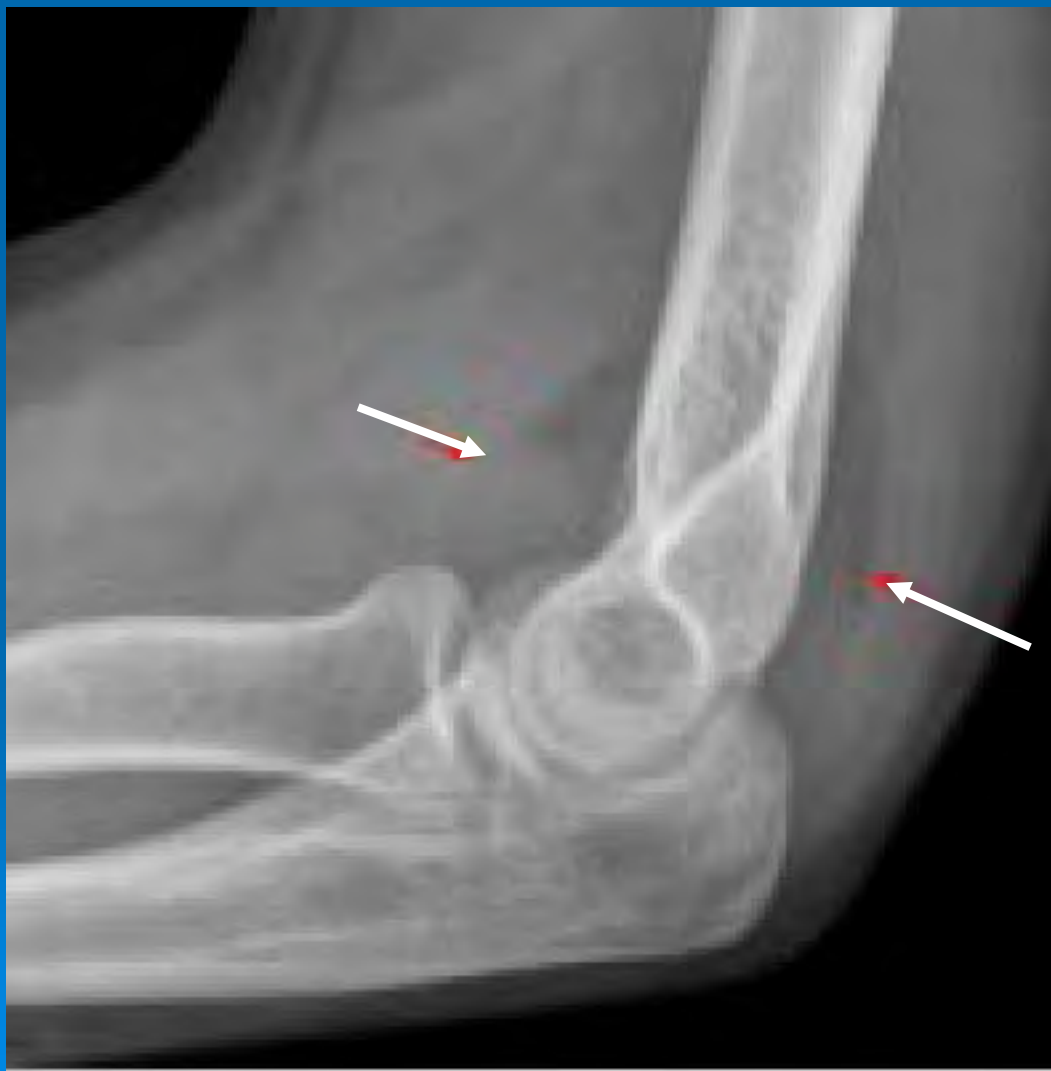4 тип – метадиафизарный перелом



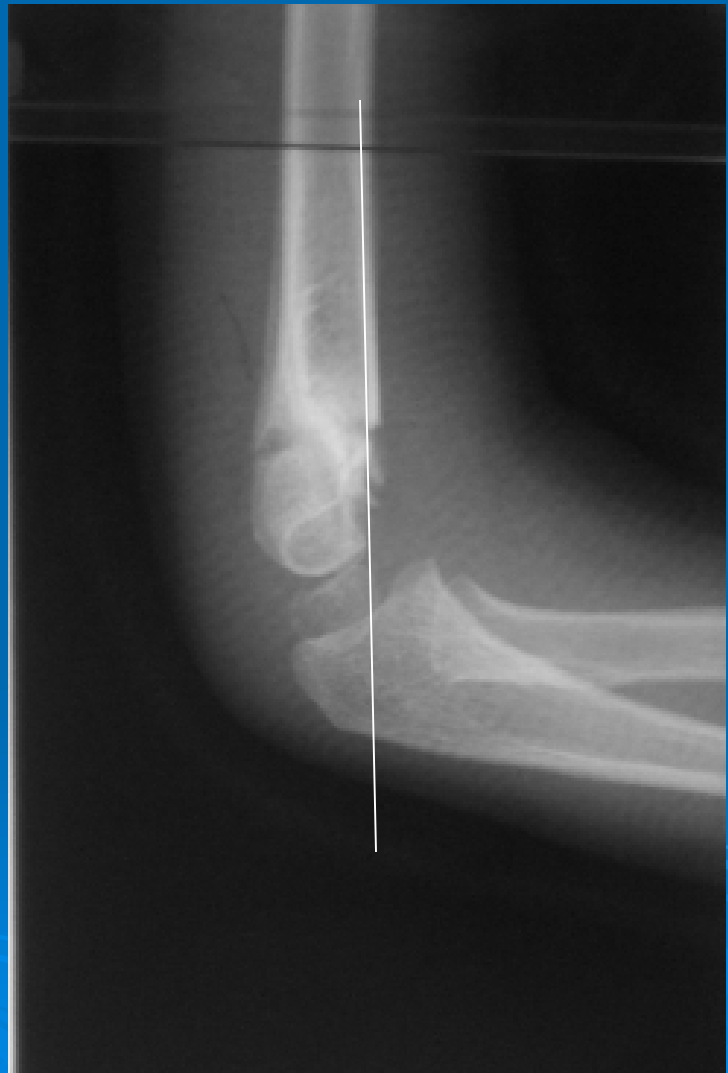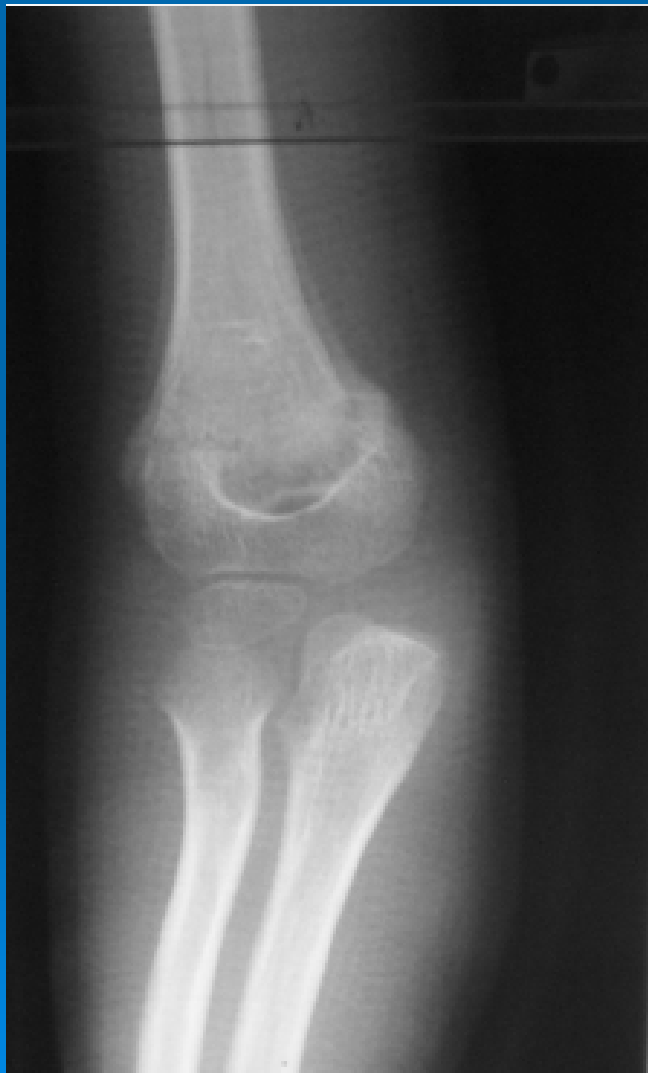# Принципы лечения

- Избегать осложнений
- Отличные результаты
- Качество жизни
- Низкая стоимость
- Учет ремоделирования

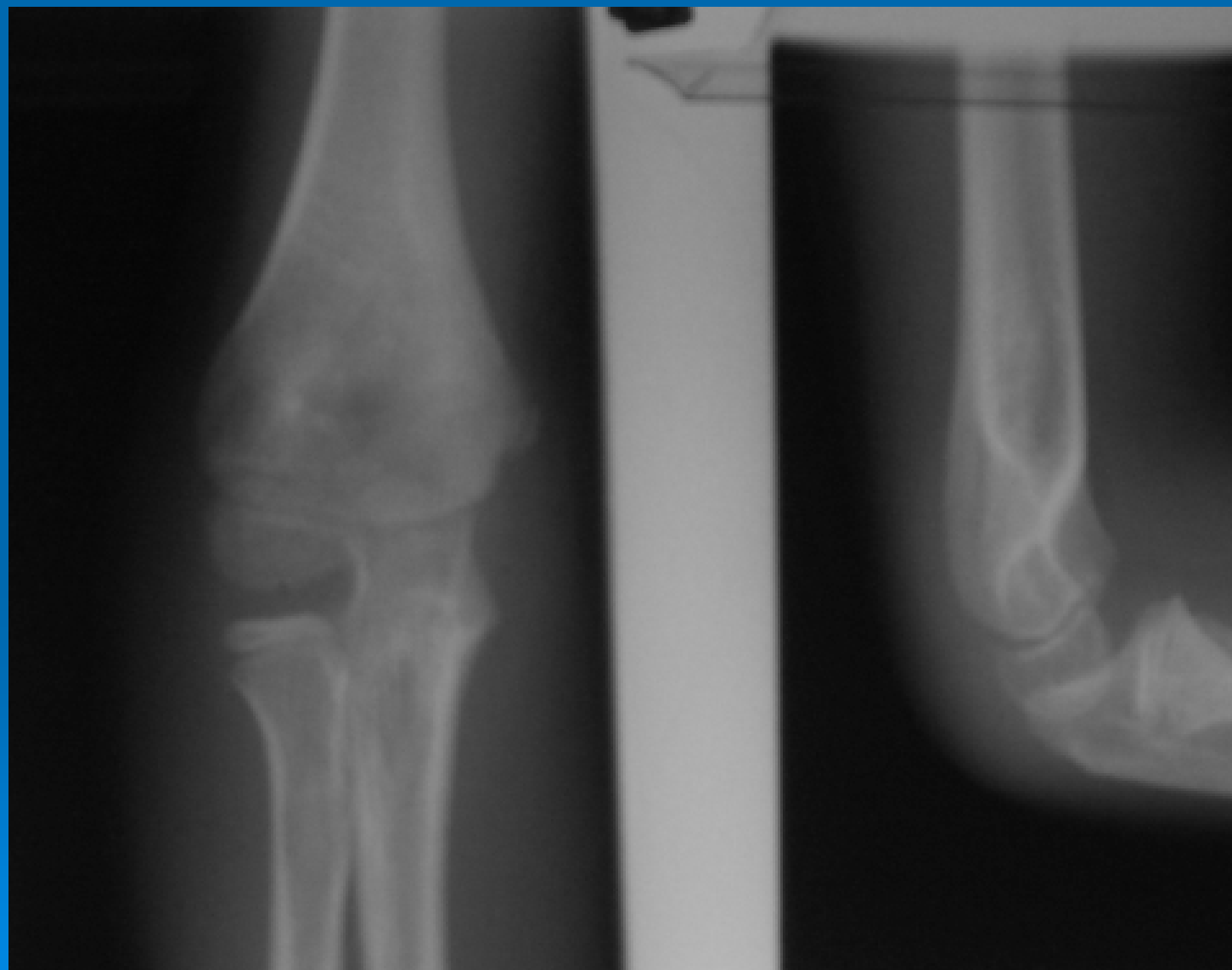# 1 ТИП



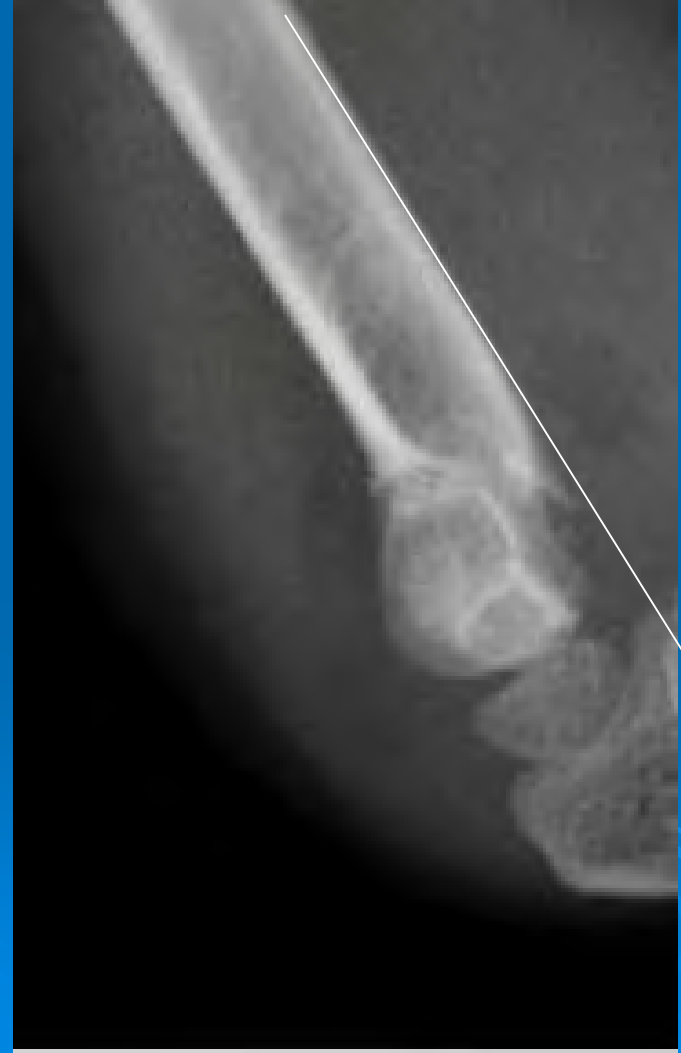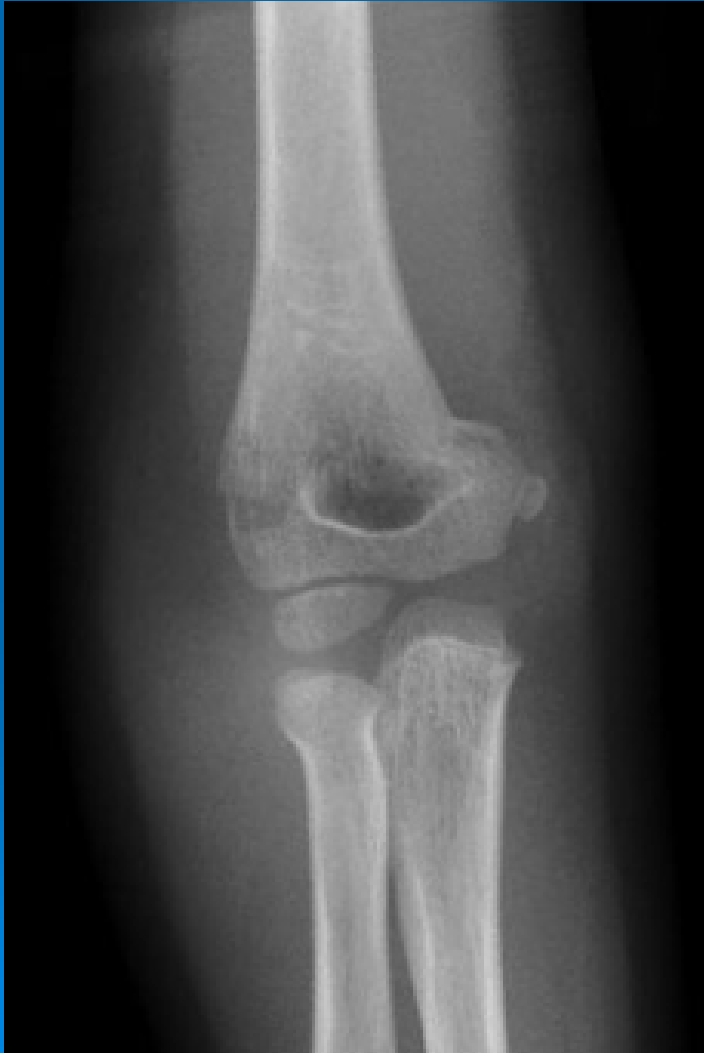# 2A ТИП



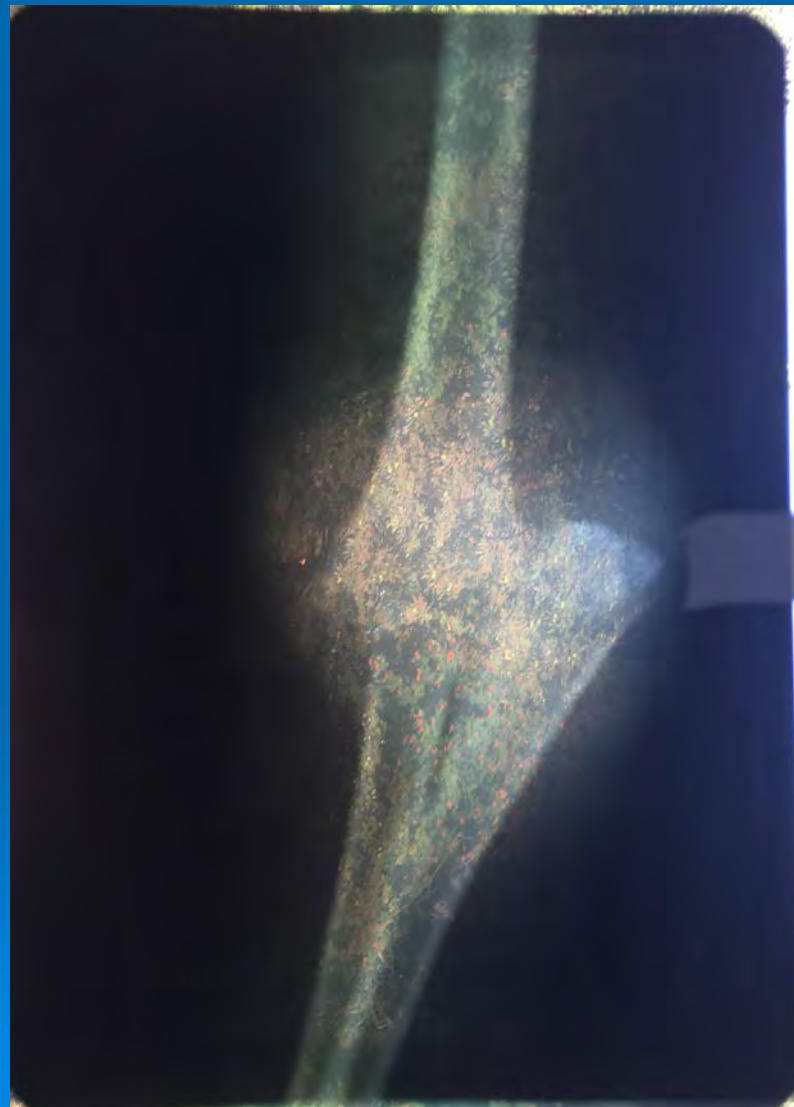
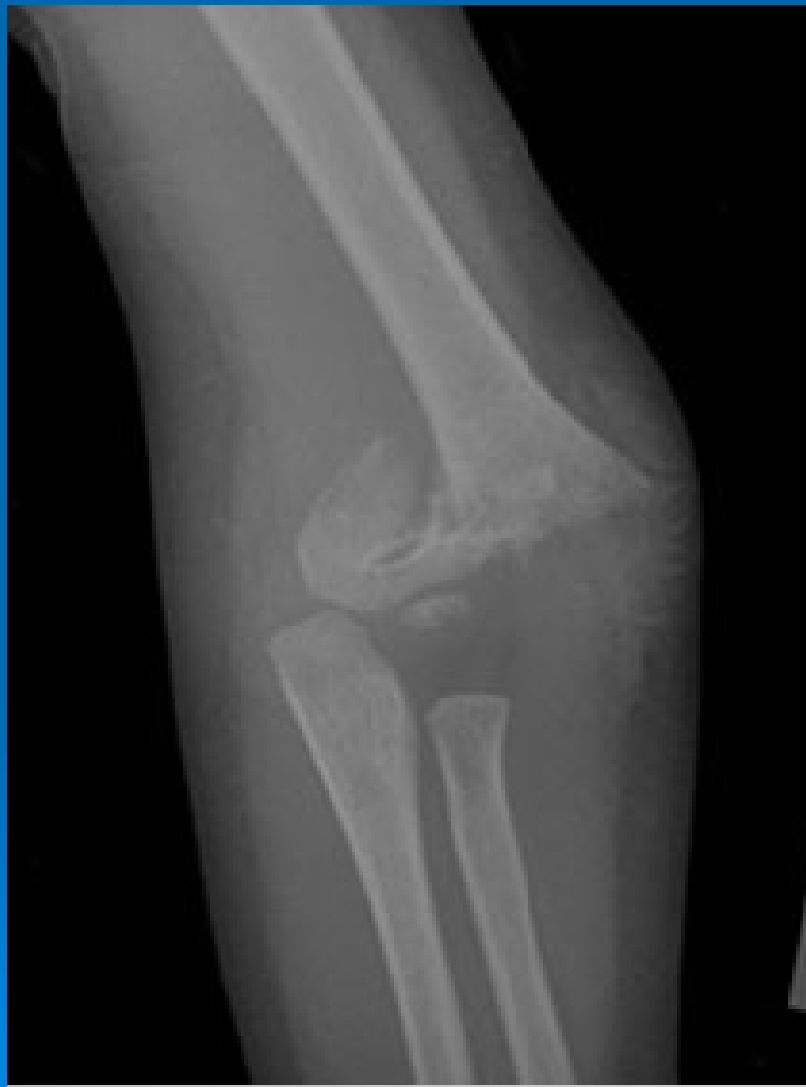Через 2 года дефицит сгибания  $15^\circ$



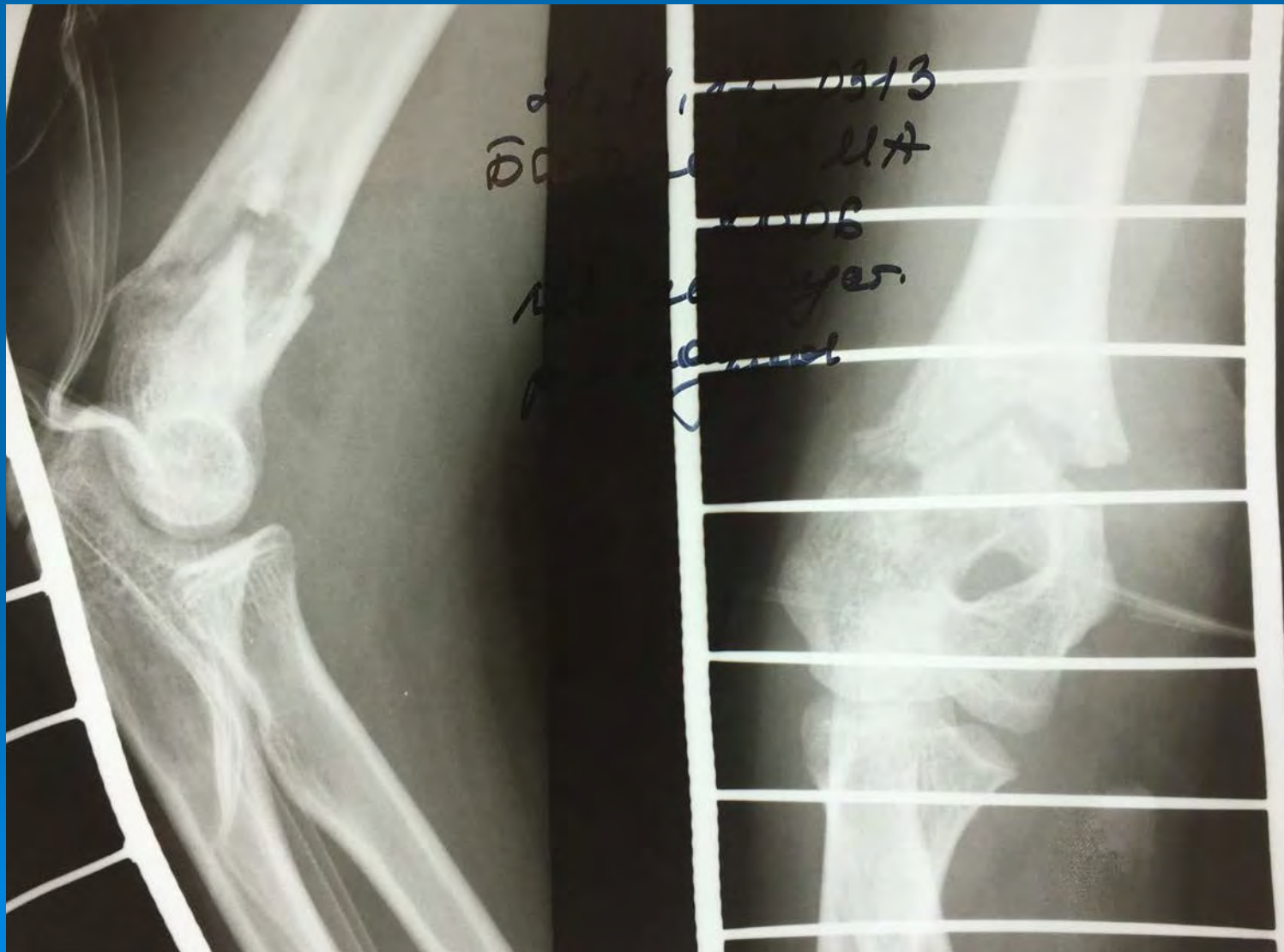# 2B ТИП



# 3 ТИП



# 4 ТИП



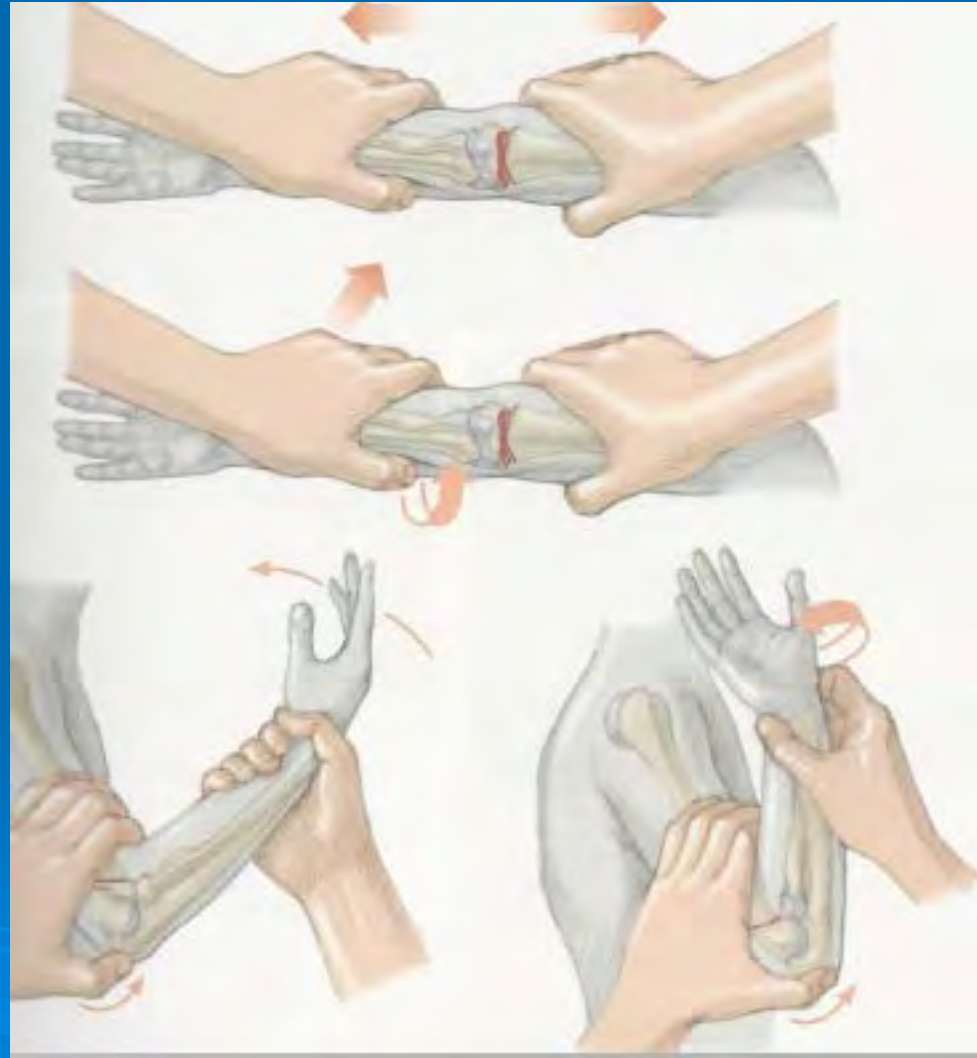
# Важно!

Переломы 3 типа нестабильные. Поэтому закрытая репозиция и иммобилизация гипсовой лонгетой недостаточны. В процессе регресса отека и разрешения гематомы за счет тяги мышц развивается вторичное смещение отломков с формированием в дальнейшем варусной деформации локтевого сустава.

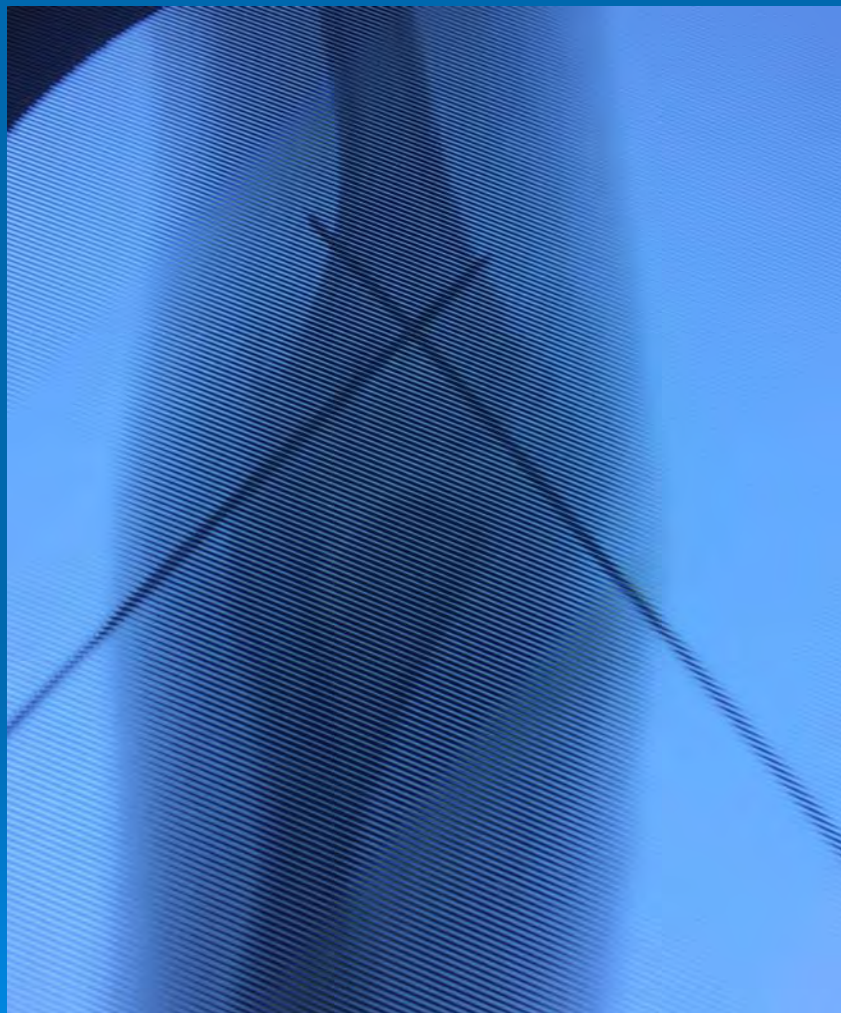# Техника закрытой репозиции

## Ключевые моменты:

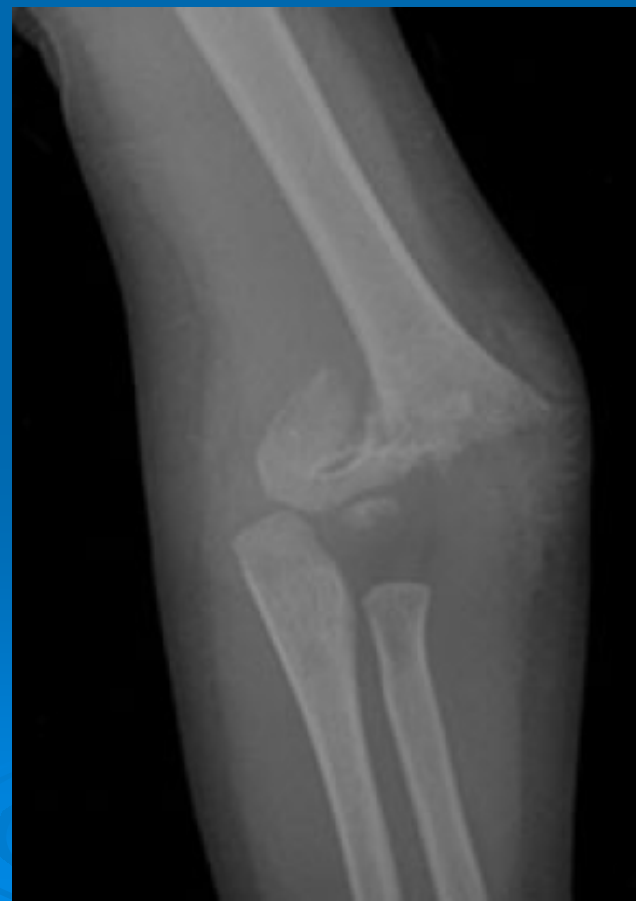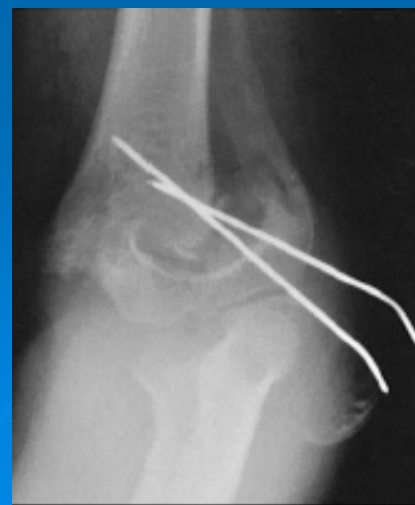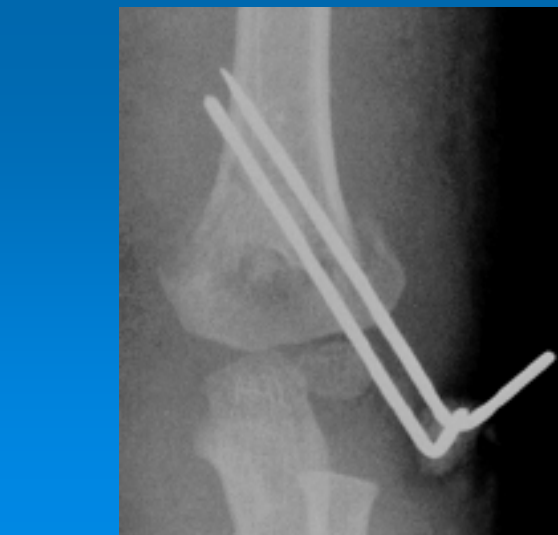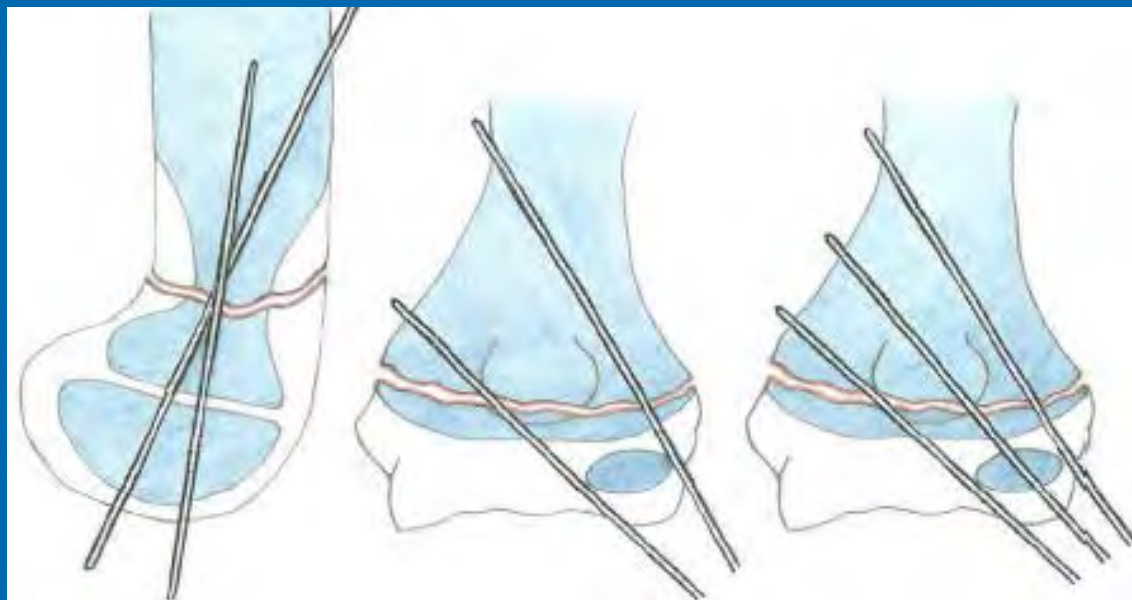
- С – супинация предплечья
- А – отведение плеча
- О – обхватить диафиз плеча
- Н – нисходящее давление на плечо
- Б – большими пальцами выполняется коррекция ротационного смещения и смещения по ширине
- П – пересгибание в локтевом суставе
- Пронация предплечья
- К – проверка кровообращение и ЭОП-контроль



# Фиксация перелома



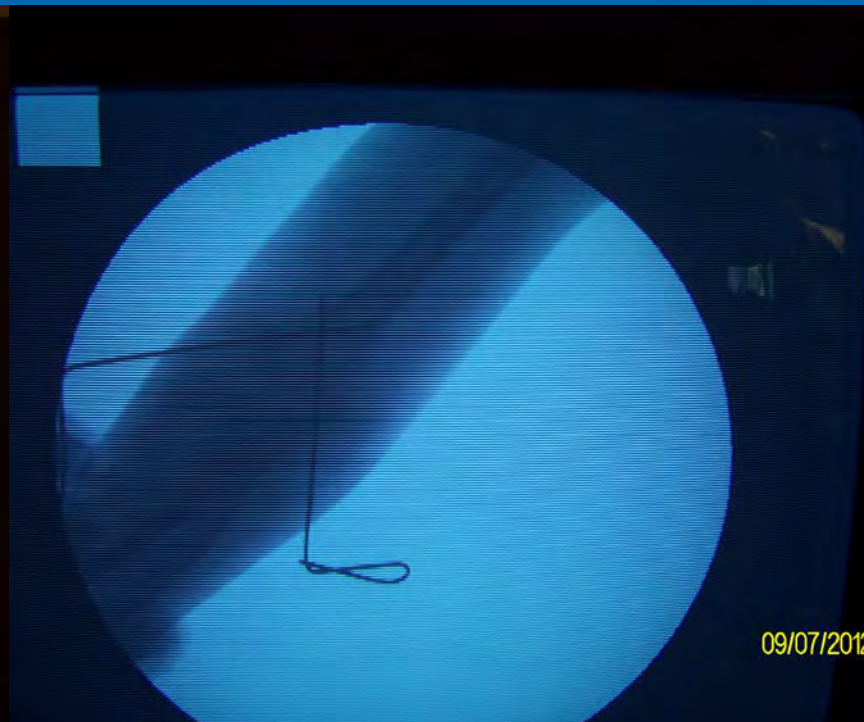
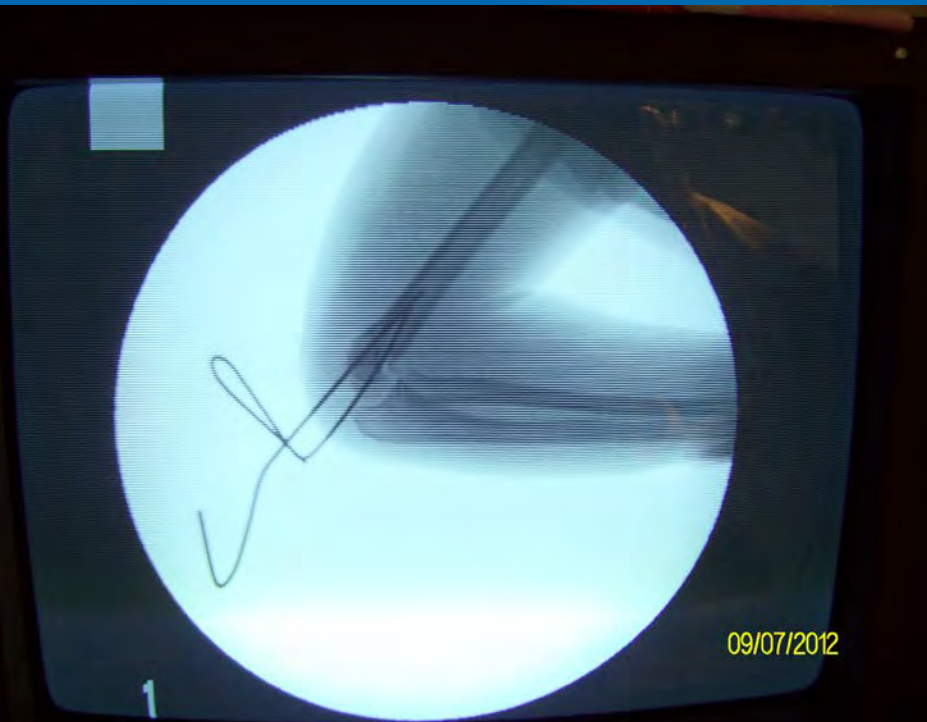
# Фиксация перелома





# Закрытая репозиция чрезмыщелковых переломов под ЭОП-контролем и перкутанный остеосинтез спицами Киршнера.

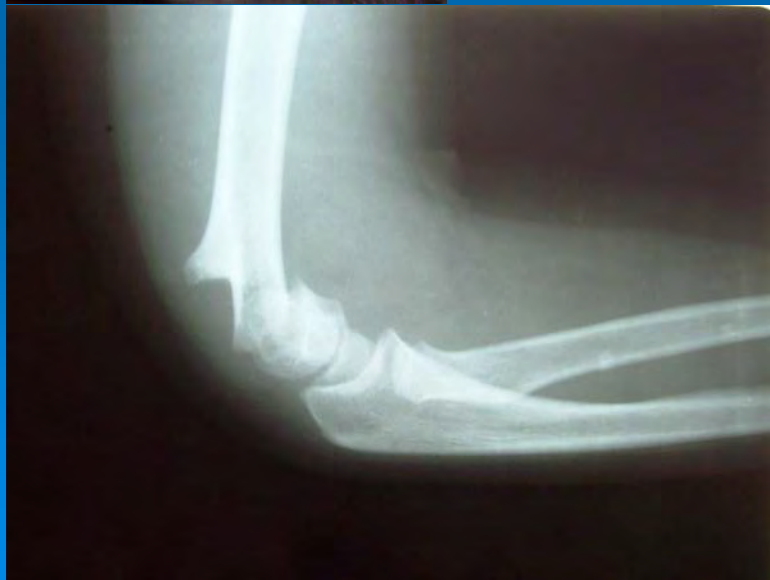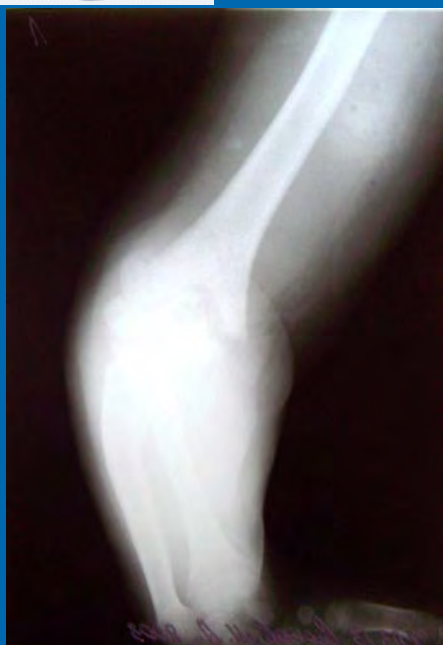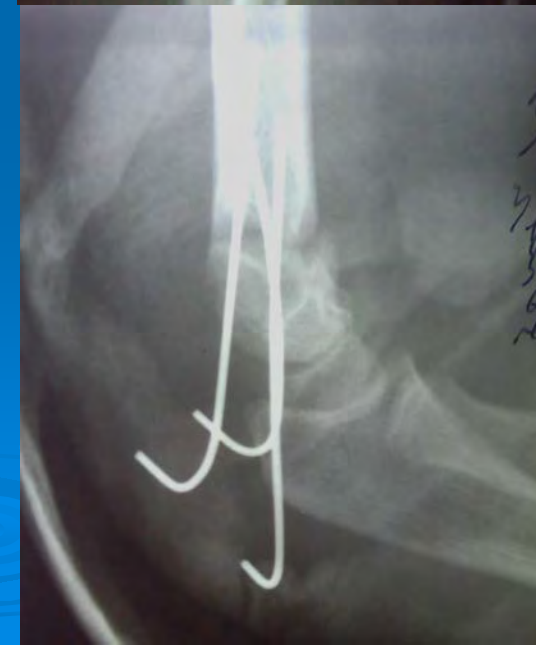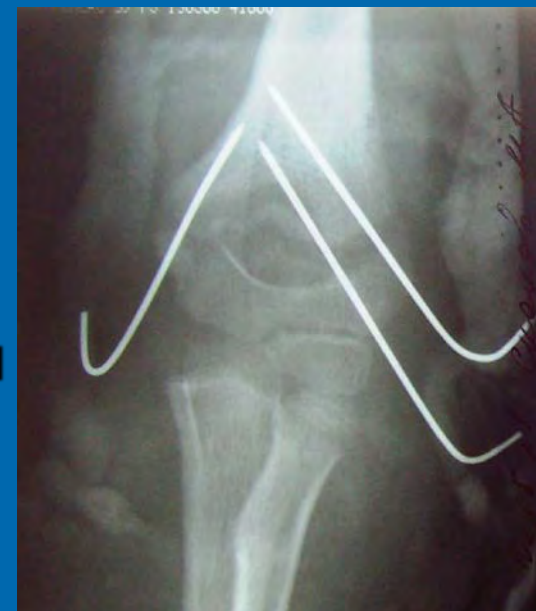Пациент И., 8 лет  
Закрытый экстензионный  
чрезмыщелковый перелом  
3 типа





# Закрытая репозиция чрезмыщелковых переломов под ЭОП-контролем и перкутанный остеосинтез спицами Киршнера.

Пациент С., 10 лет  
Закрытый флексионный  
чрезмыщелковый перелом  
3 типа



# Открытая репозиция

- Интерпозиция мышц, капсулы сустава
- Скольчатый перелом
- Повреждение лучевого нерва или плечевой артерии
- Открытый перелом

# Заключение

- Не стоит рассчитывать на спонтанную коррекцию при переломе 2а типа
- Тракция при репозиции должна быть не менее 1,5-2 минут, без резких рывков
- Гиперфлексия в локтевом суставе и пронация «запирают» локтевой сустав
- Фиксация спицами Киршнера дает оптимальную стабильность



Спасибо за внимание

