

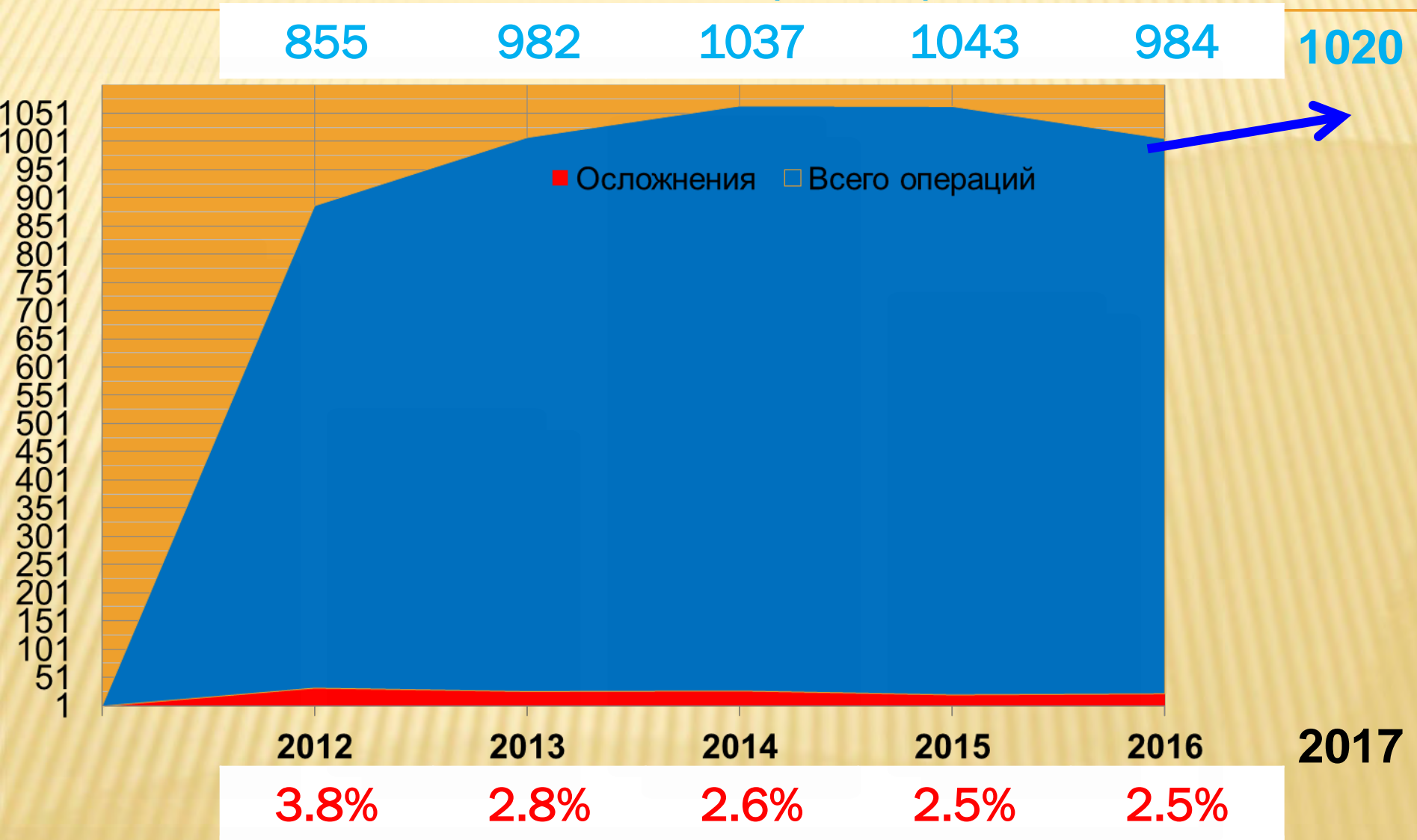
*Ошибки и Осложнения при  
эндопротезировании крупных  
суставов*

*БУЗ ВО ВОКБ №1*

*2017*

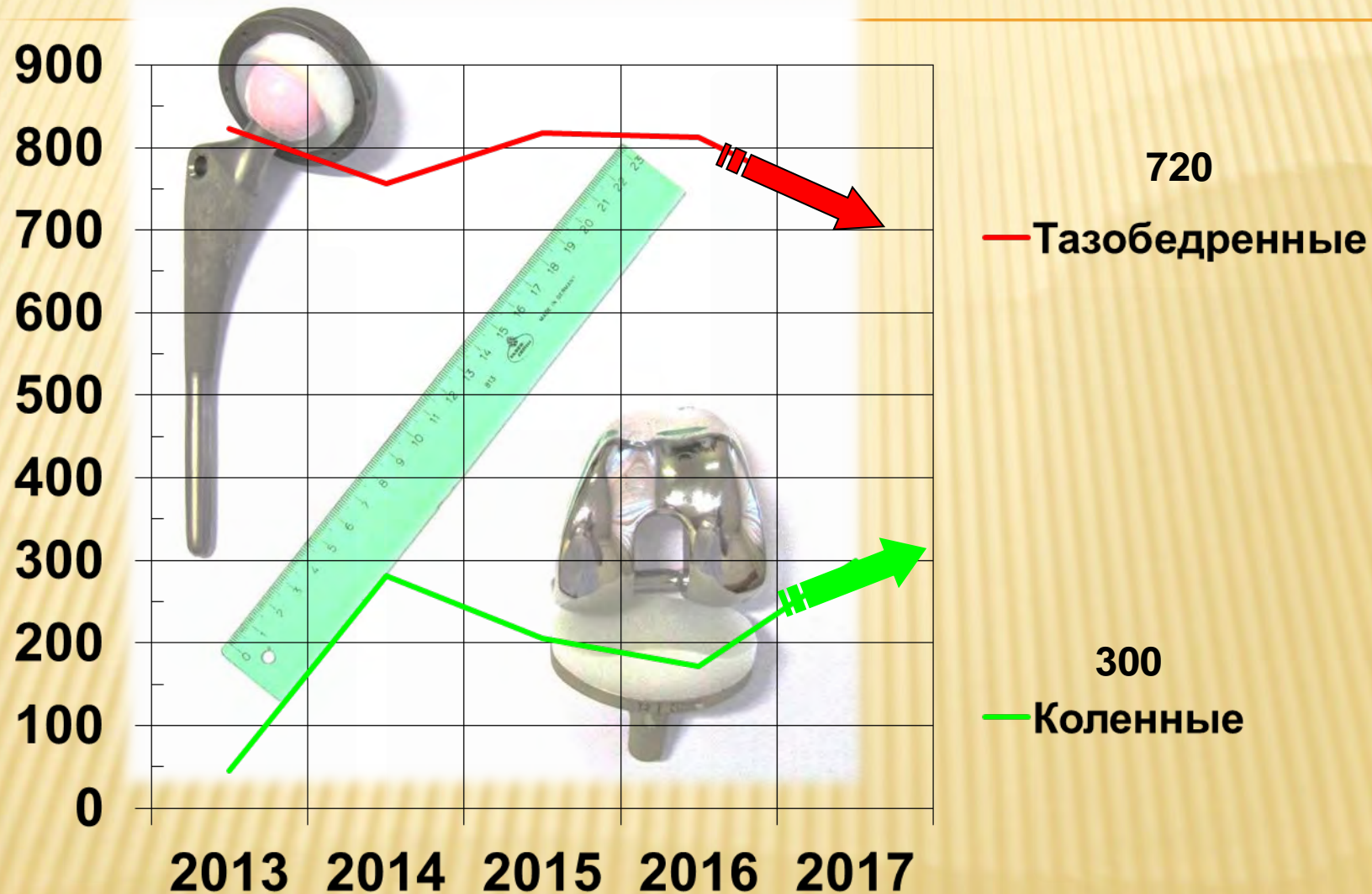
# Хирургическая активность отделения – 95,4%

## Количество эндопротезирований

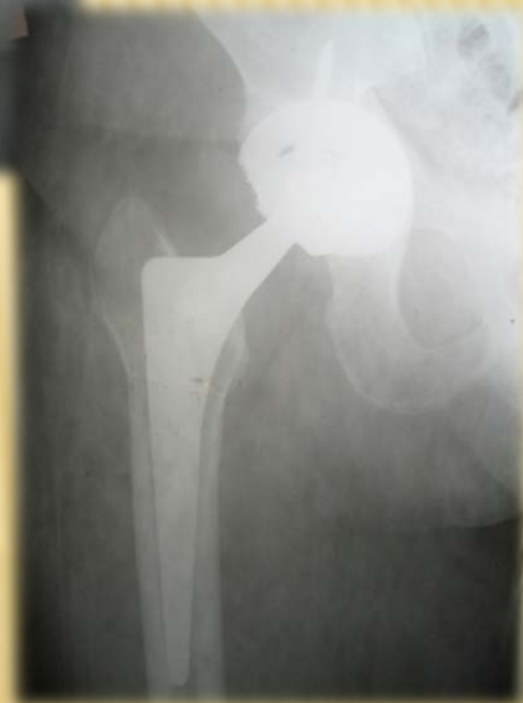
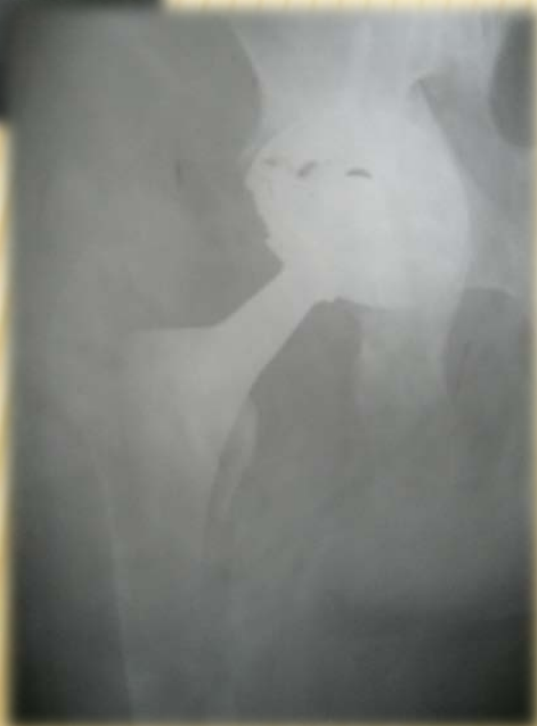
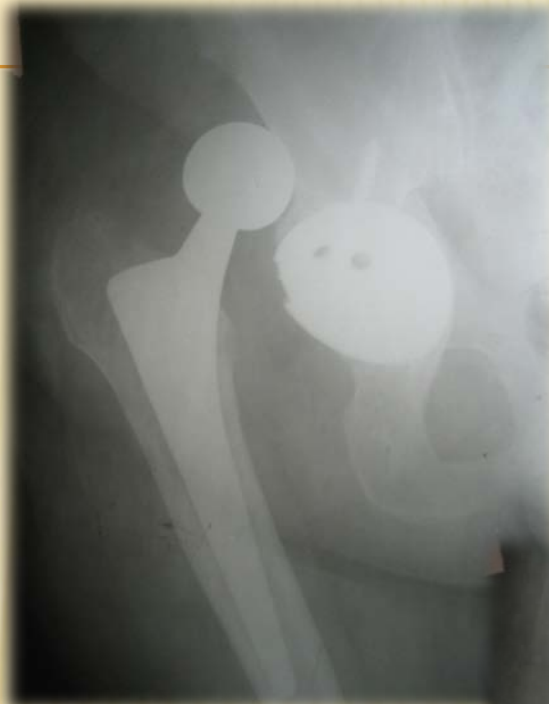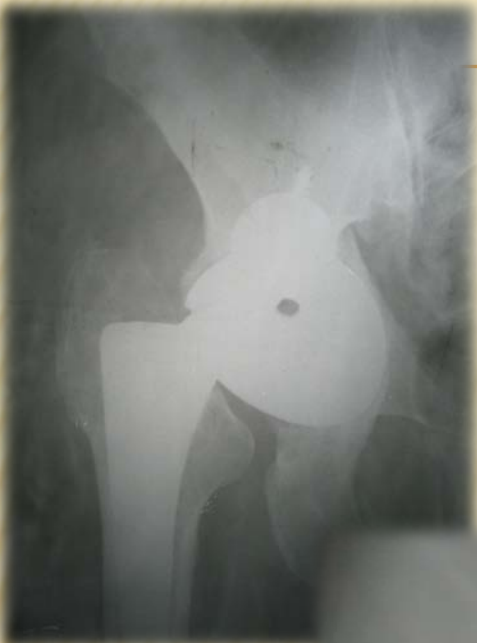**ОСЛОЖНЕНИЯ ПОСЛЕ ЭНДОПРОТЕЗИРОВАНИЯ**

# Соотношение эндопротезирований коленных и тазобедренных суставов

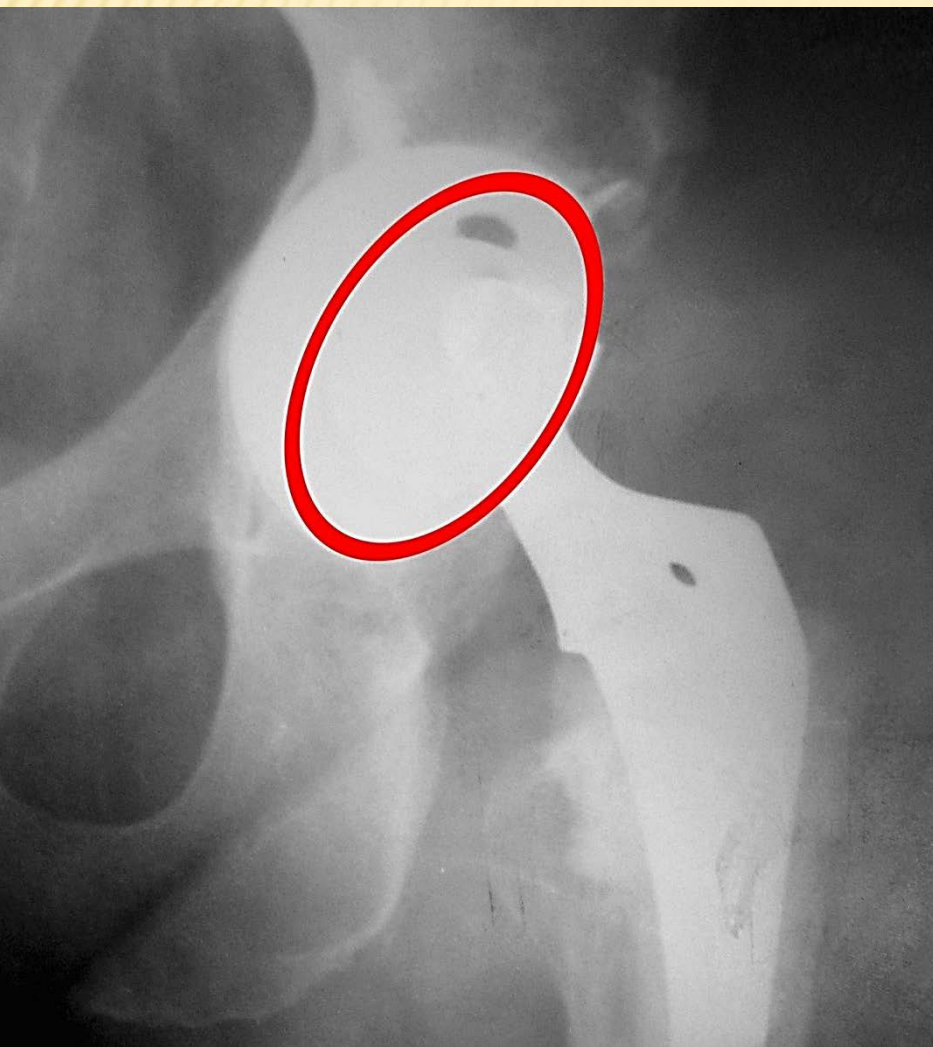


# Вывихи после эндопротезирования тазобедренного сустава

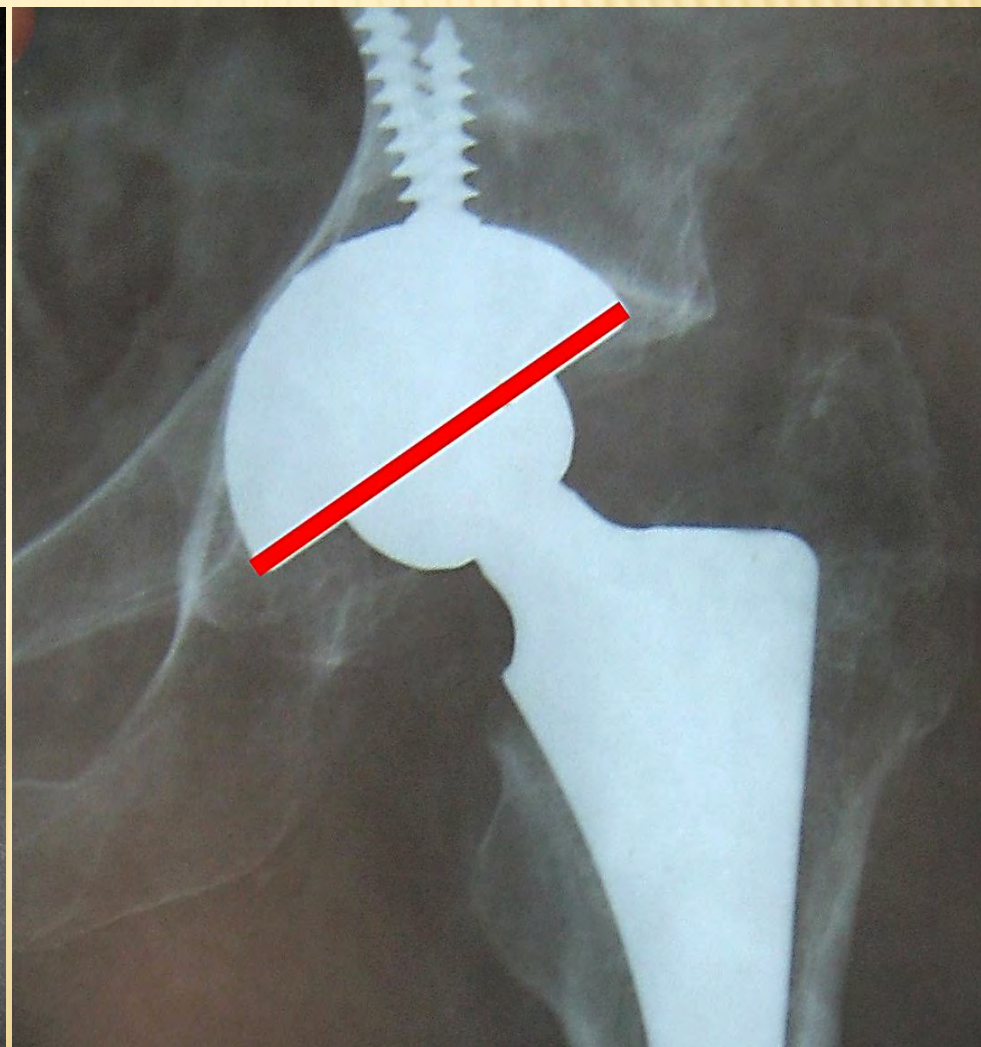


# АНТЕВЕРСИЯ

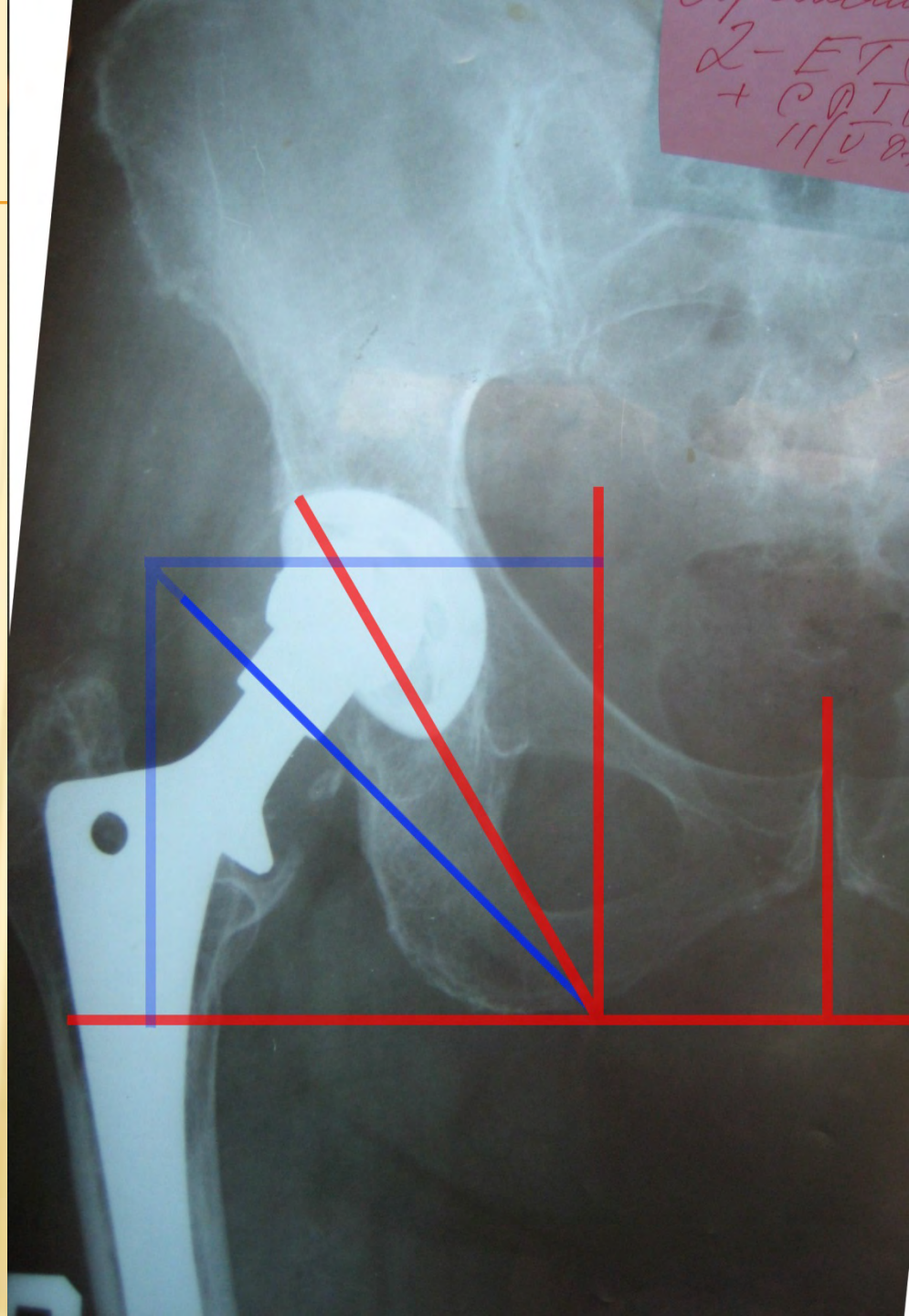
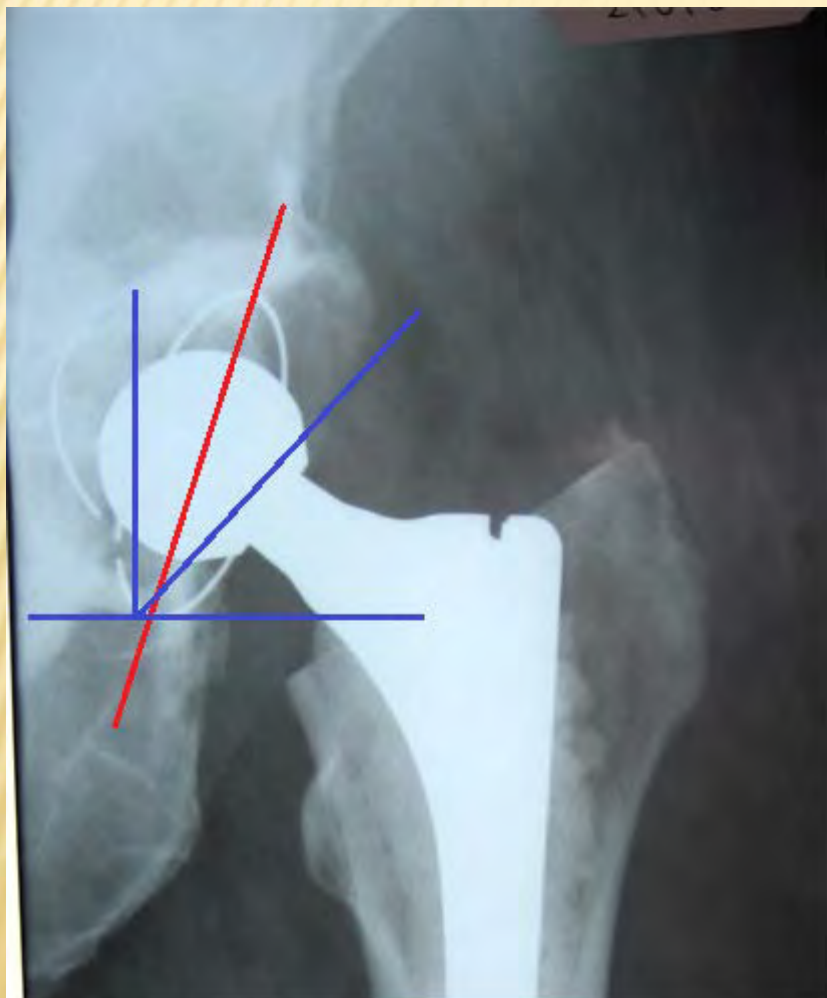Избыток



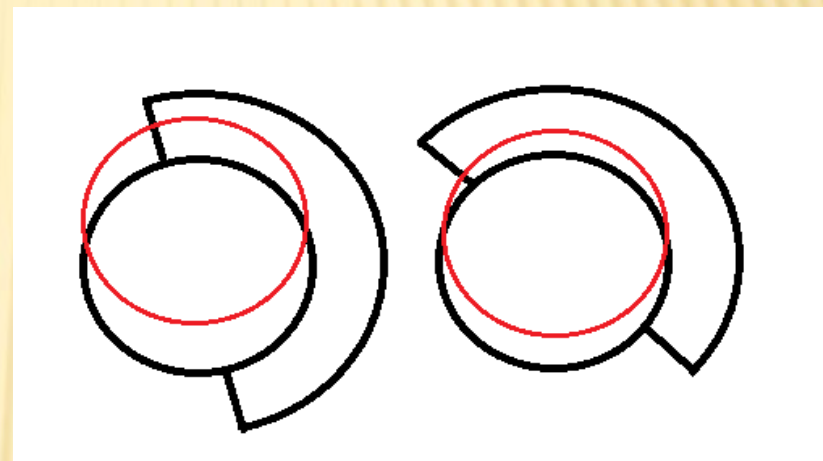
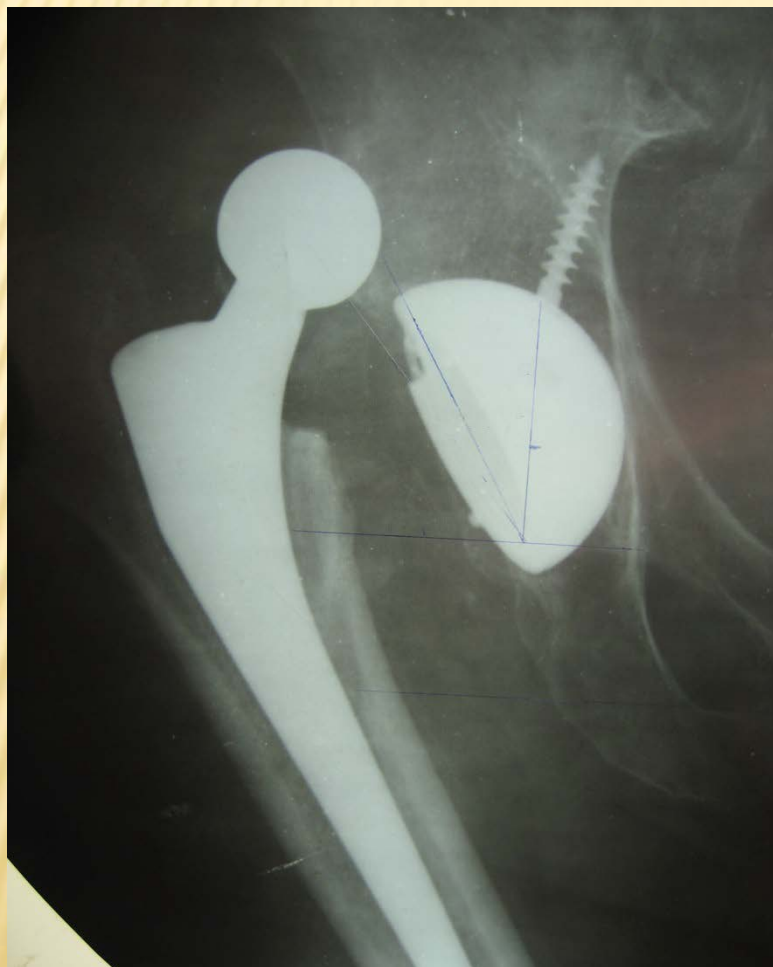Недостаток

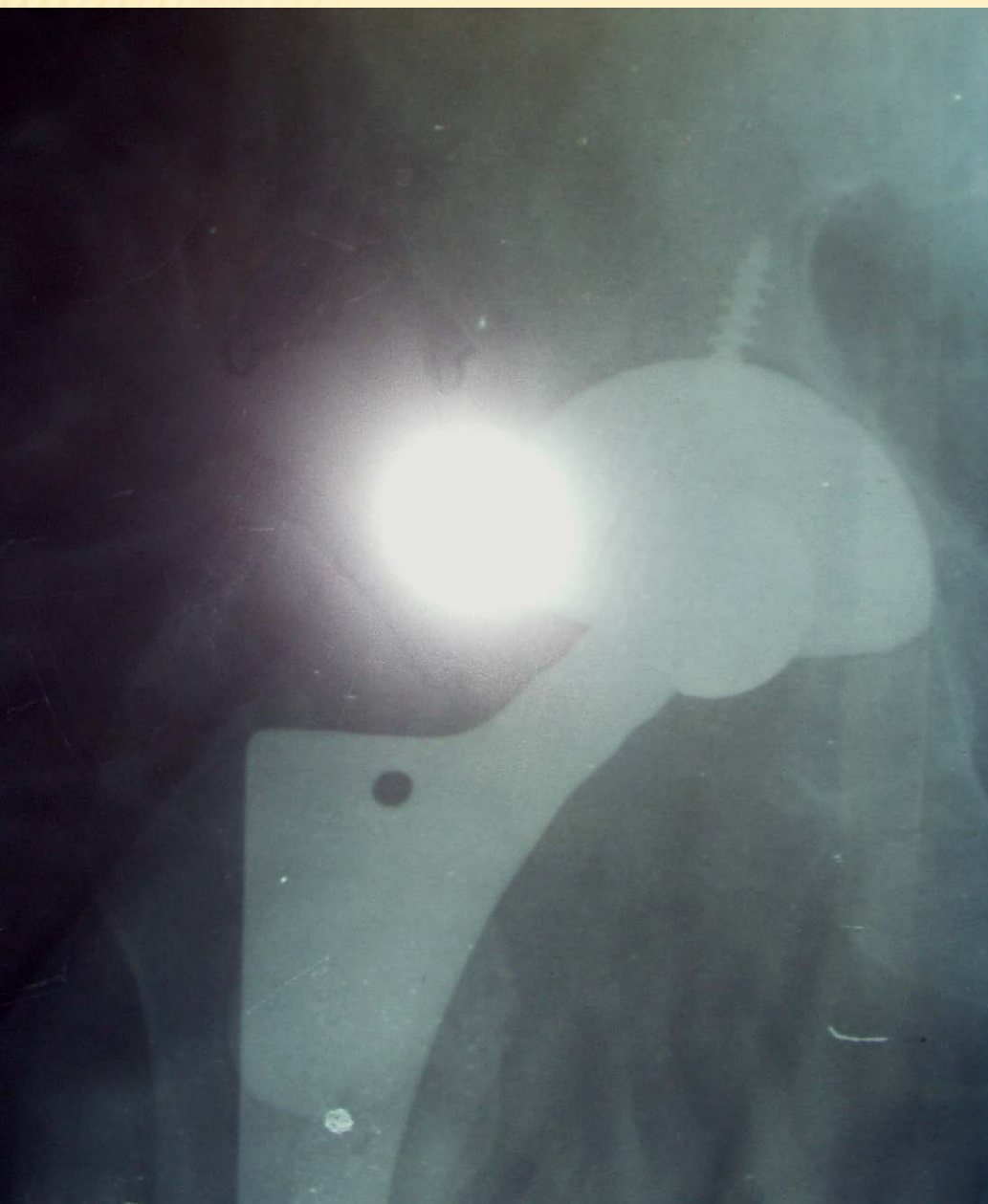

# ВЕРТИКАЛЬНОЕ ПОЛОЖЕНИЕ ВЕРТЛУЖНОГО КОМПОНЕНТА



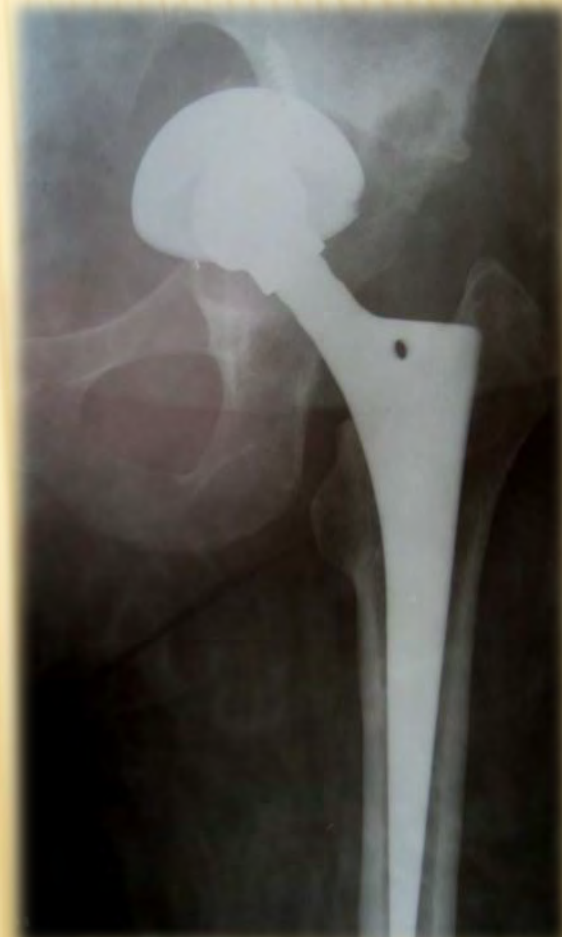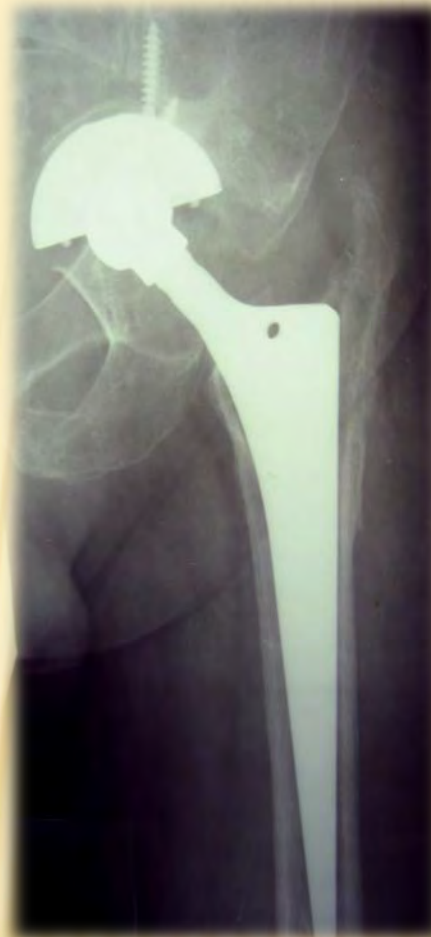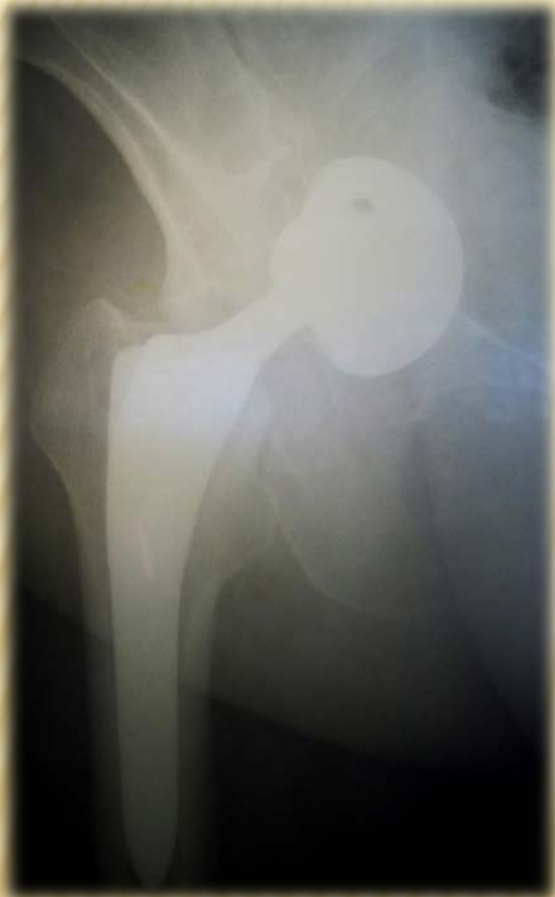# УСКОРЕННЫЙ ИЗНОС ПОЛИЭТИЛЕНА ИЗ-ЗА НЕРАВНОМЕРНОЙ НАГРУЗКИ



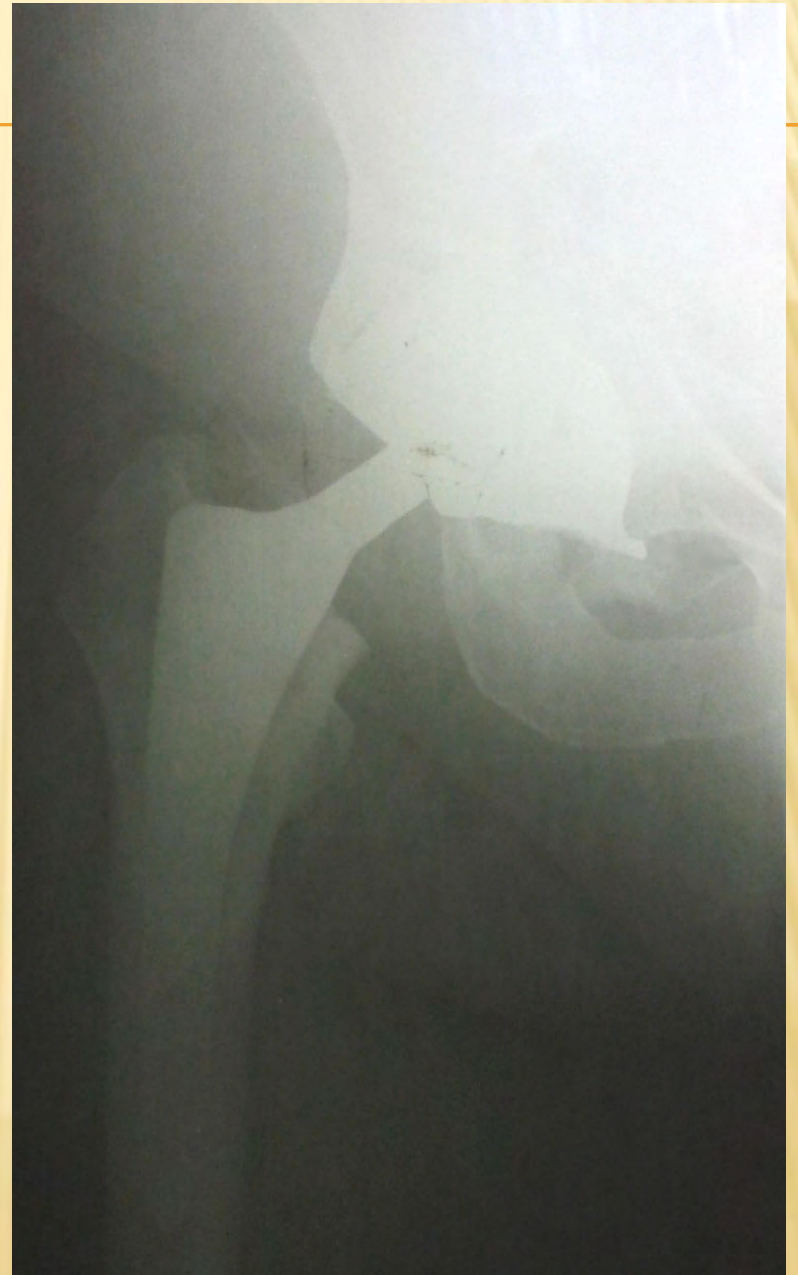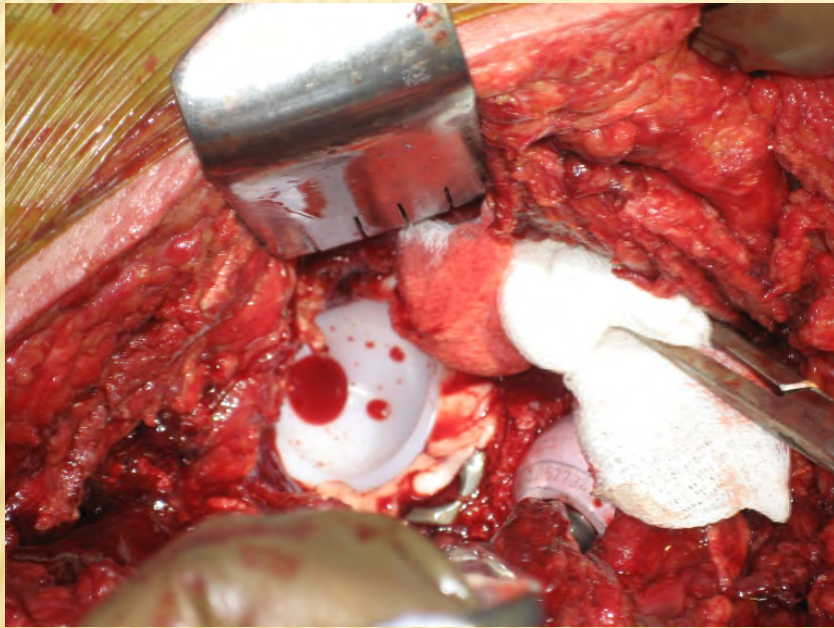


# ГОРИЗОНТАЛЬНОЕ ПОЛОЖЕНИЕ ВЕРТЛУЖНОГО КОМПОНЕНТА

# Ранние послеоперационные осложнения

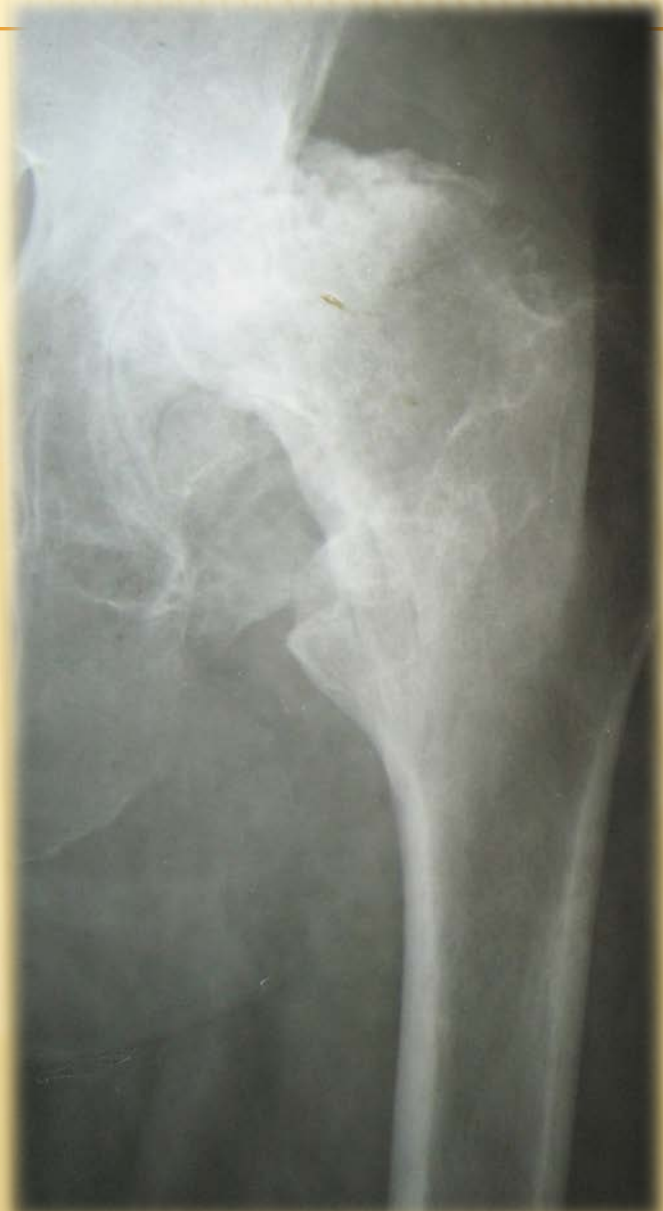
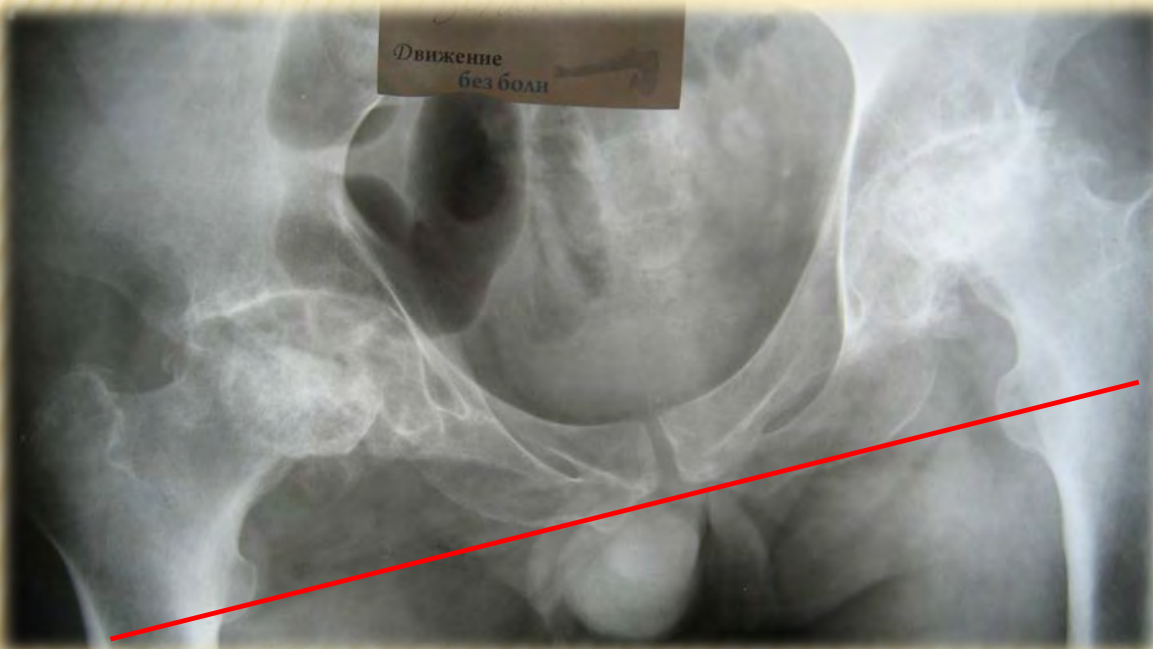
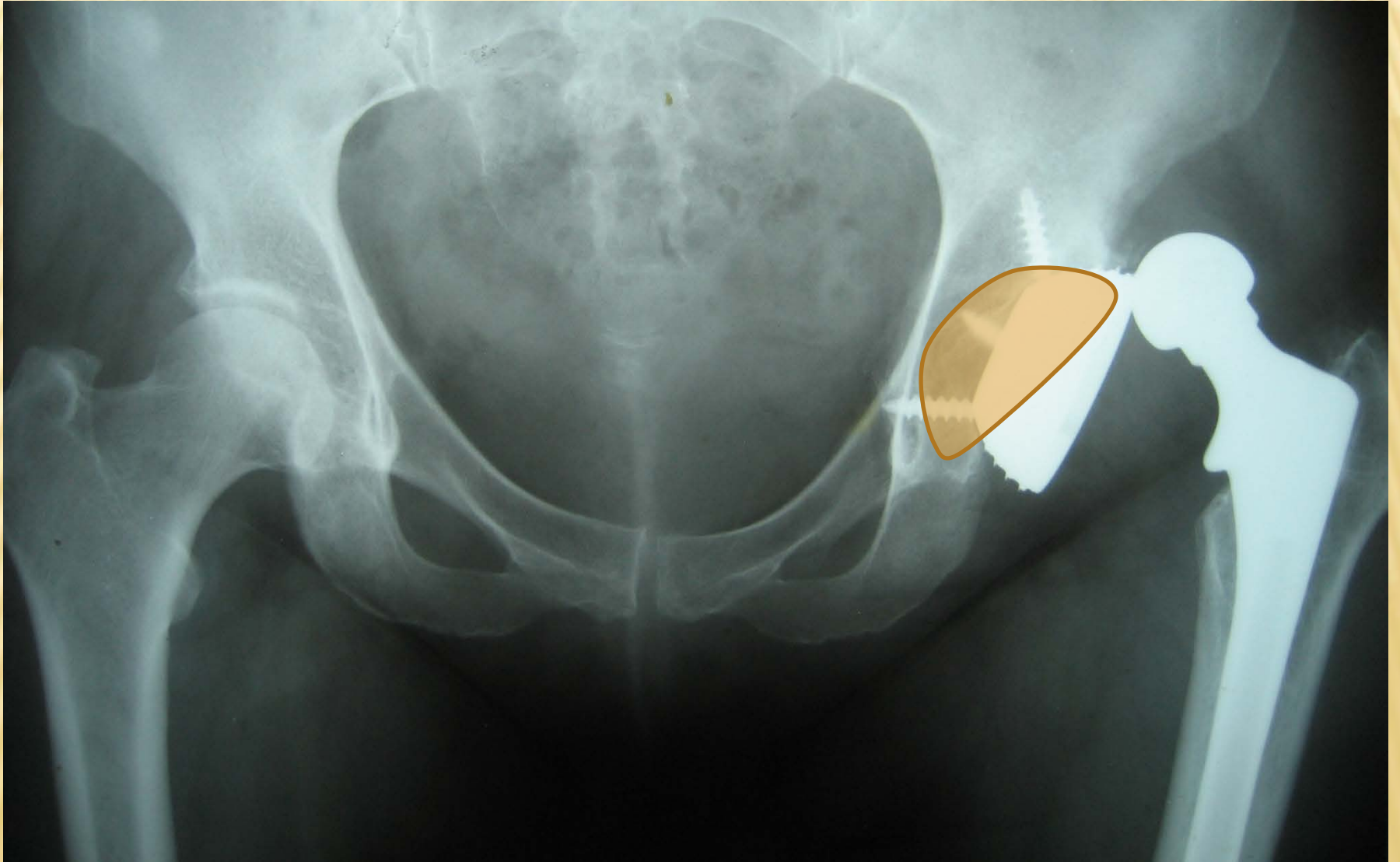
Протрузия чашки эндопротеза  
после нарушения режима в раннем послеоперационном периоде.



Установка антипротрузионного кольца и чашки цементной фиксации.

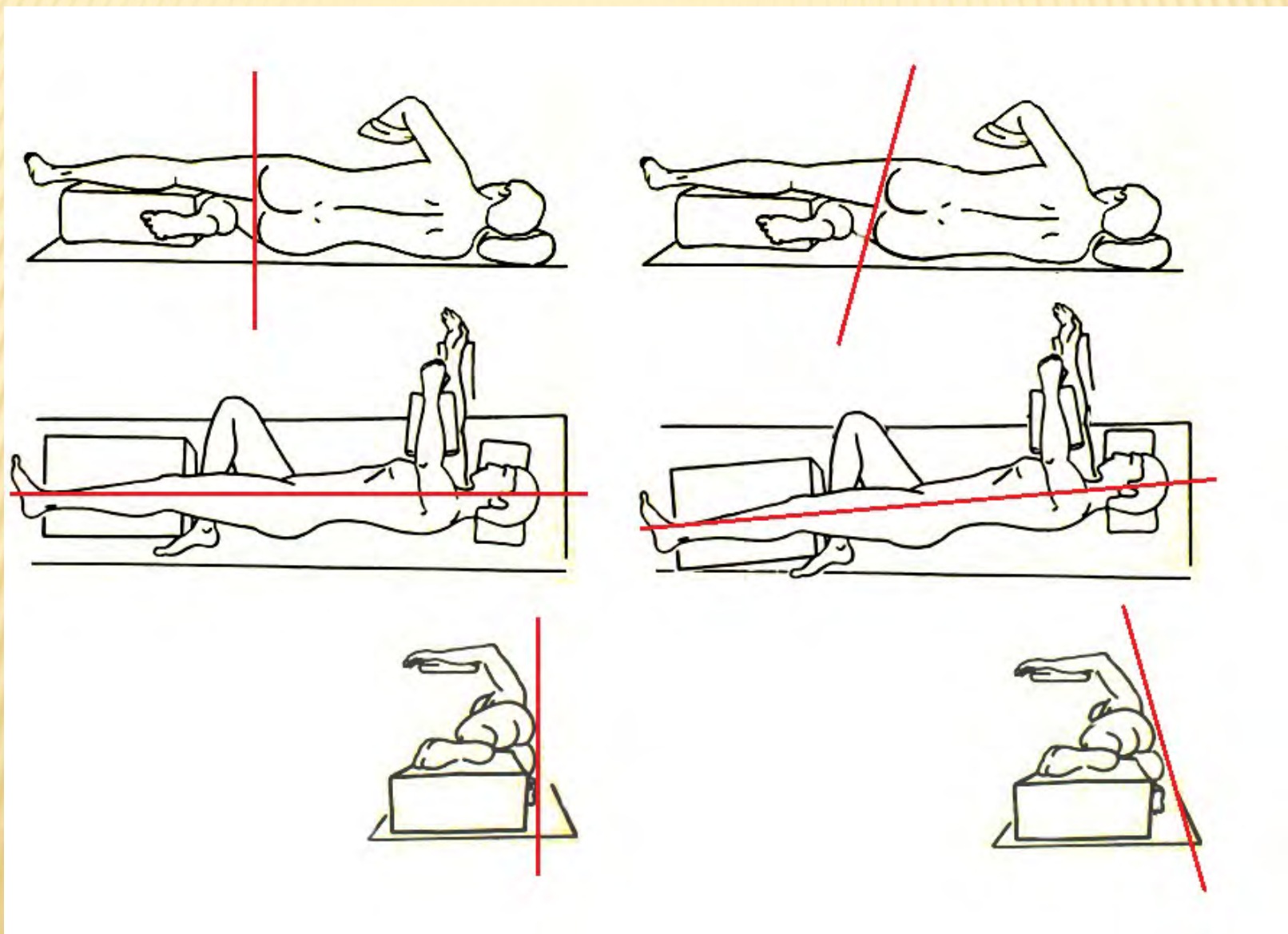
# ПРИЧИНЫ, ПРИВОДЯЩИЕ К ОШИБКАМ

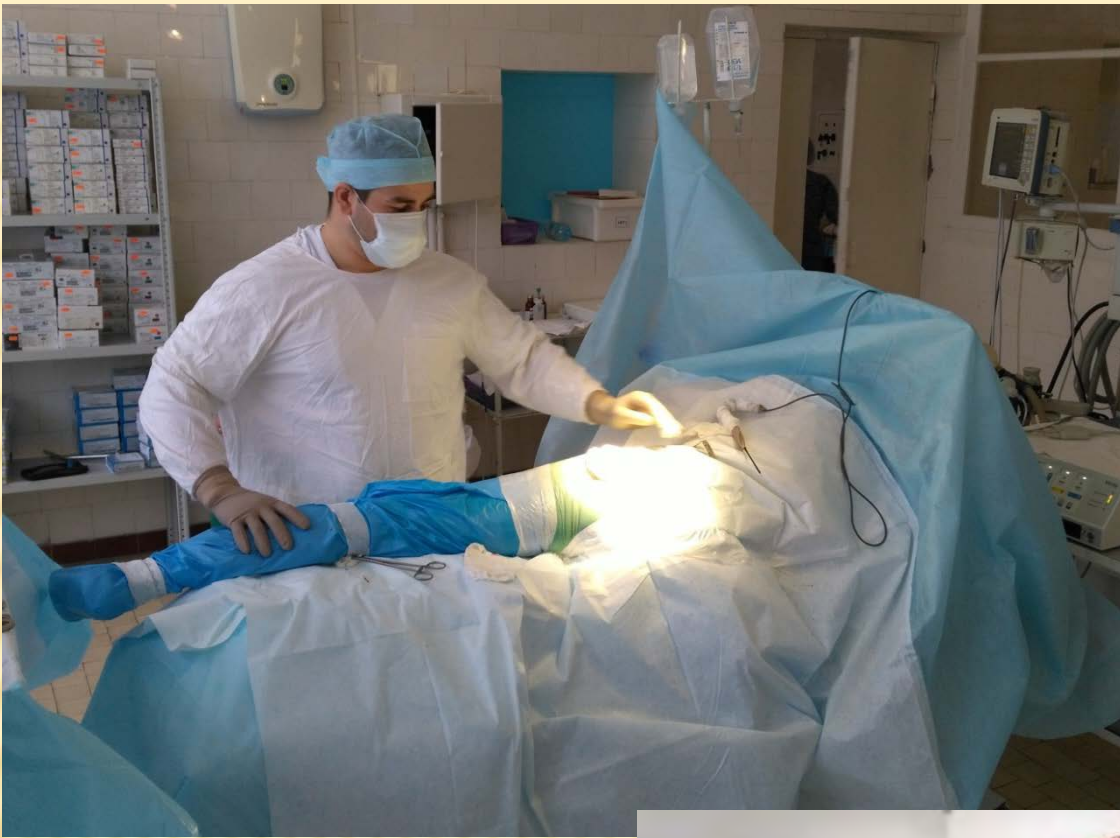

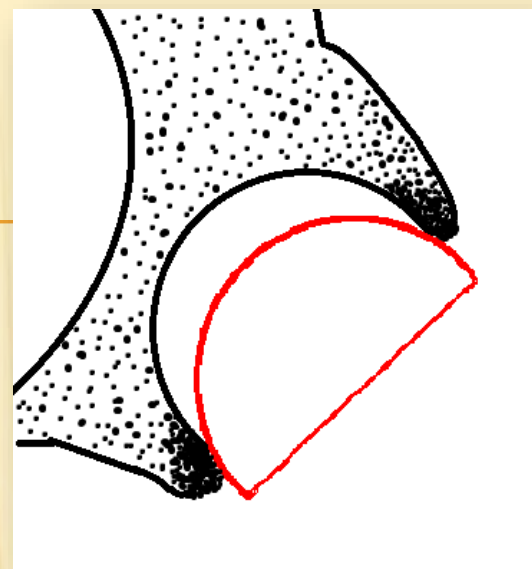
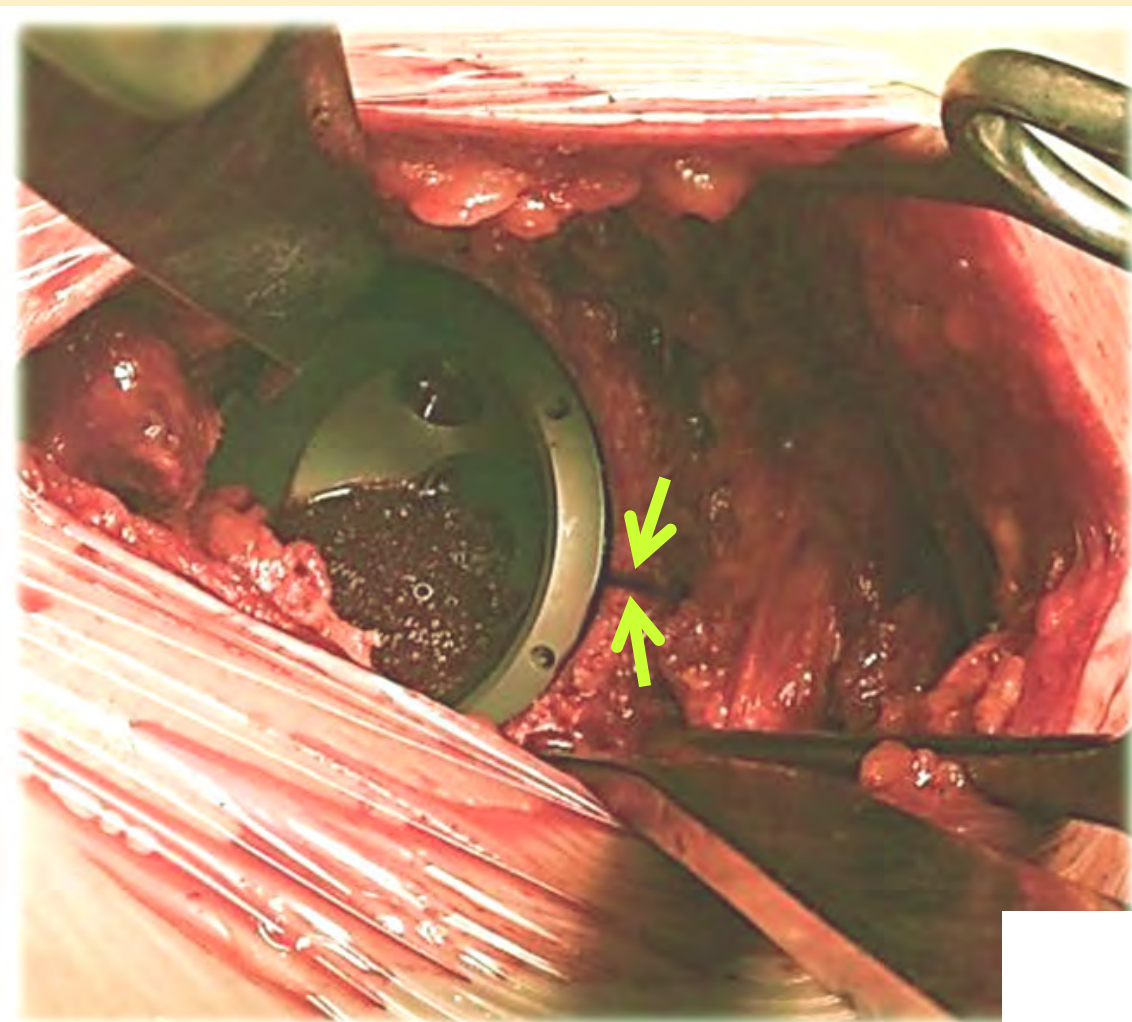


# ПОЛОЖЕНИЕ ПАЦИЕНТА НА ОПЕРАЦИОННОМ СТОЛЕ

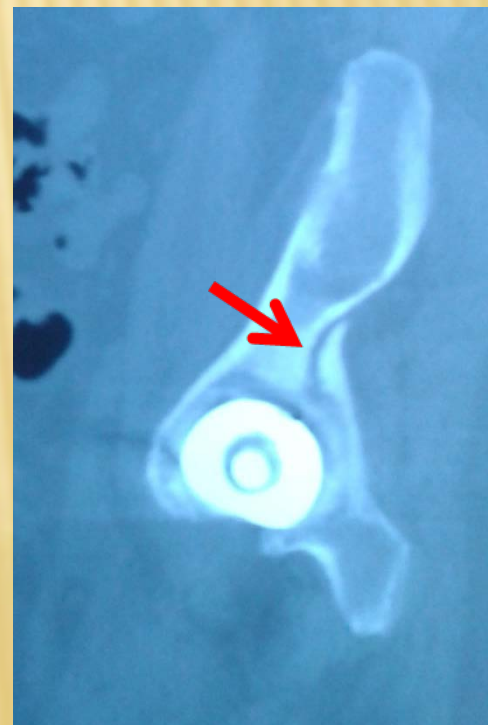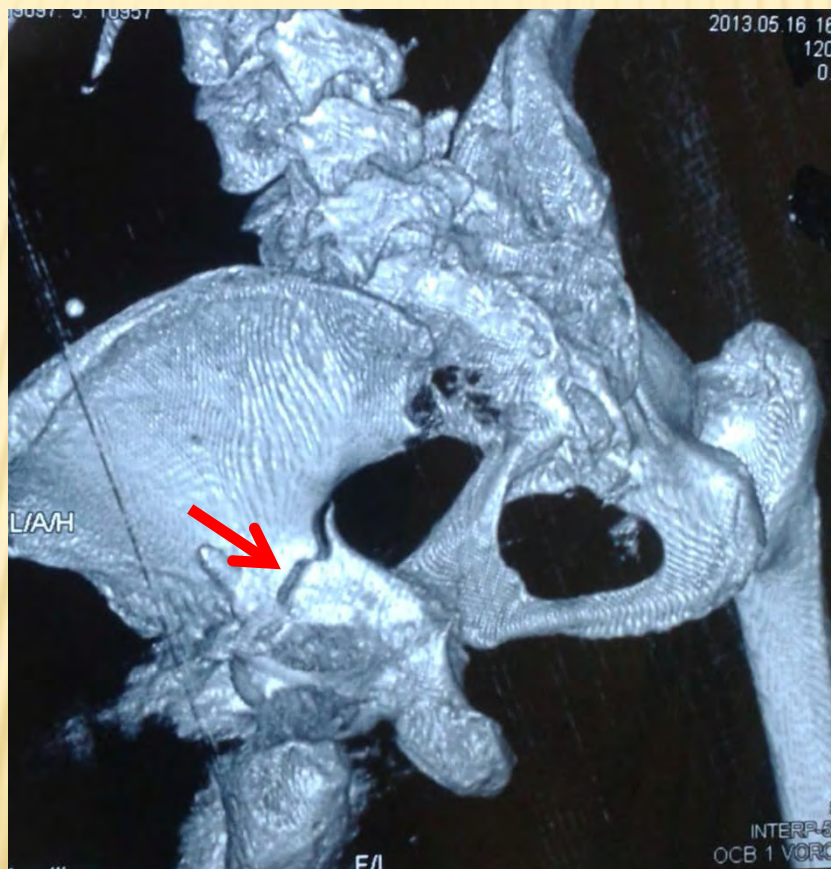
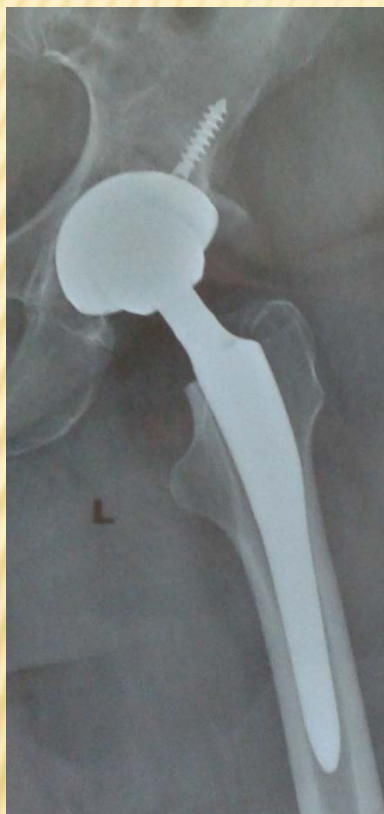Обычное



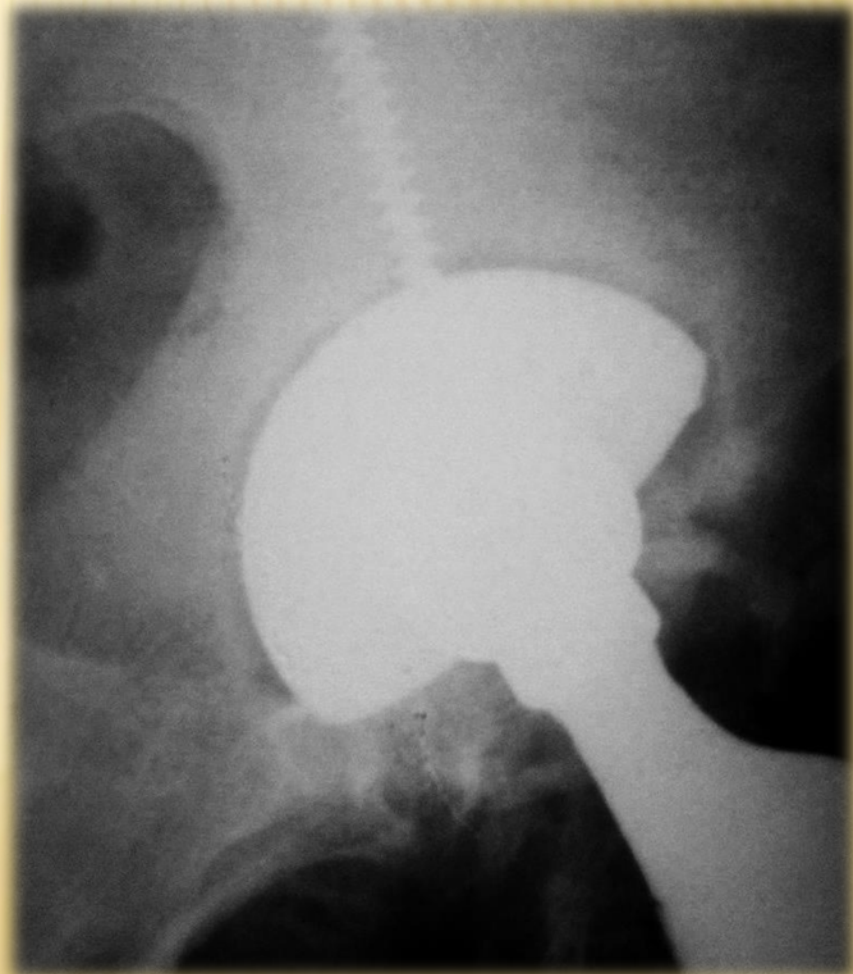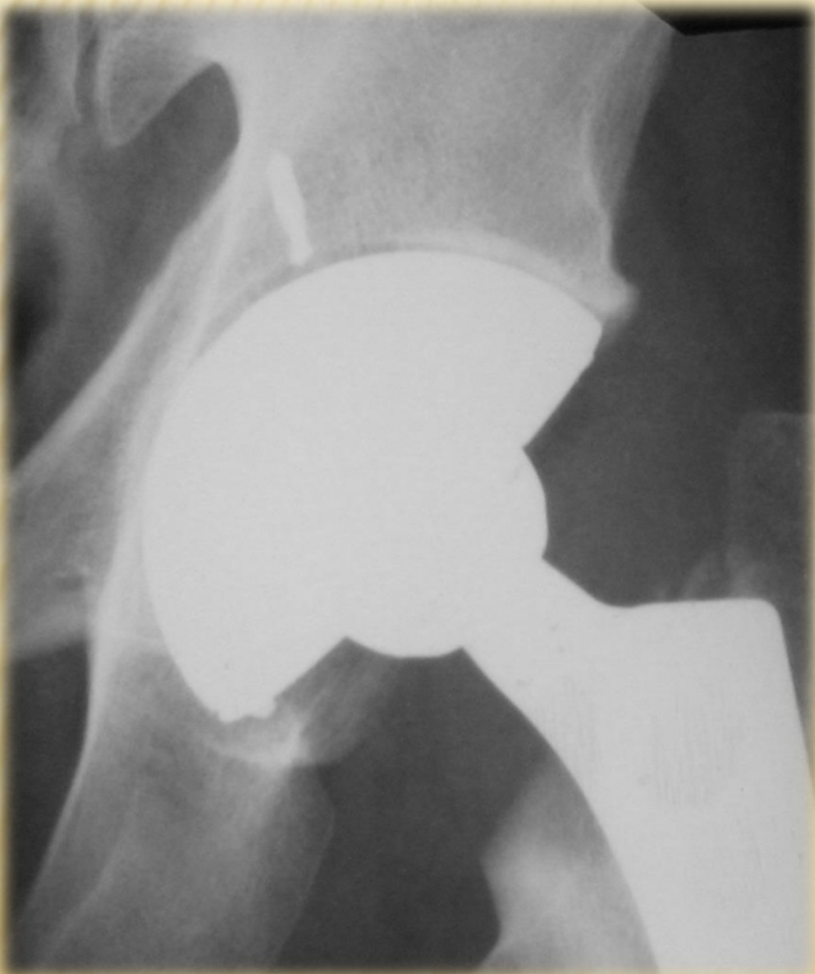




# Перелом заднего края вертлужной впадины



# АСЕПТИЧЕСКОЕ РАСШАТЫВАНИЕ

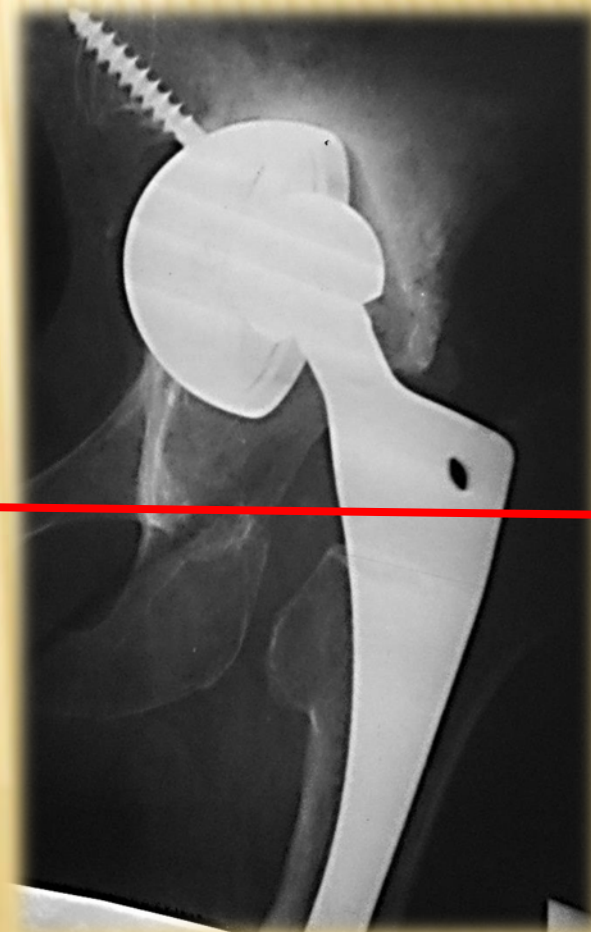
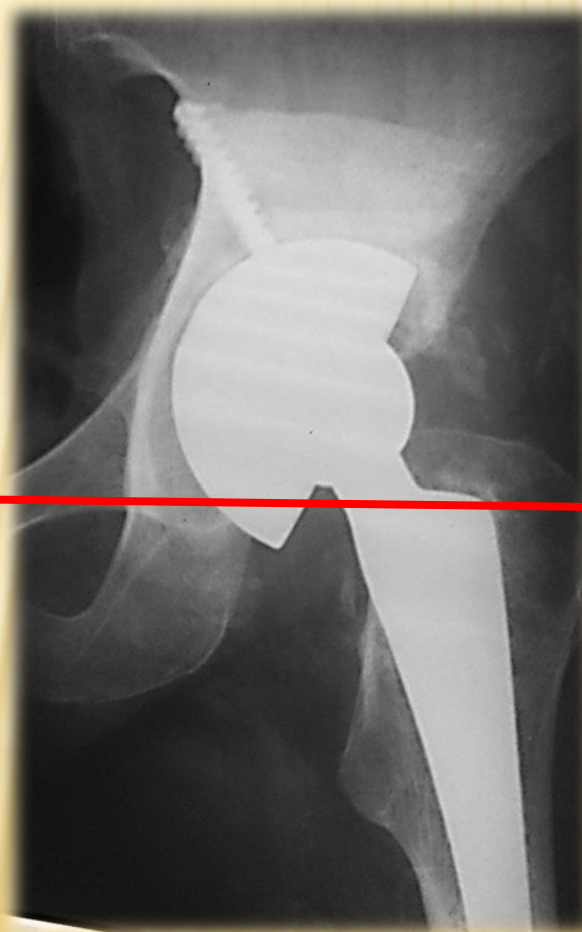
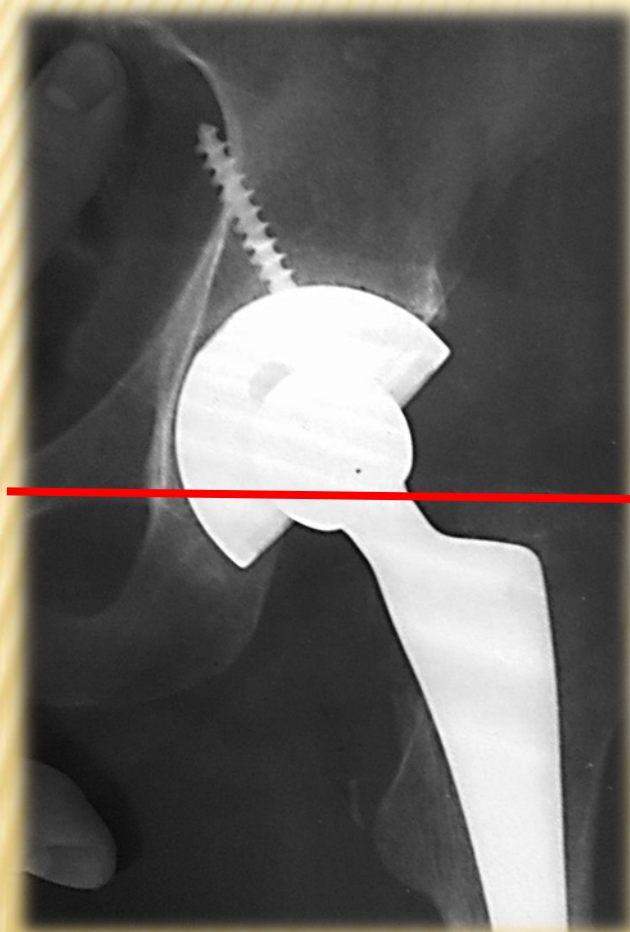


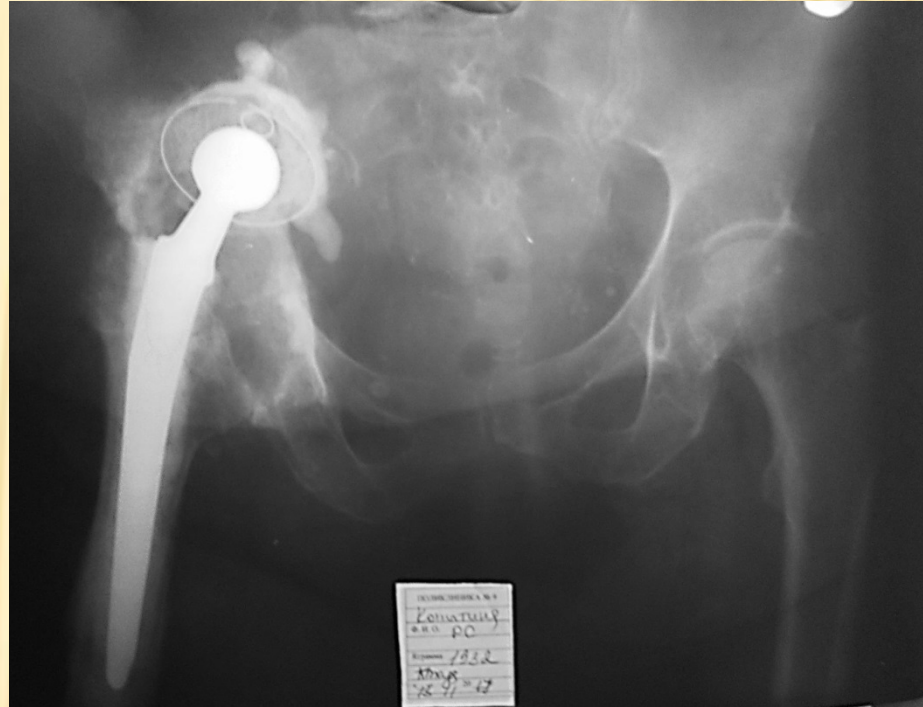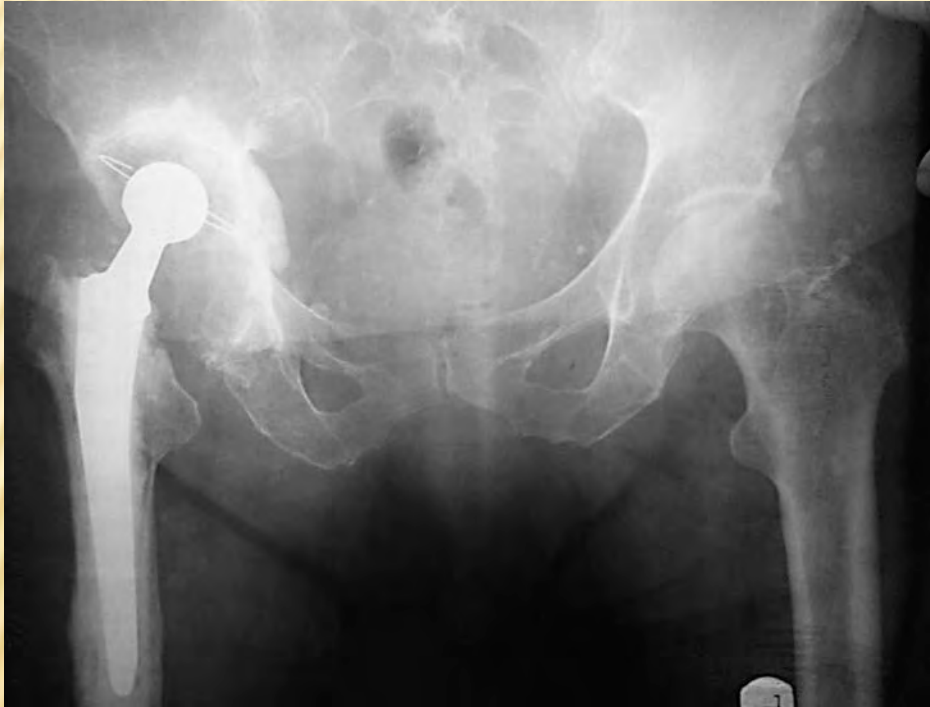# МИГРАЦИЯ ЧАШКИ ЭНДОПРОТЕЗА

**2011**

**2013**

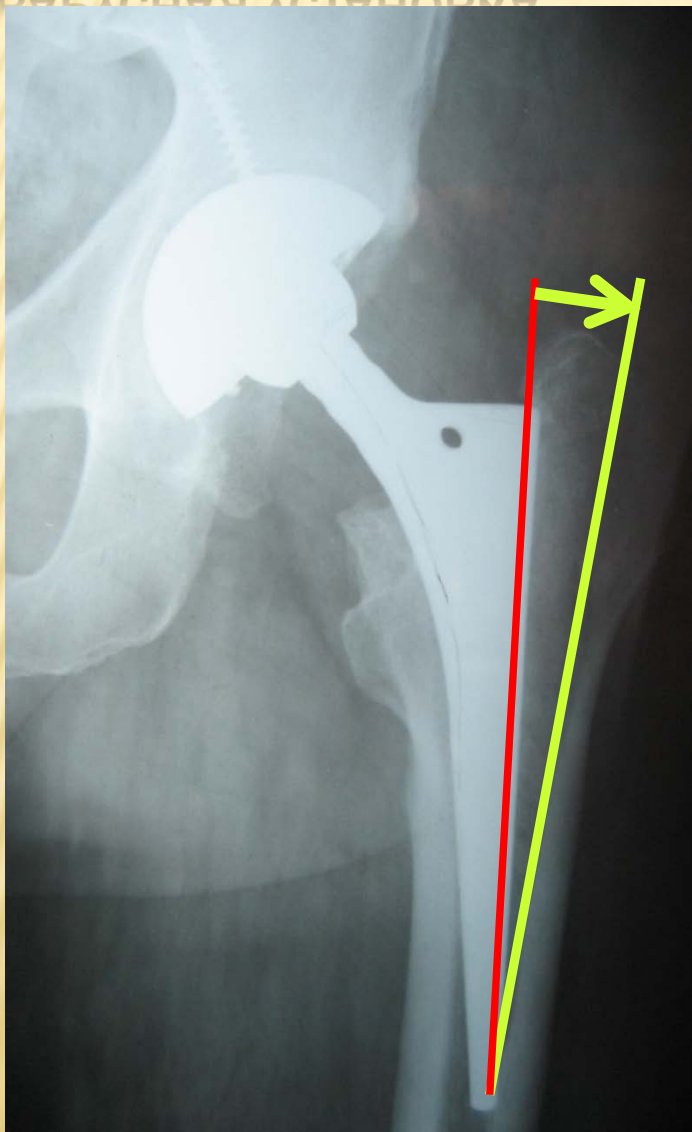
**2017**



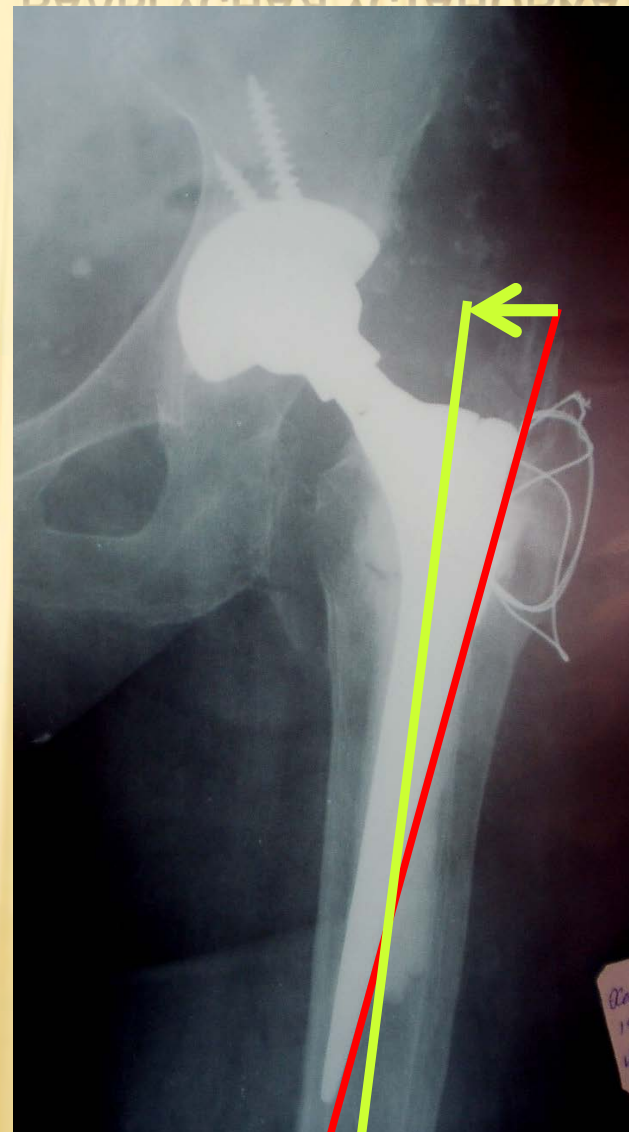


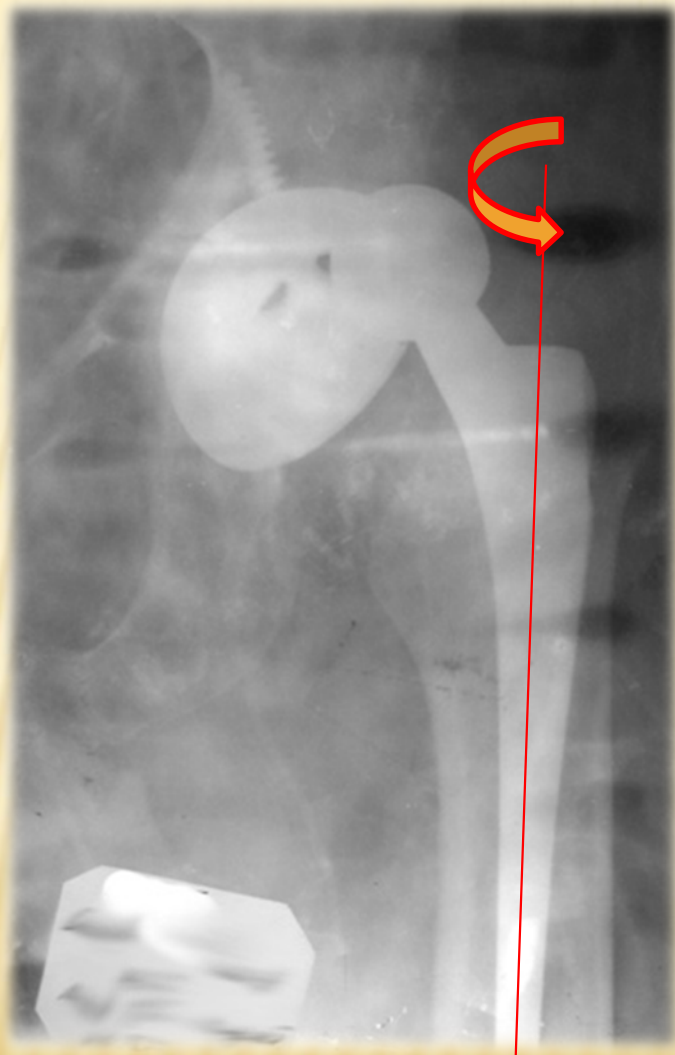
**НЕПРАВИЛЬНЫЕ УСТАНОВКИ ЭНДОПРОТЕЗОВ КАК СЛЕДСТВИЕ ОШИБОК ПЛАНИРОВАНИЯ В АСПЕКТЕ МАЛОГО ТЕХНИЧЕСКОГО ОПЫТА.**

**ВАРУСНАЯ УСТАНОВКА.**

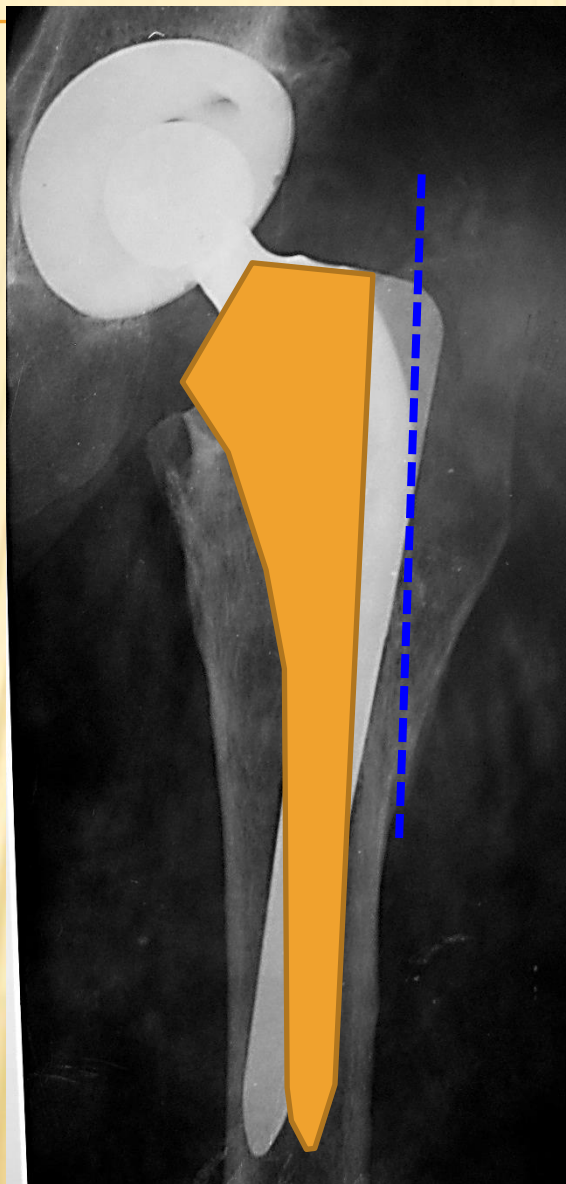


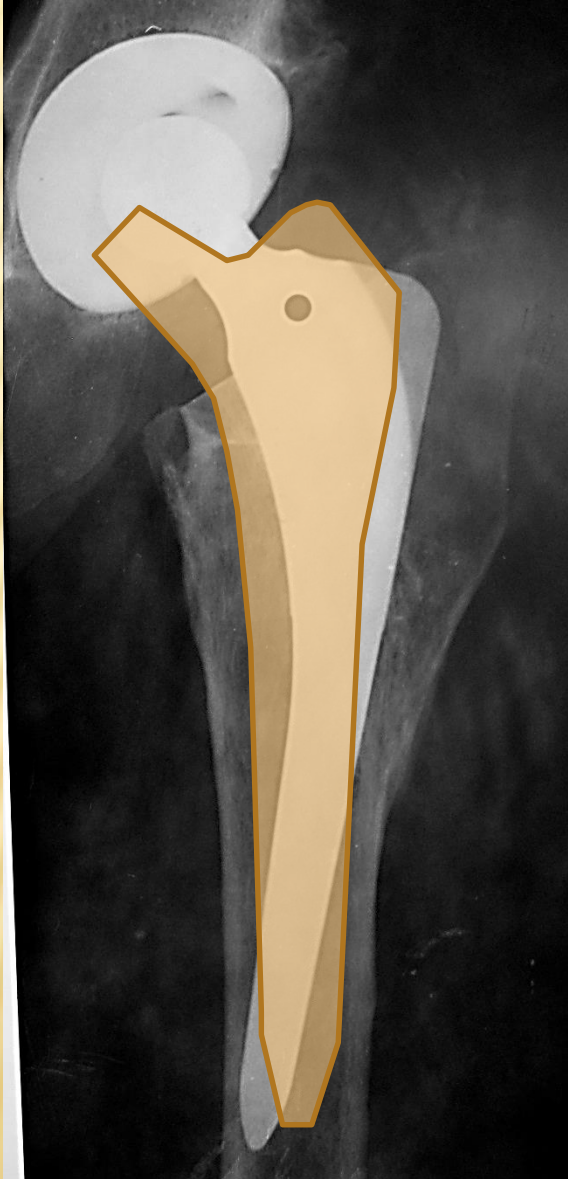
**ВАЛЬГУСНАЯ УСТАНОВКА.**



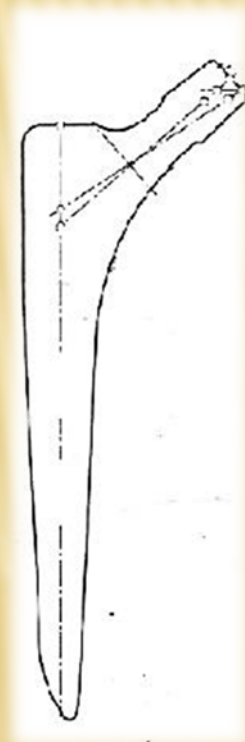
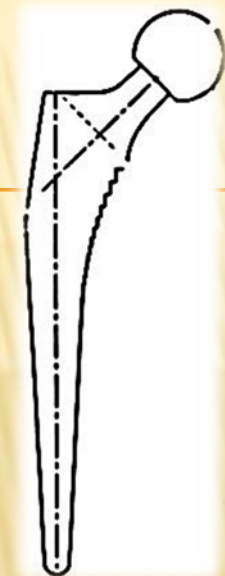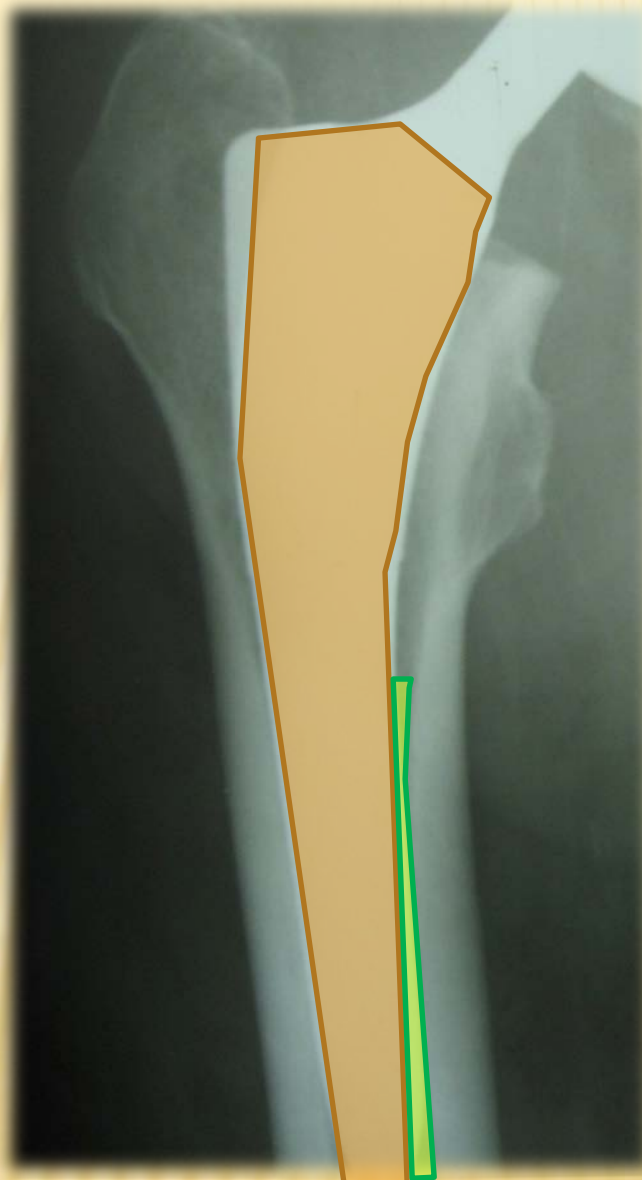


# Эндопротезирование после коррегирующих остеотомий

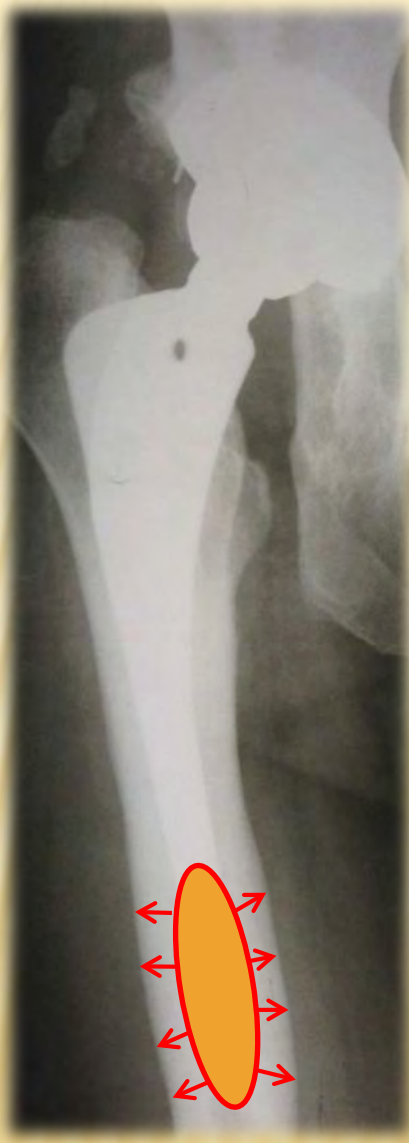
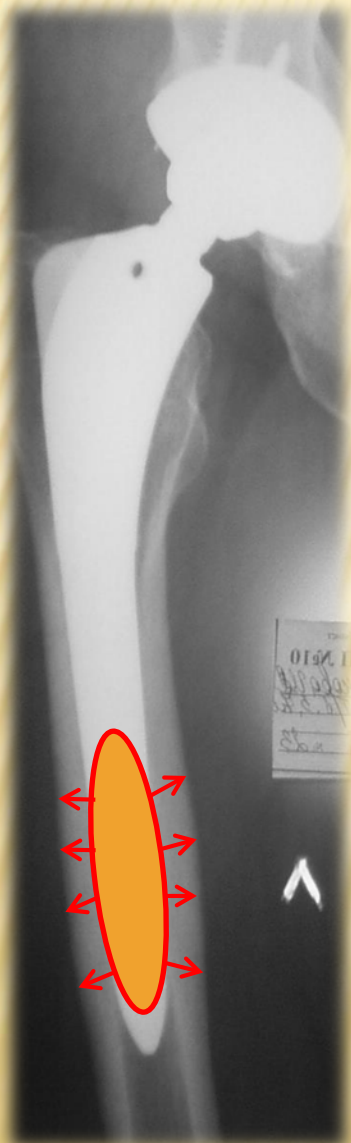


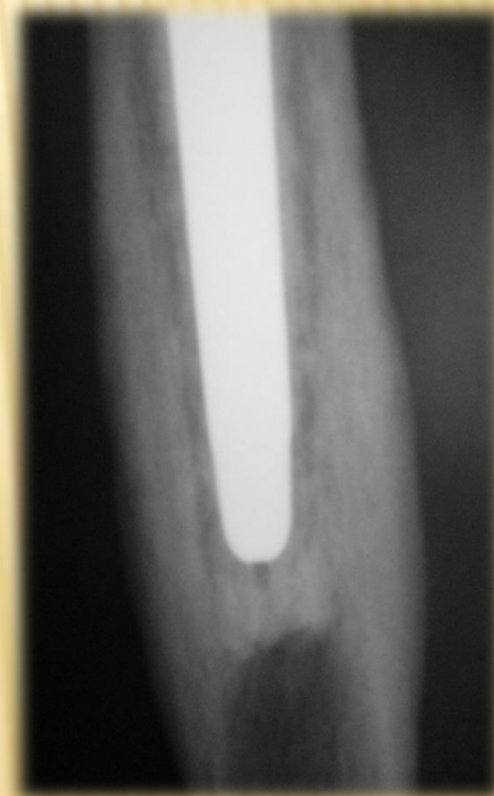# ДИЗАЙН НОЖЕК ЭНДОПРОТЕЗА



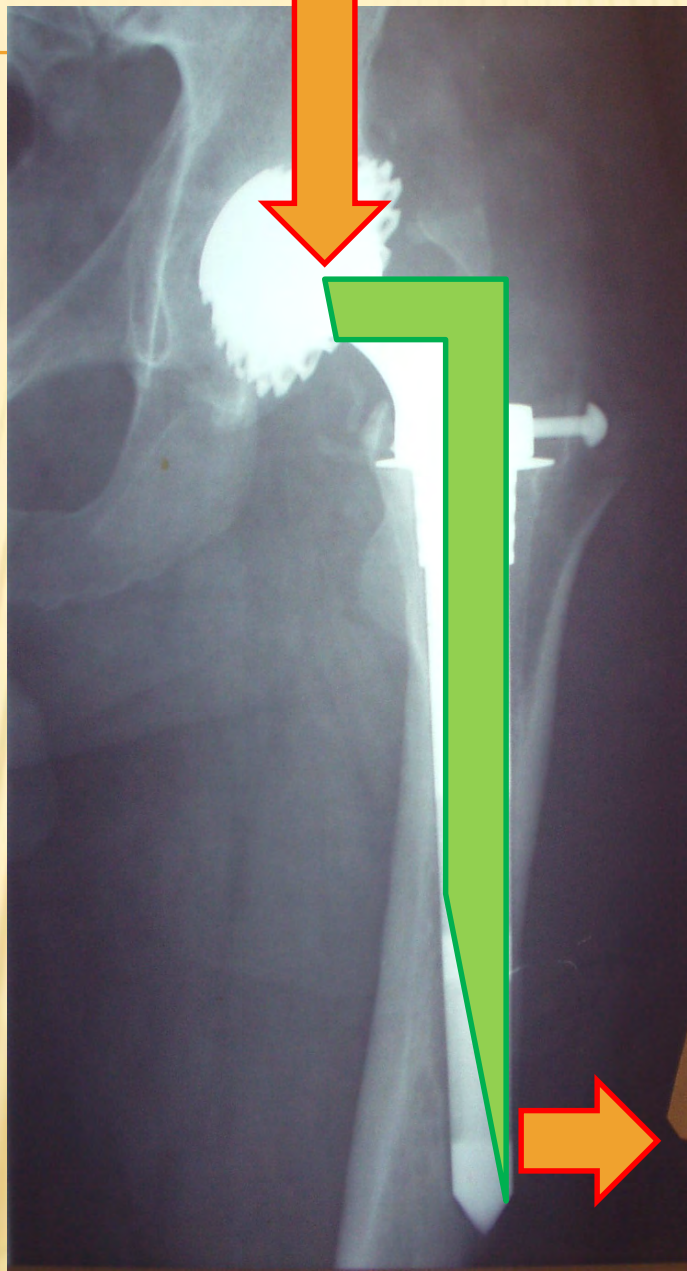
# STRESS SHIELDING СИНДРОМ



ГИПЕРТРОФИЯ ДИАФИЗА ИЗ-ЗА  
СМЕЩЕНИЯ НАПРЯЖЕНИЯ  
В ДИСТАЛЬНУЮ ЧАСТЬ

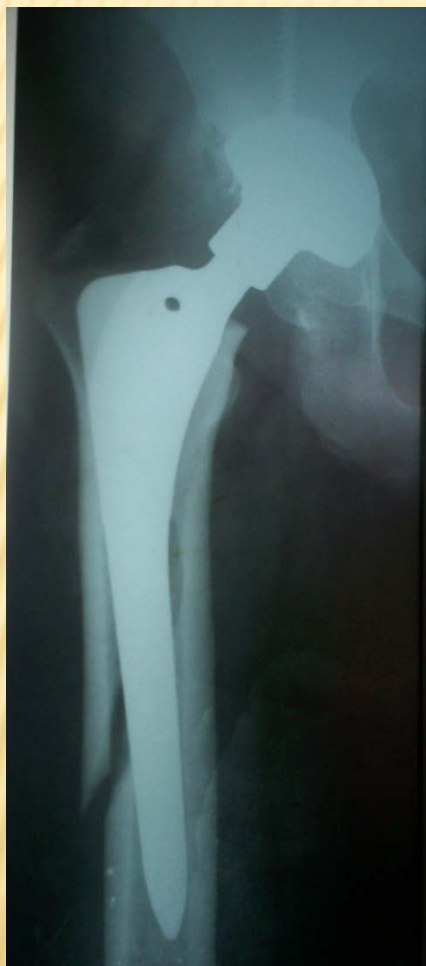

СТРЕССШИЛДИНГ С  
«ПОСТАМЕНТОМ»

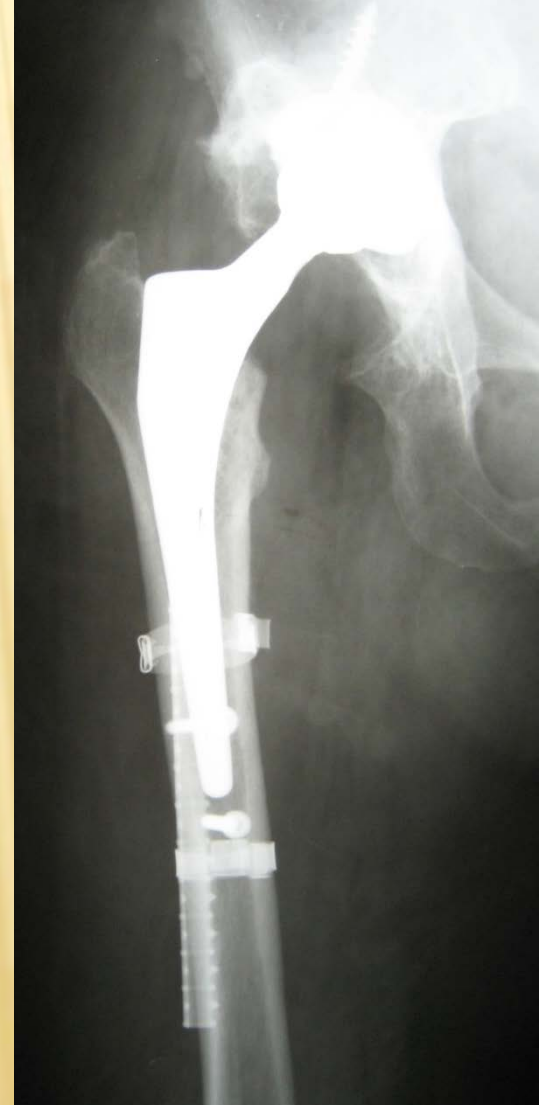

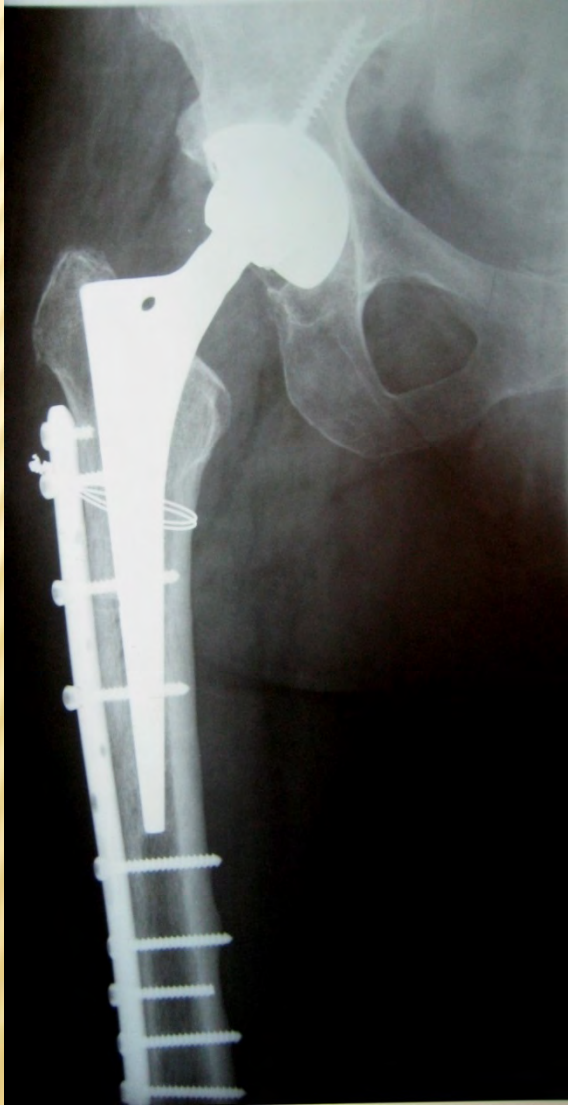# ИНТРАОПЕРАЦИОННЫЕ ПЕРЕЛОМЫ

---



ПЕРЕЛОМЫ БЕДРА: НЕСТАБИЛЬНЫЕ

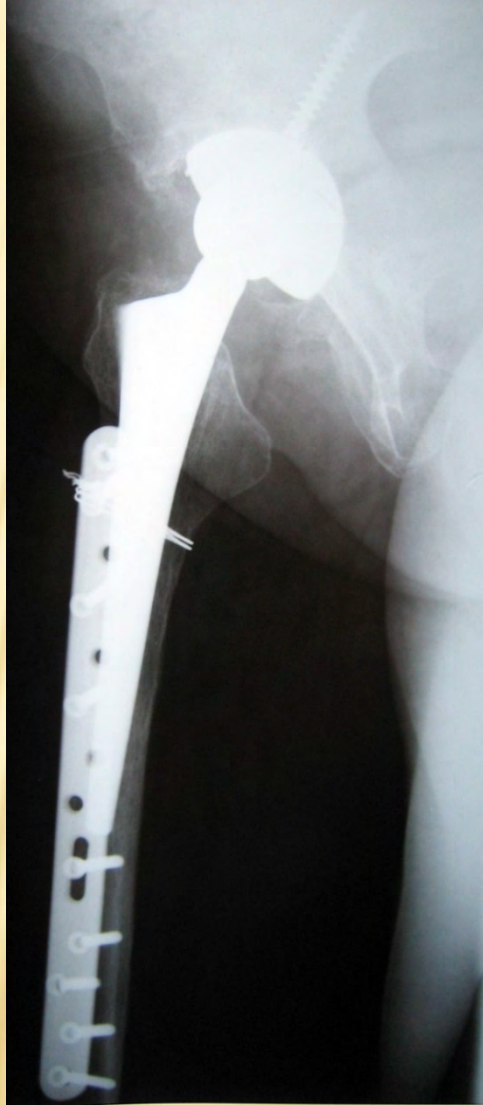
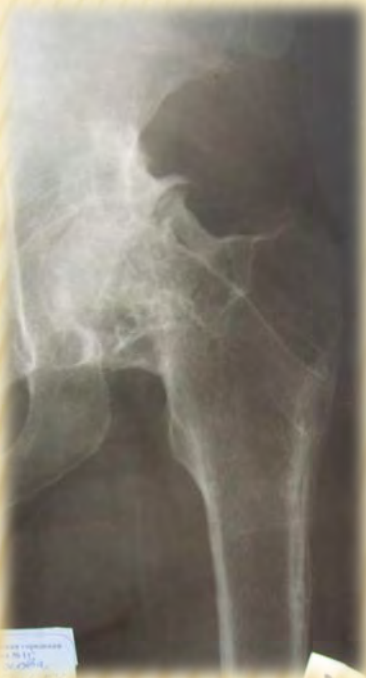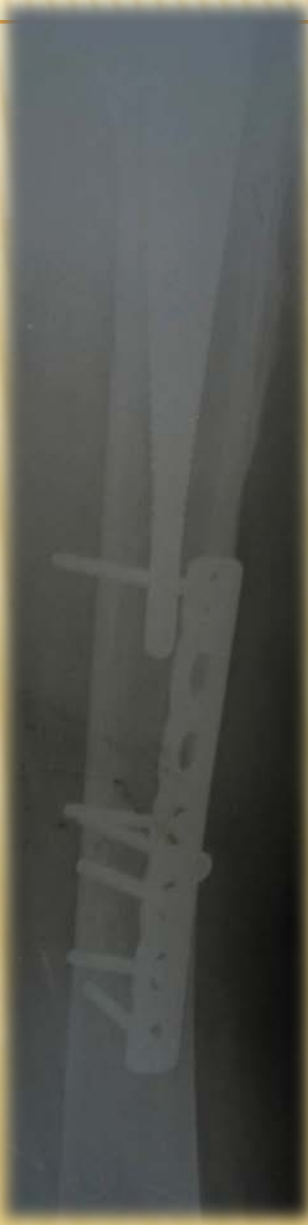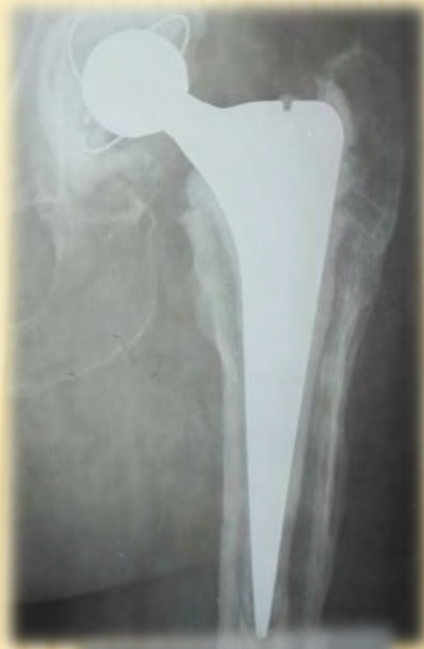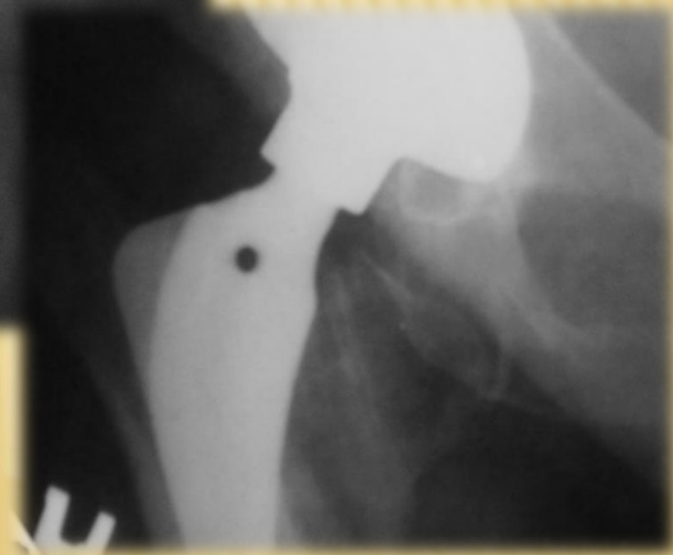




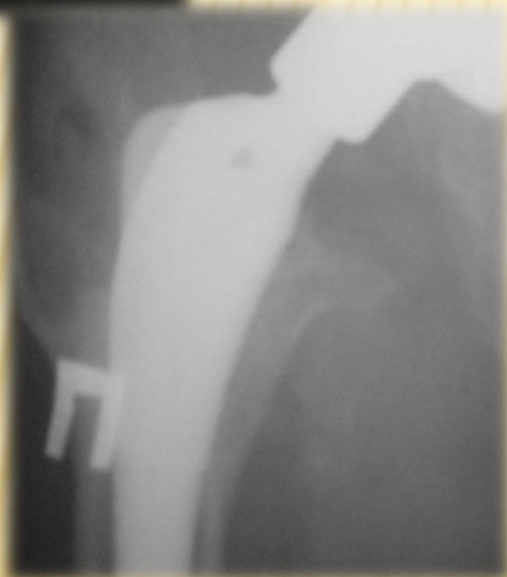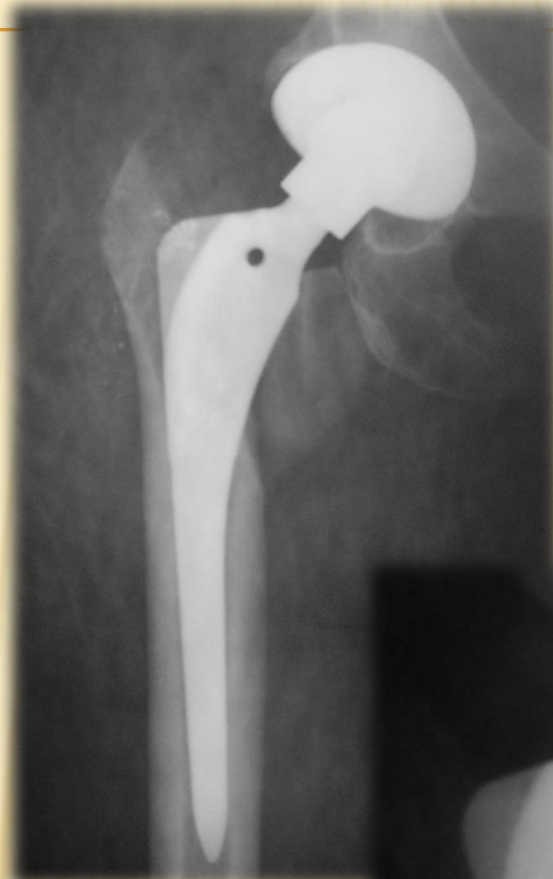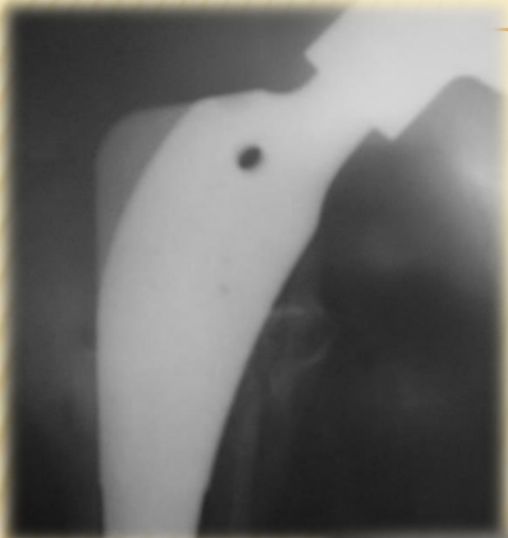Figure 1  
Hip joint

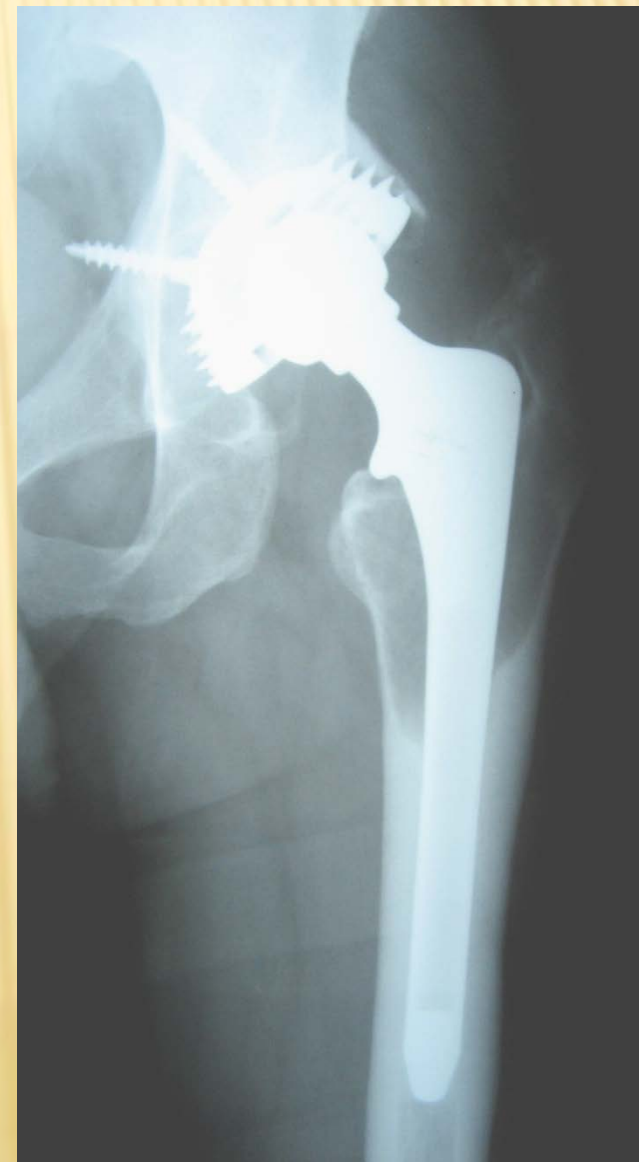
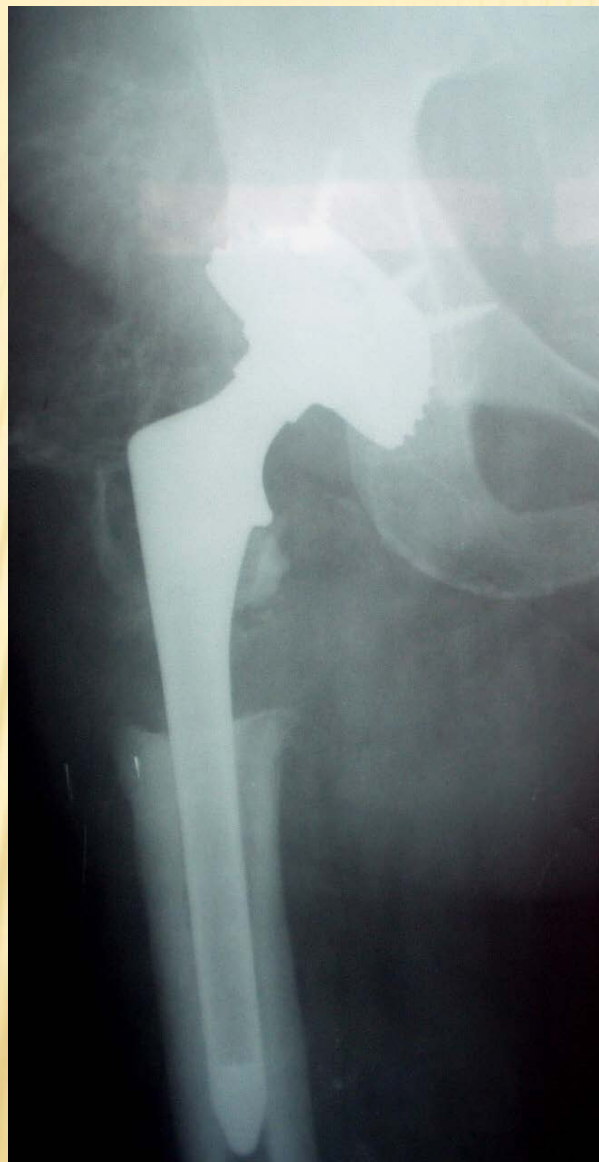
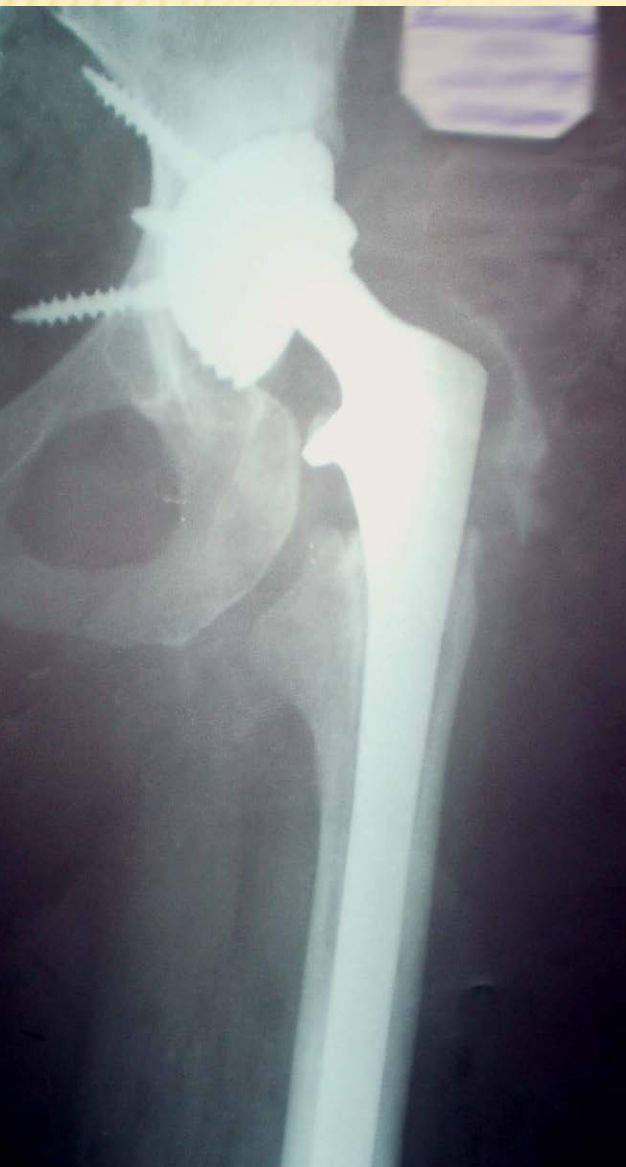
# СТАБИЛЬНЫЕ В ПРОКСИМАЛЬНОМ ОТДЕЛЕ

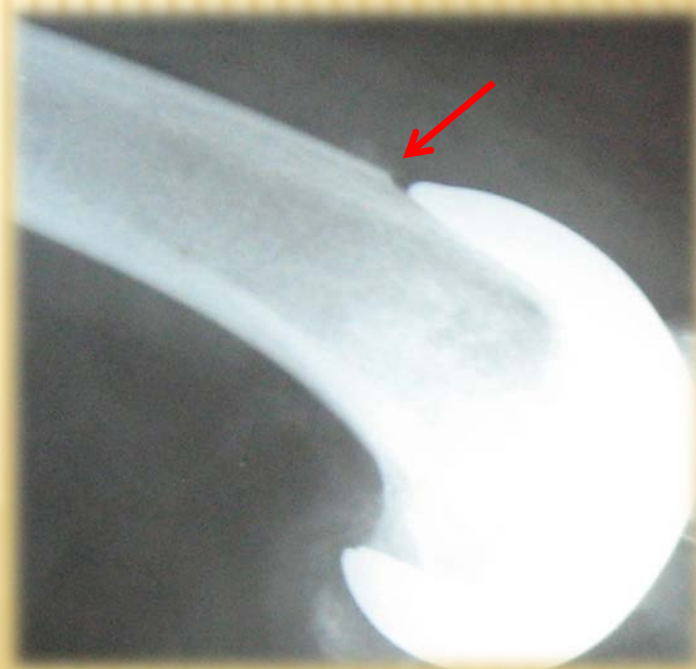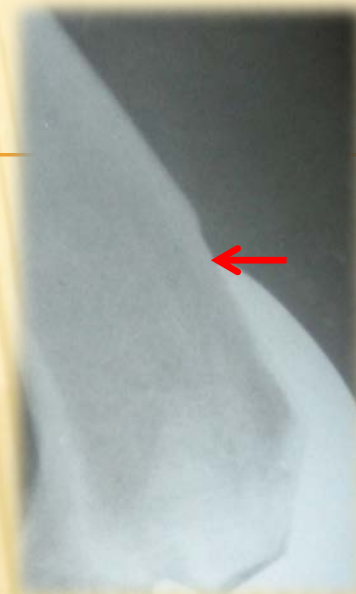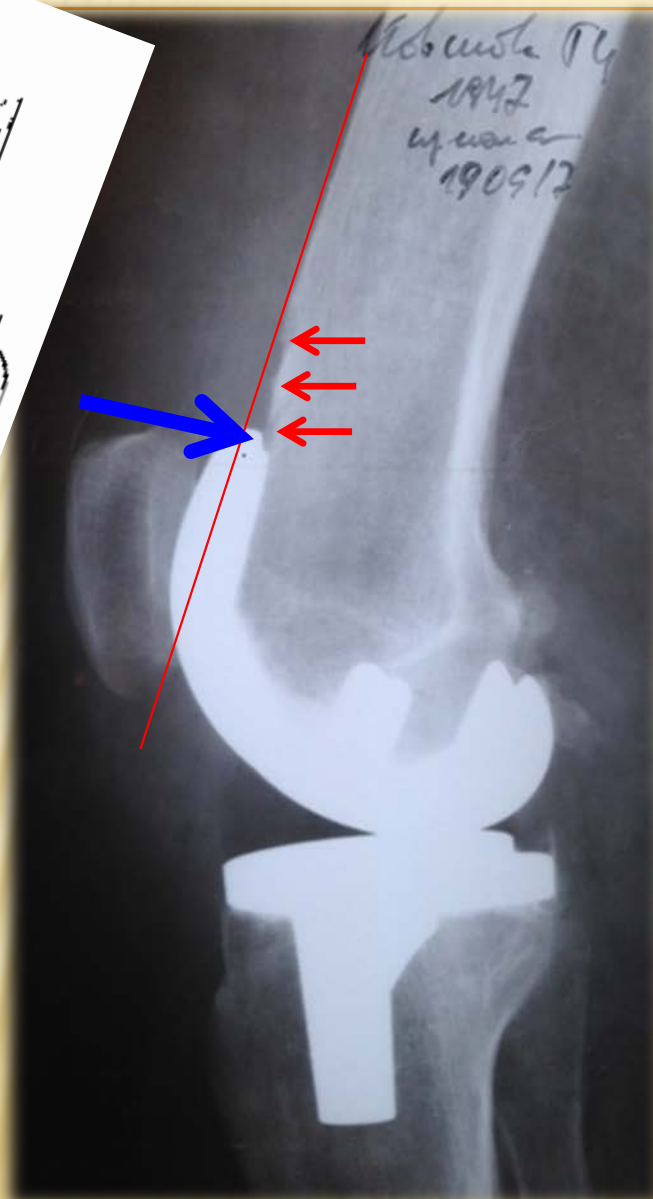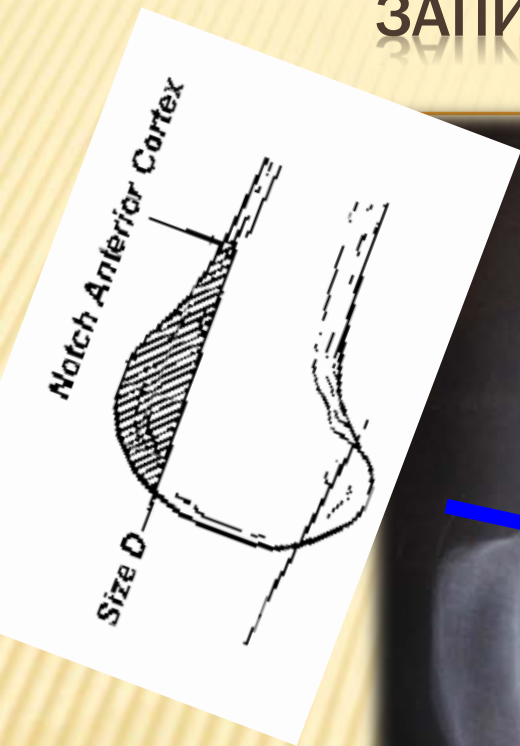


КОНСОЛИДИРУЮТСЯ ПОСЛЕ ВРЕМЕННОГО ОГРАНИЧЕНИЯ НАГРУЗКИ

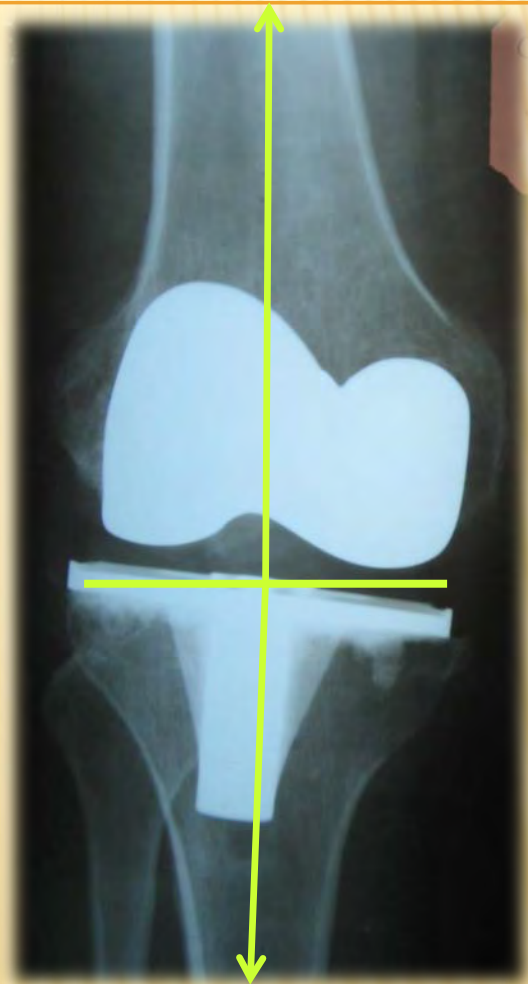
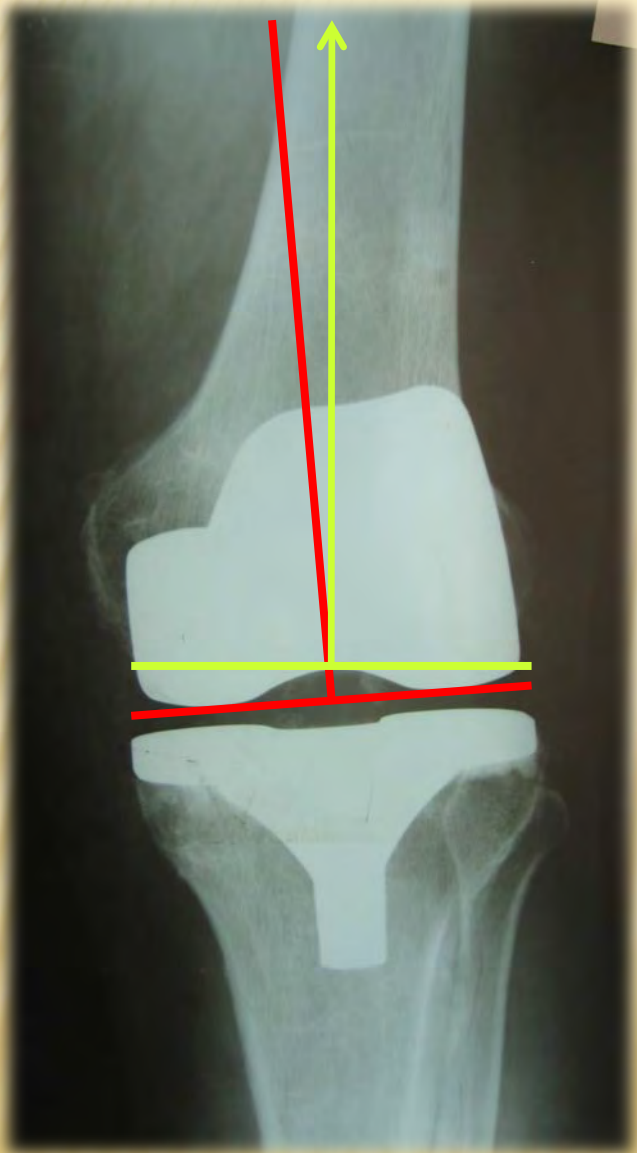
# ОСТЕОЛИЗ ВОКРУГ ЧАШКИ И НОЖКИ ЭНДОПРОТЕЗА В РЕЗУЛЬТАТЕ «ДЕБРИС» - СИНДРОМА

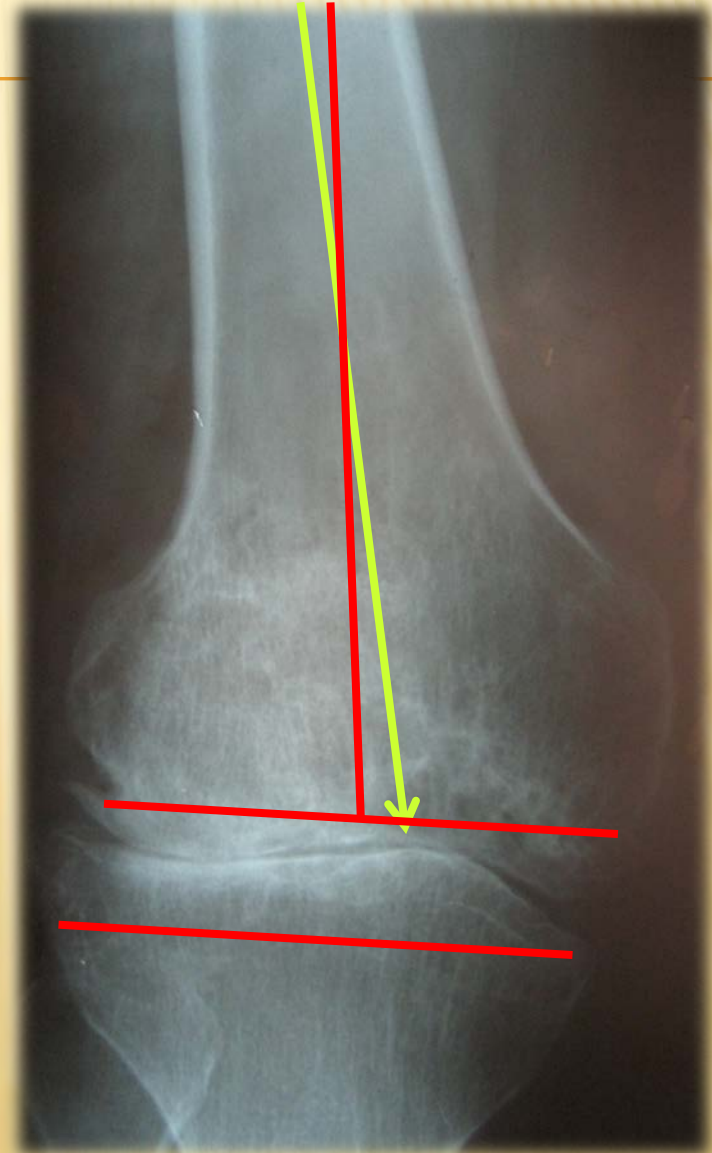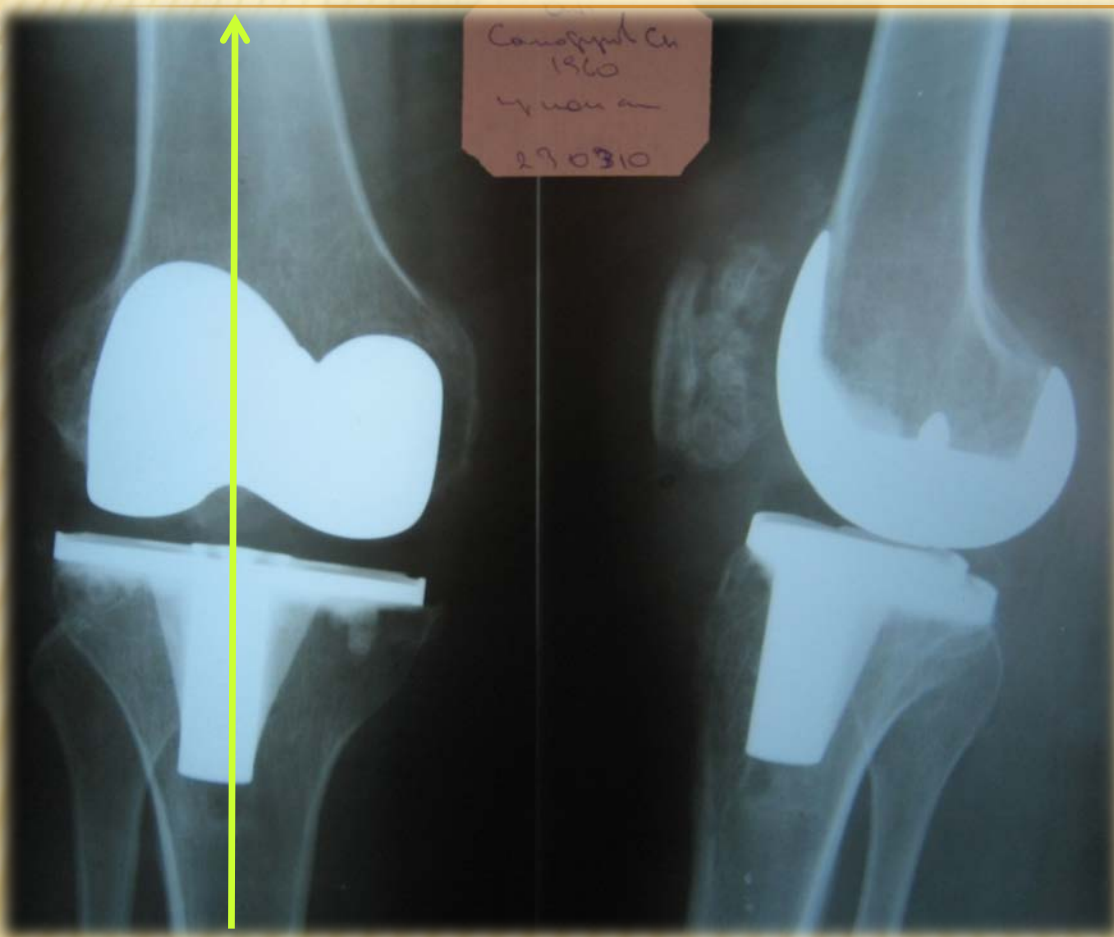


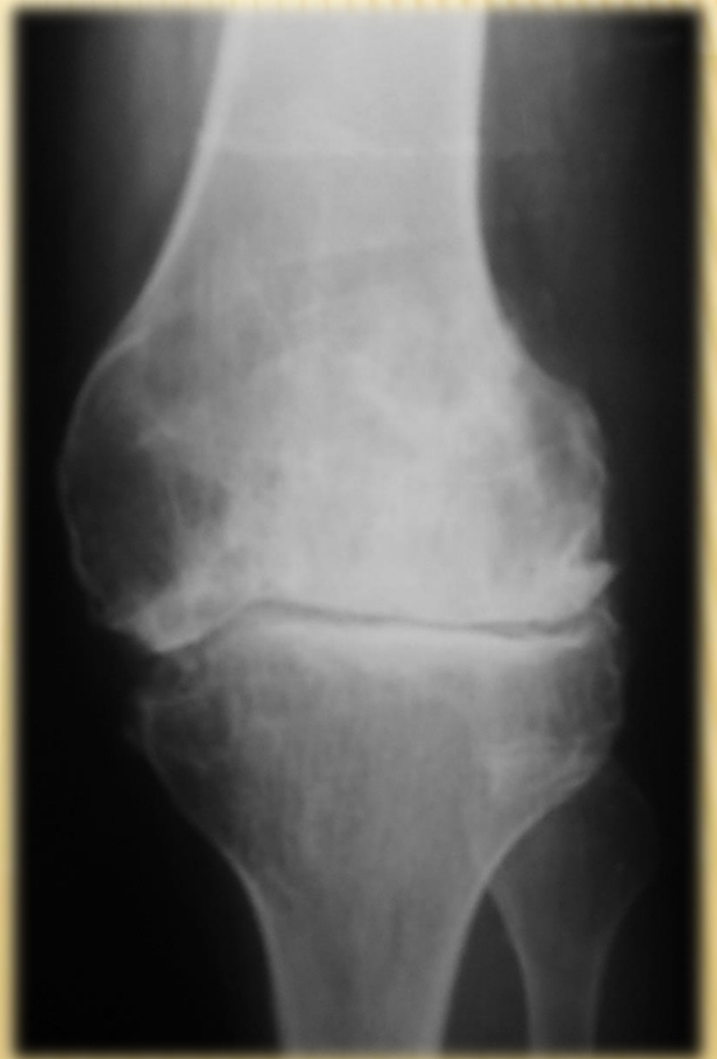
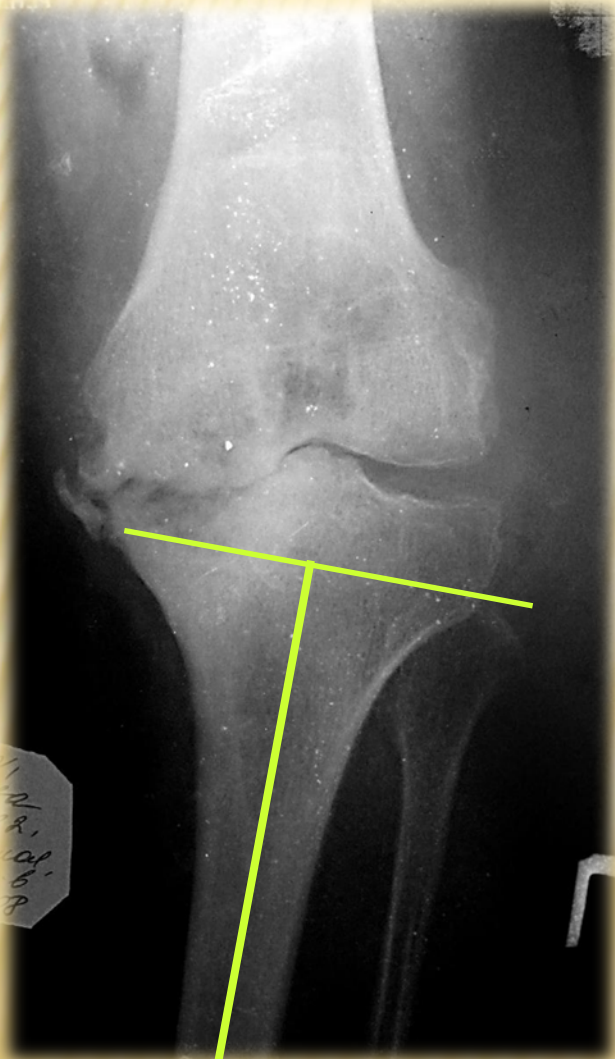
# ЗАПИЛ ПЕРЕДНЕГО КОРТИКАЛА

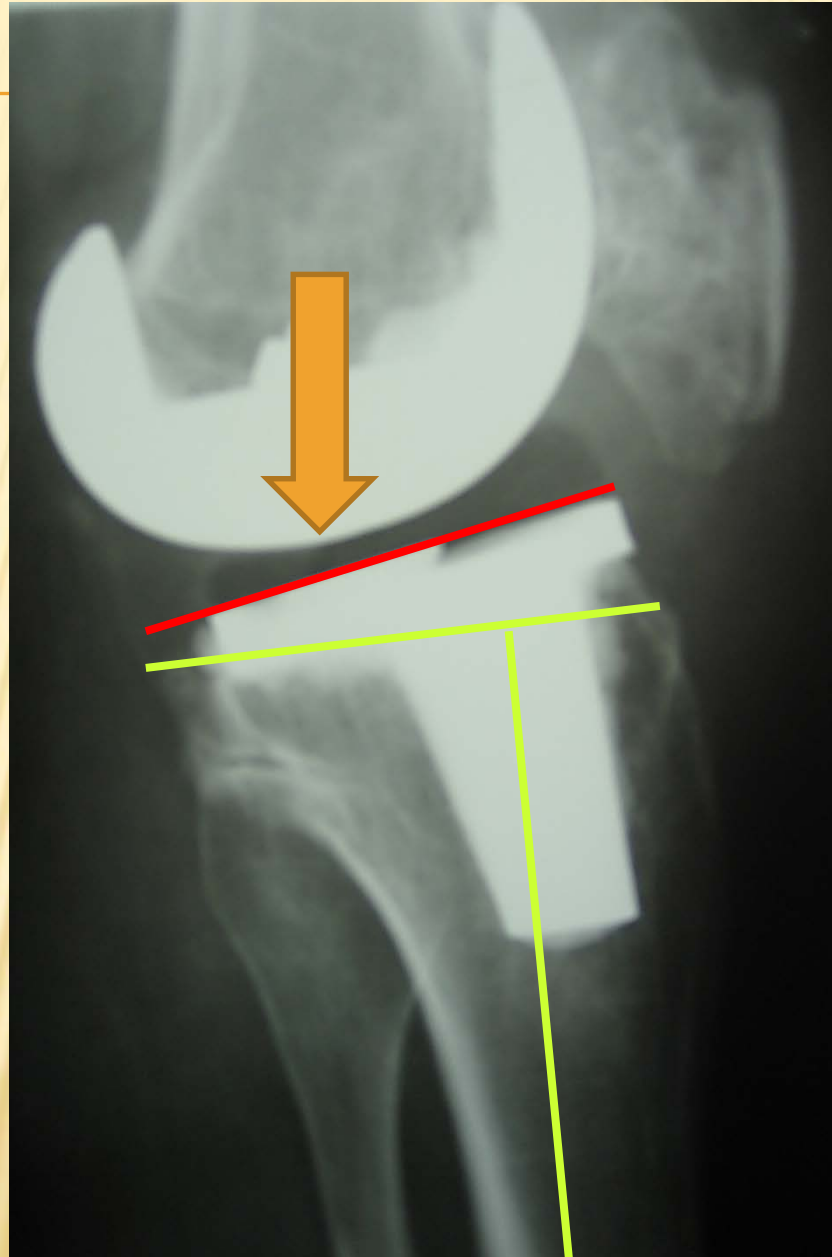




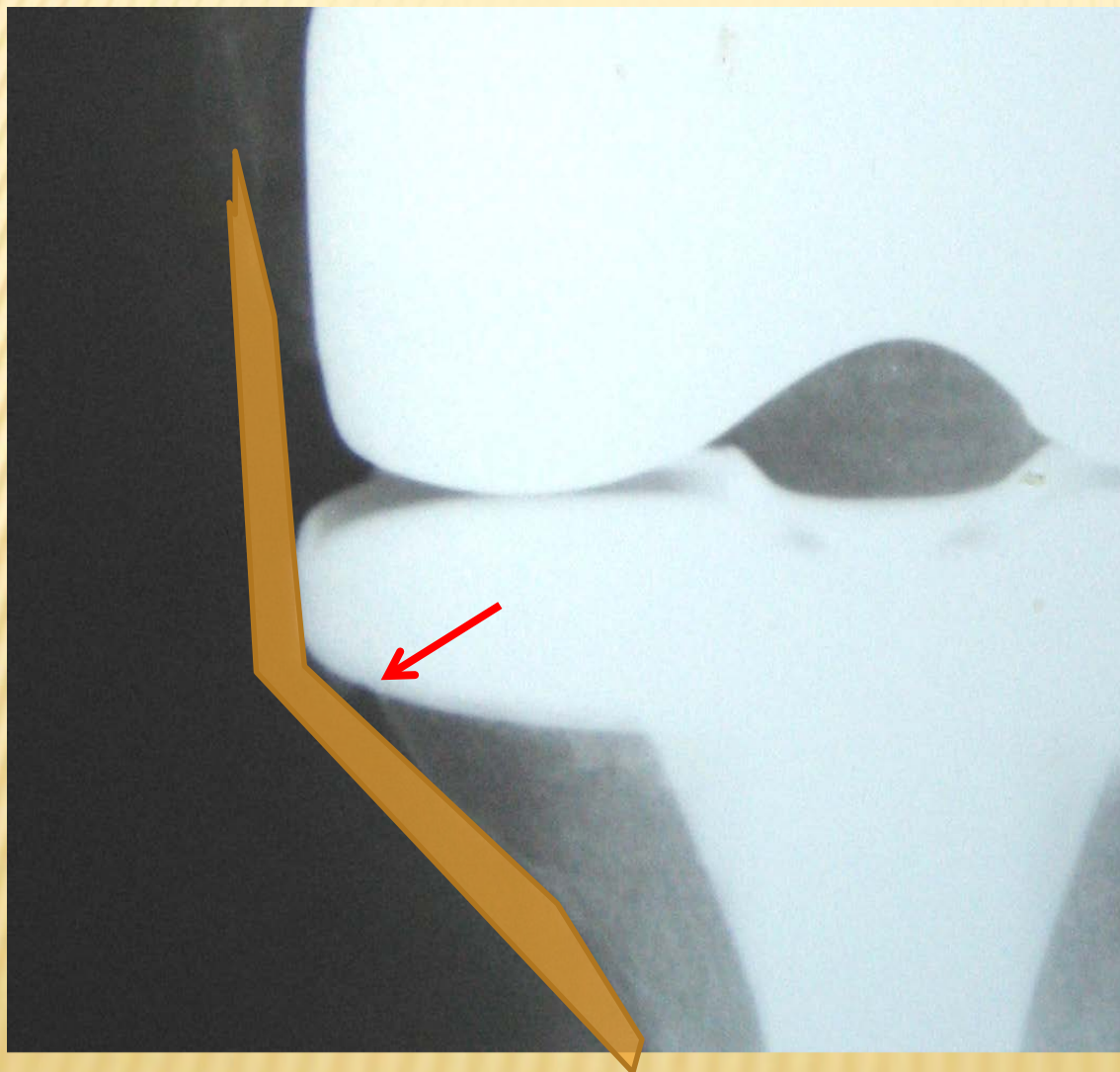


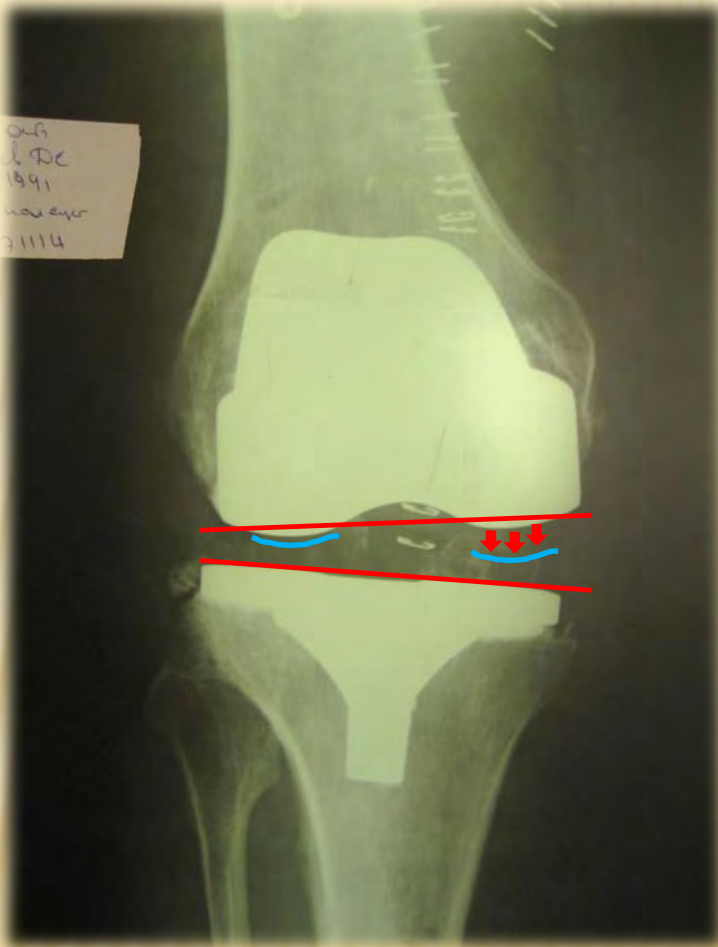



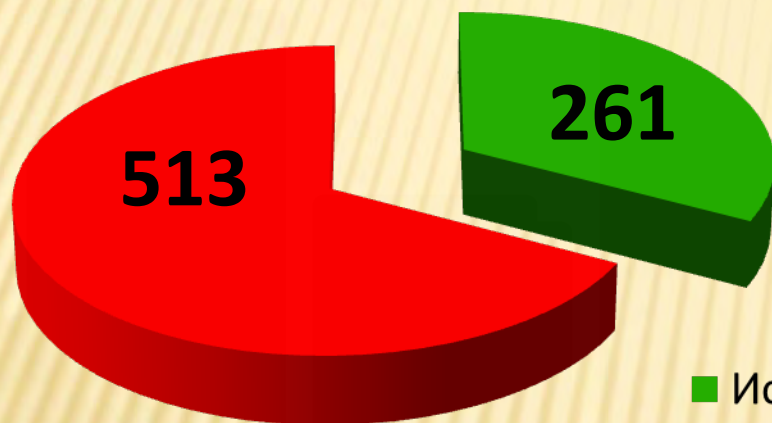


# НЕПРАВИЛЬНЫЙ ПОДБОР РАЗМЕРА ЭНДОПРОТЕЗА

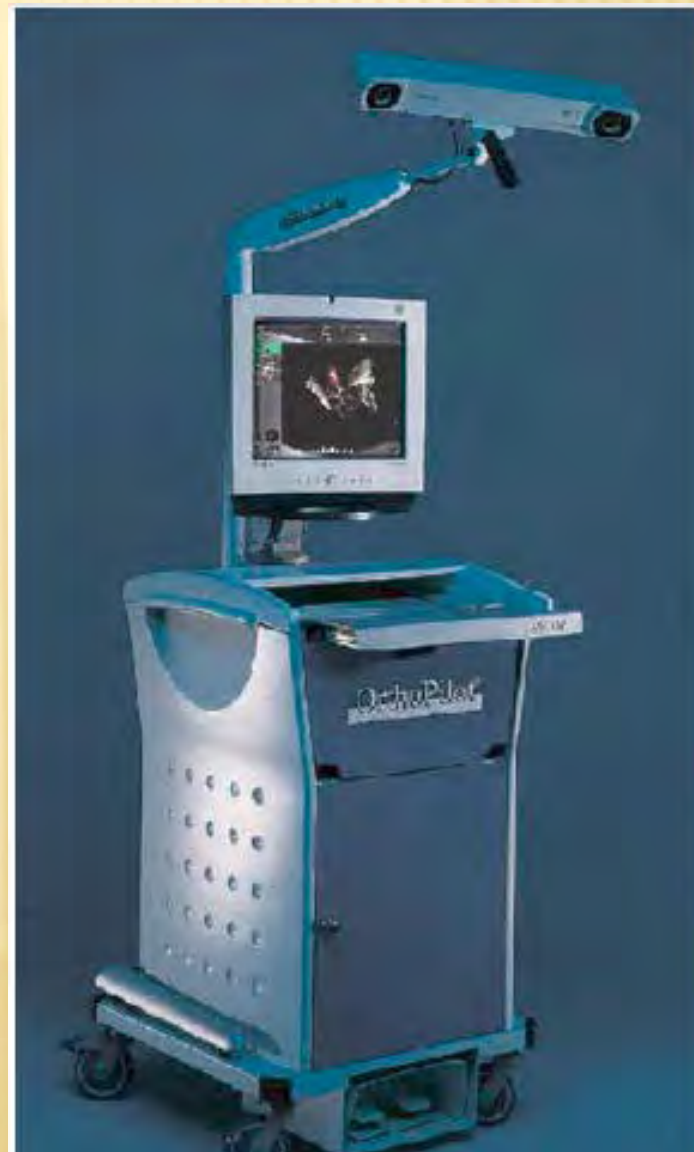

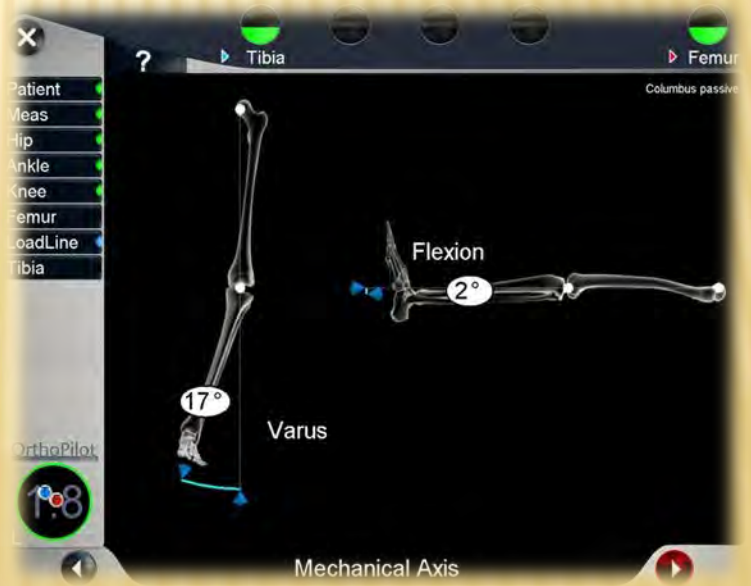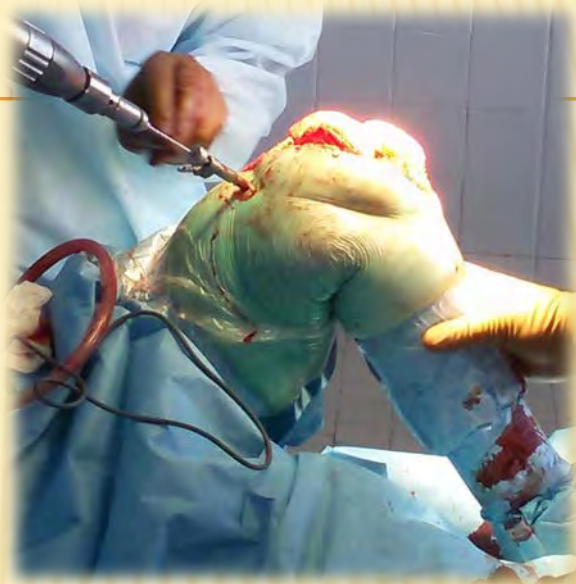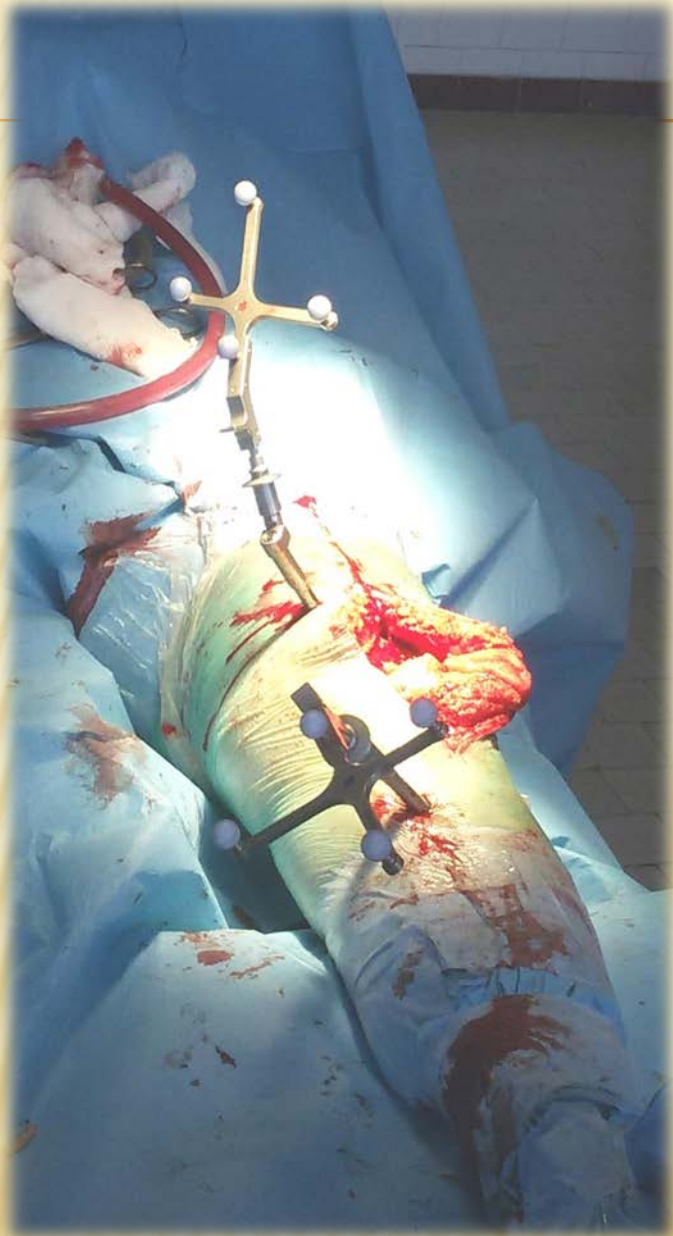


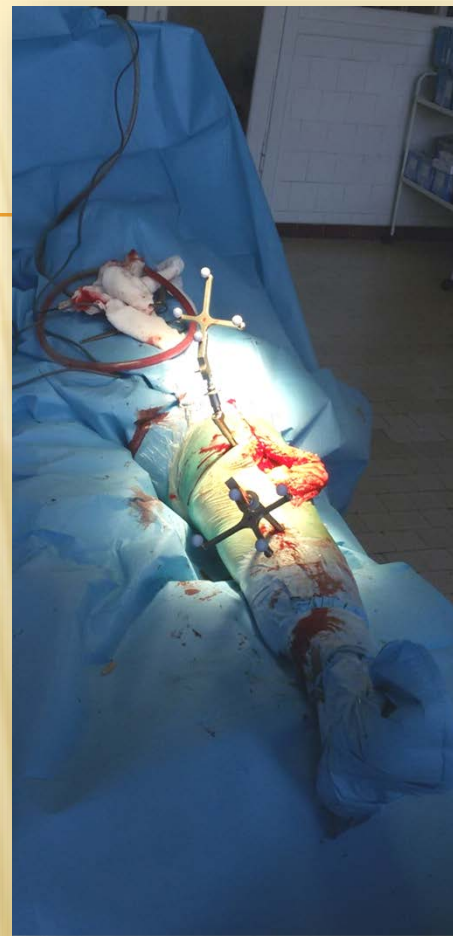
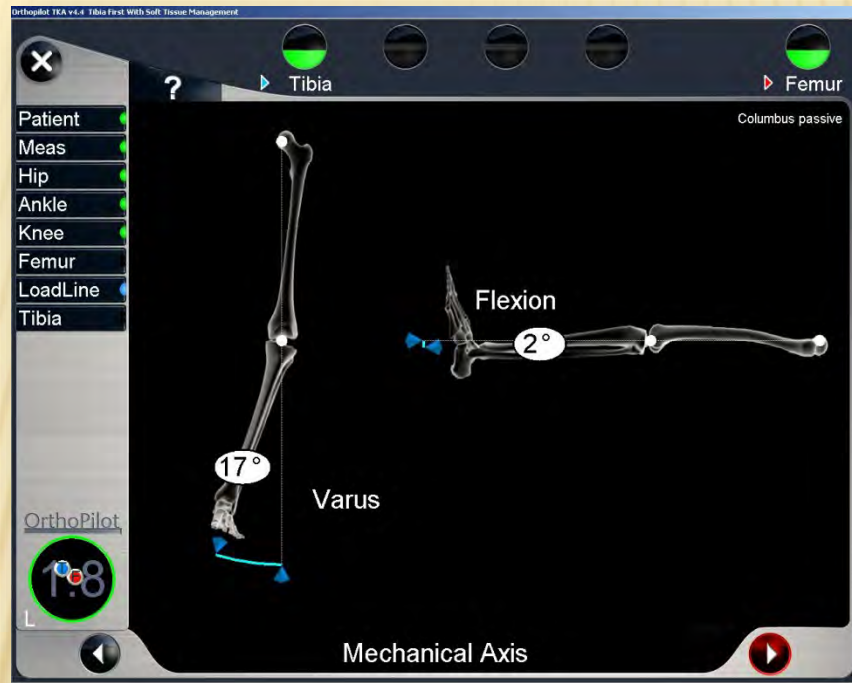
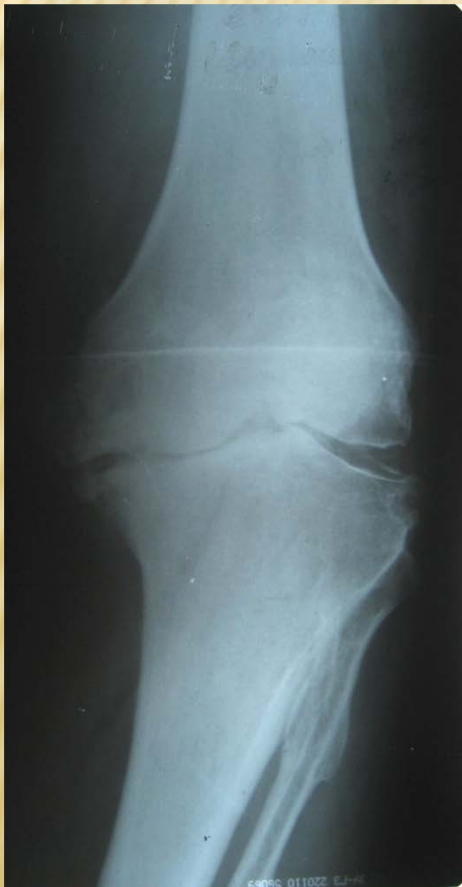# КОЛИЧЕСТВО ОПЕРАЦИЙ ЭКС (ТКА) ЗА 4 ГОДА



- Использование компьютерной навигации
- Стандартная техника

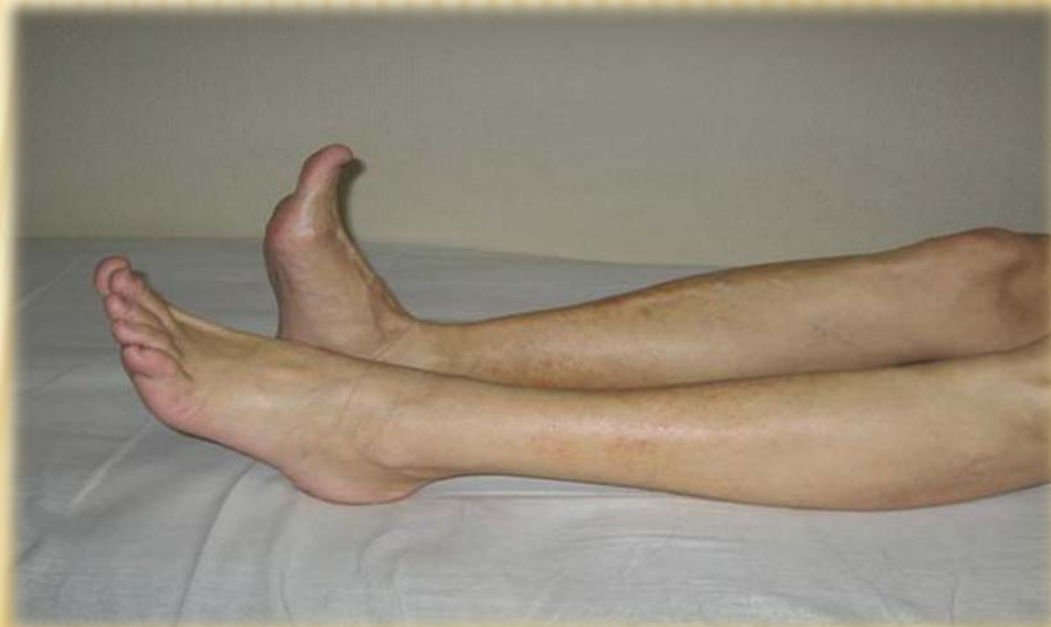




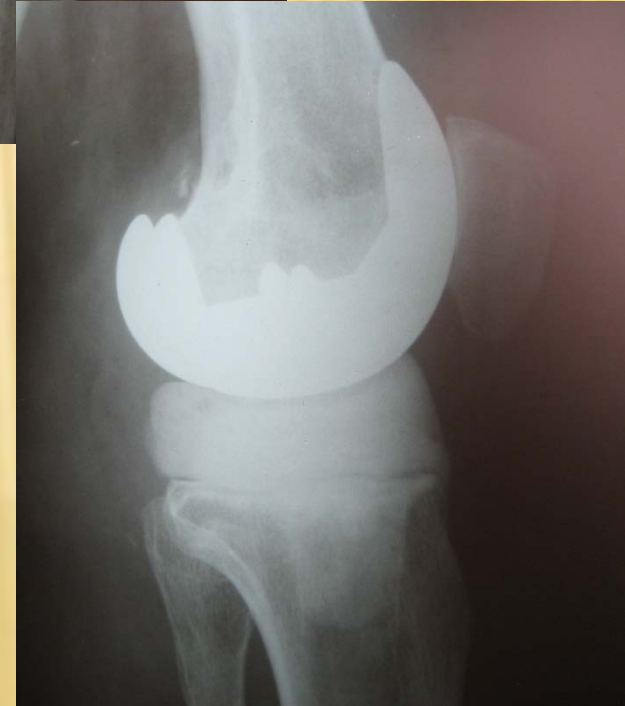
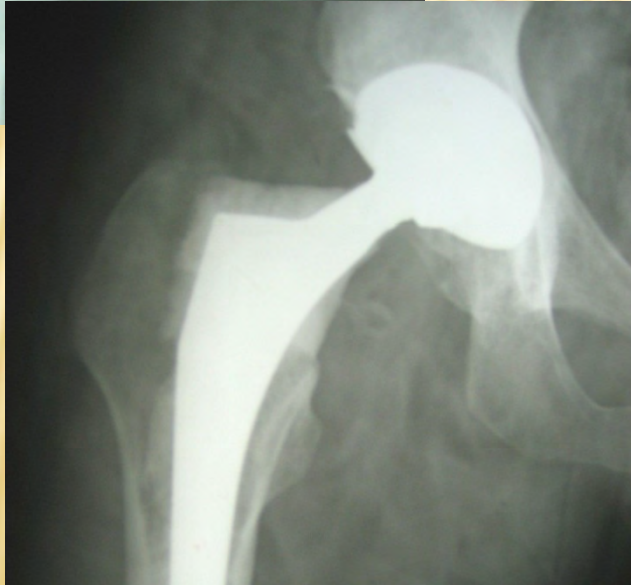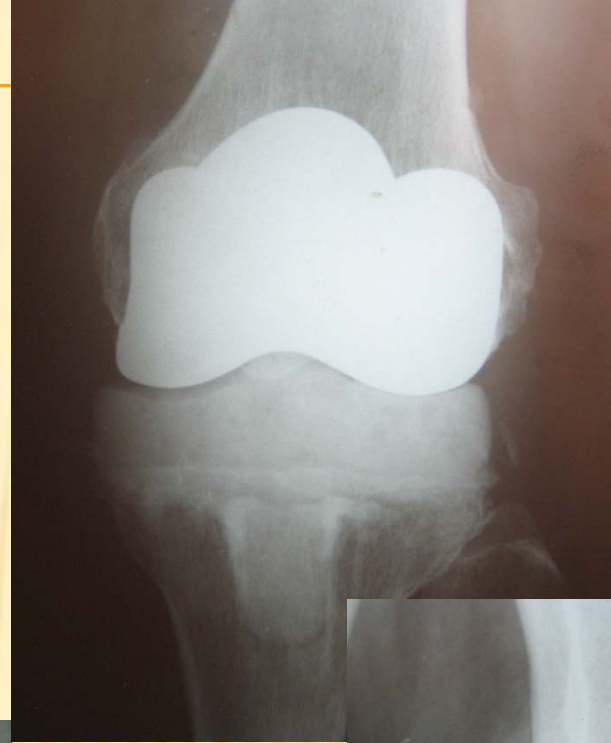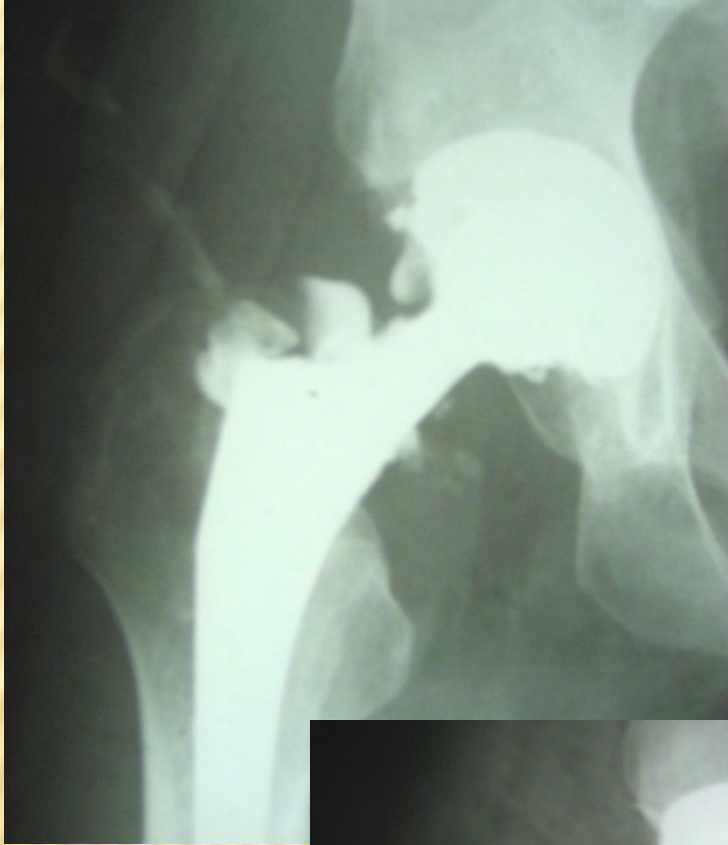# Интраоперационные осложнения

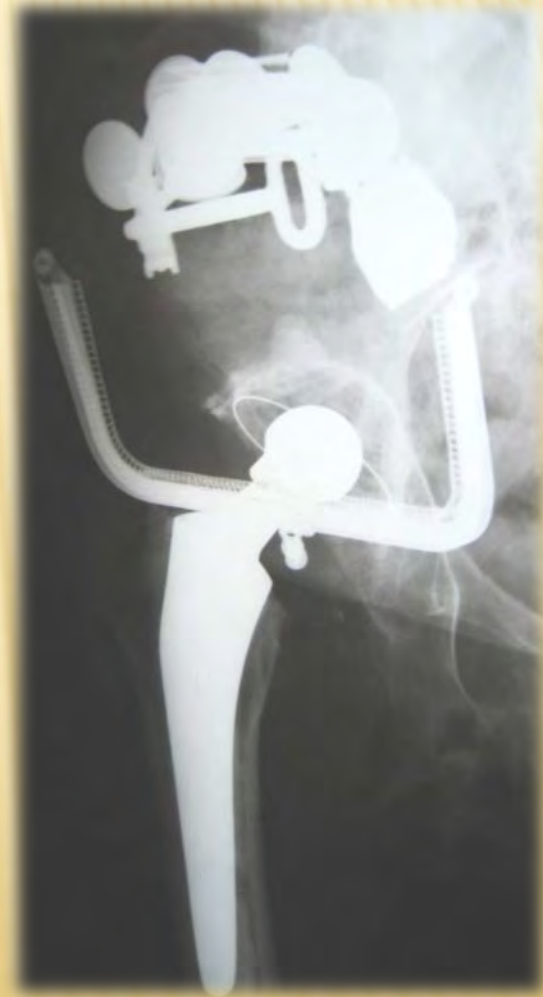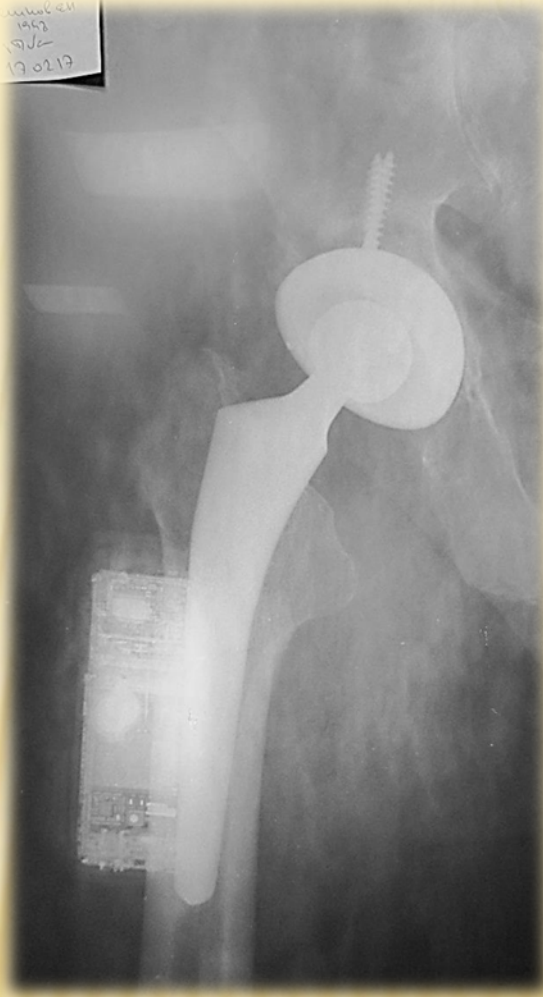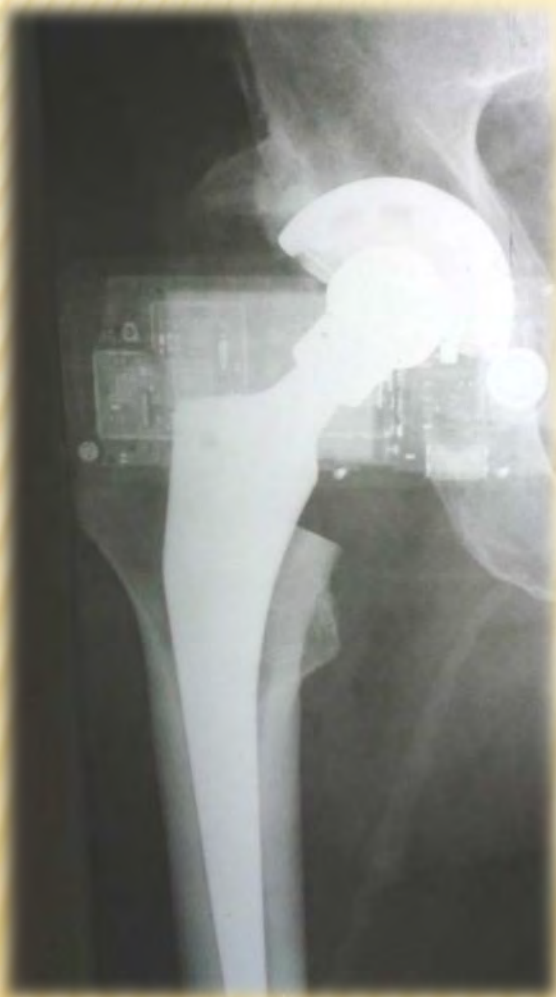Неврит седалищного нерва  
Неврит малоберцового нерва  
Парезы



# Перипротезная инфекция.



# Спасибо за внимание!



За нами следят, или мне показалось