



Этюды частной ортопедии (заметки из практики)

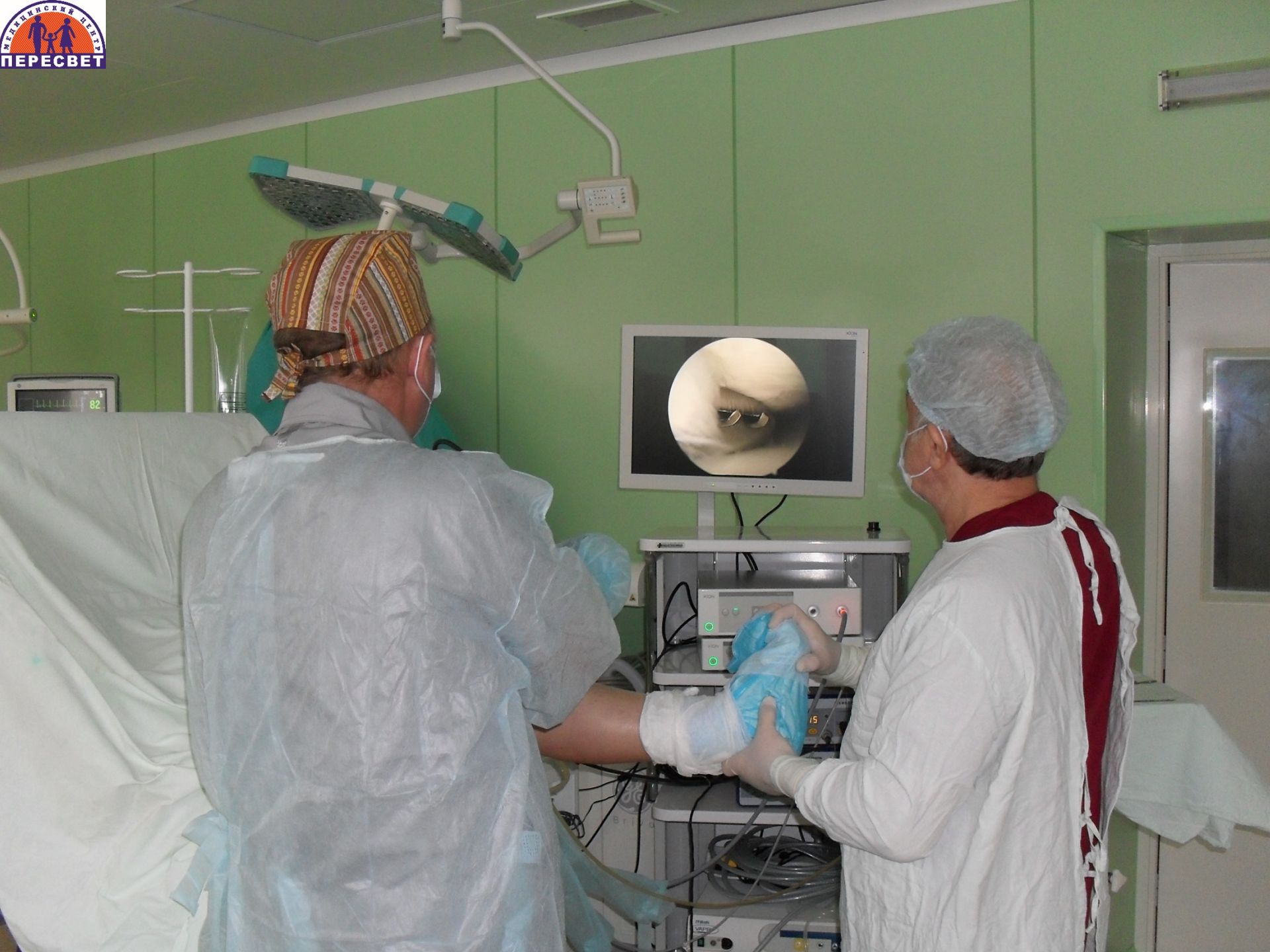ЛЕЧЕБНО-ДИАГНОСТИЧЕСКИЙ ЦЕНТР

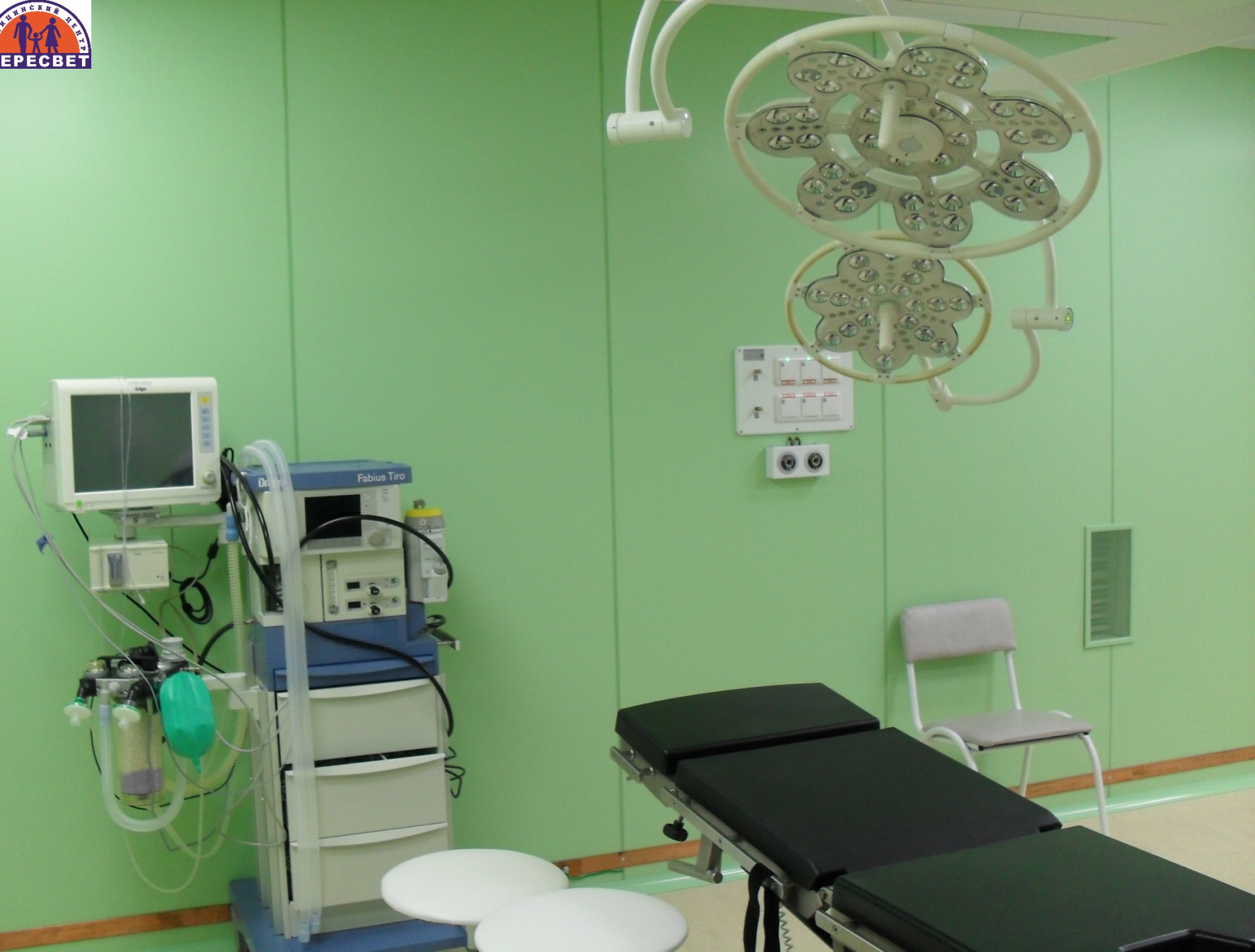МЕДИЦИНСКИЙ ЦЕНТР
ПЕРЕСВЕТ

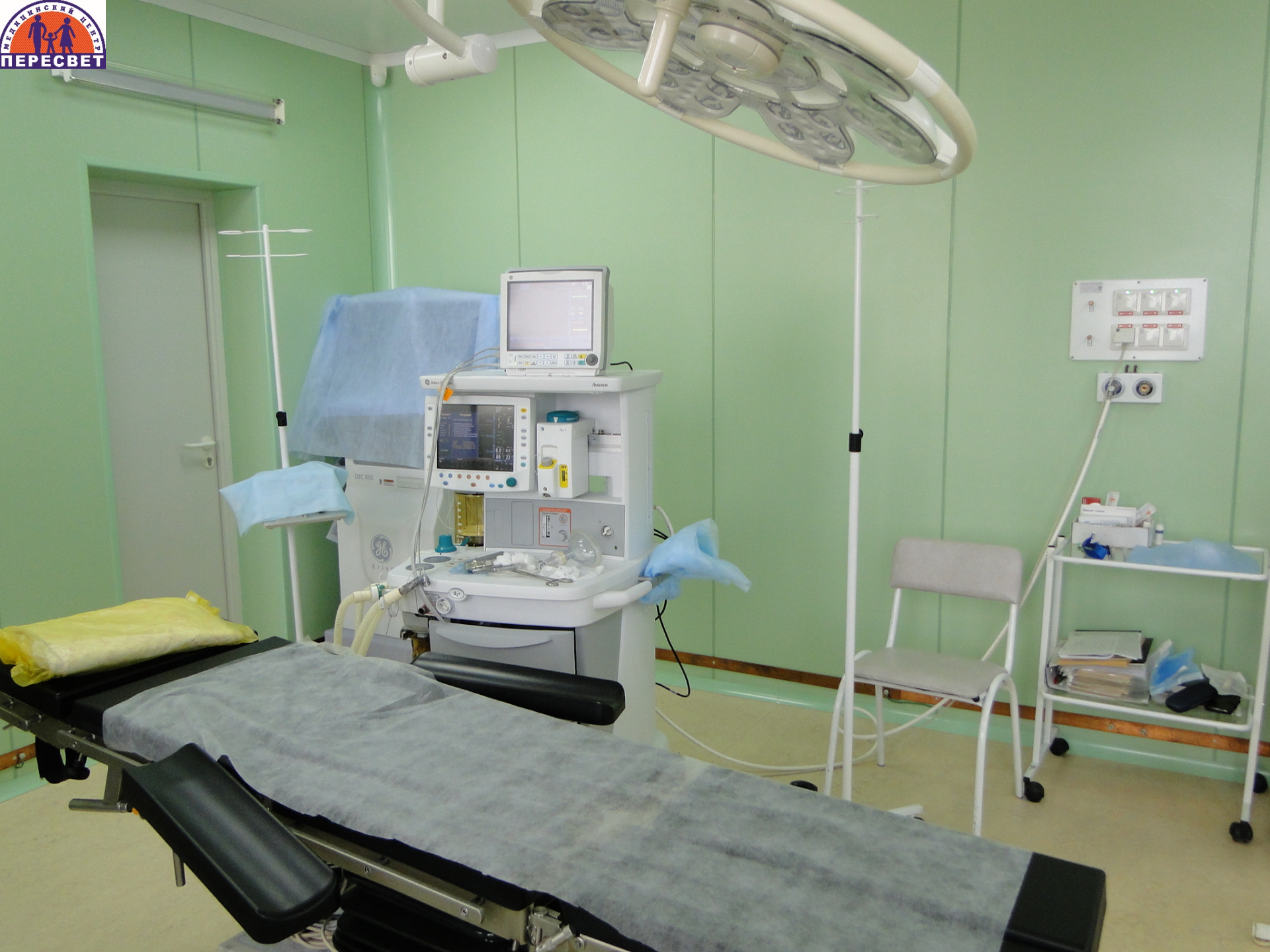Авторы:
Абакумов В.И.
Назаретский А.А.
Стариков А.О.

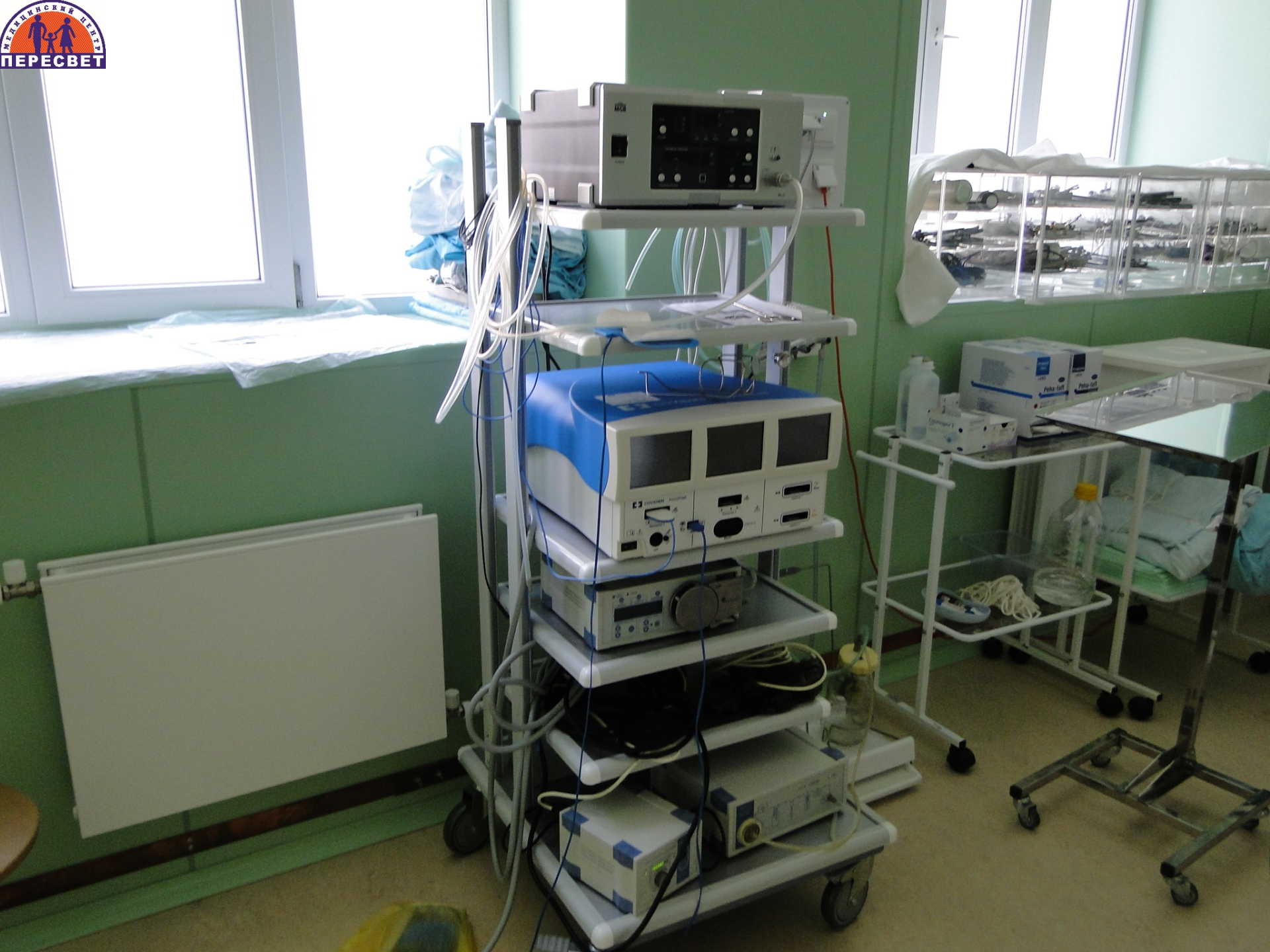


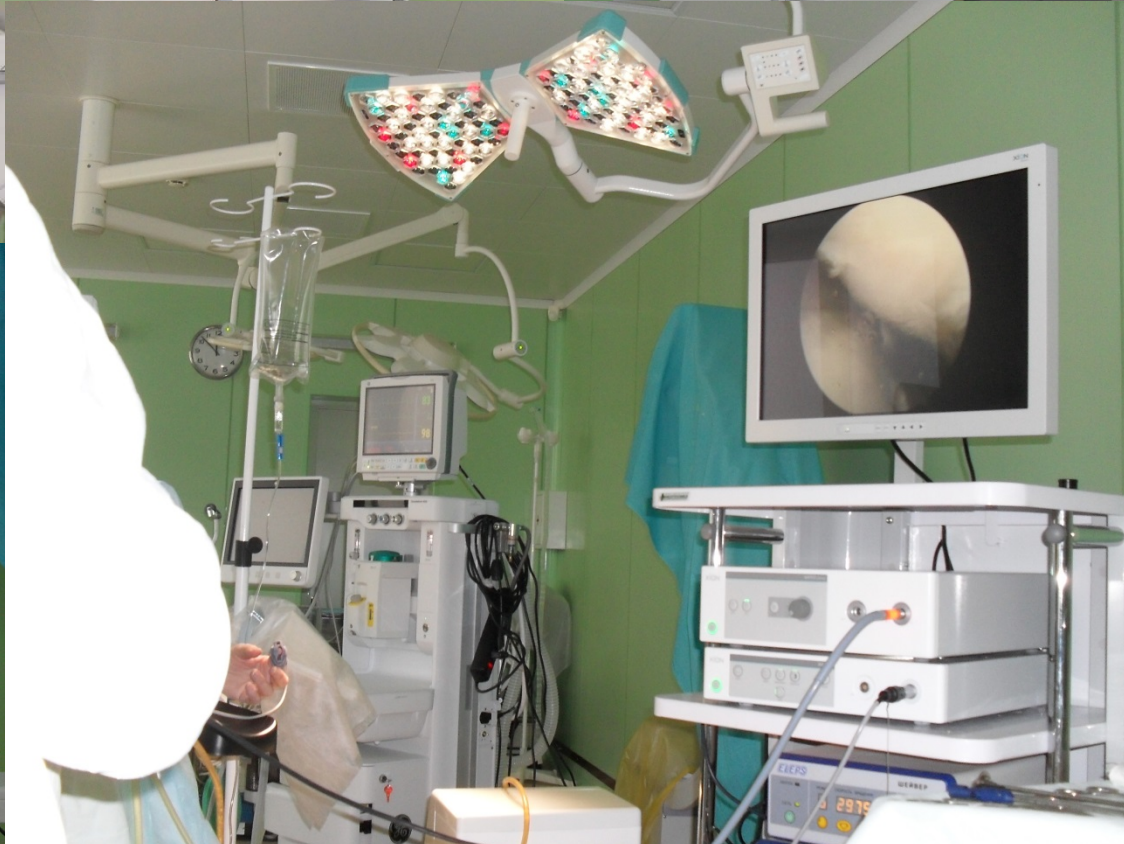
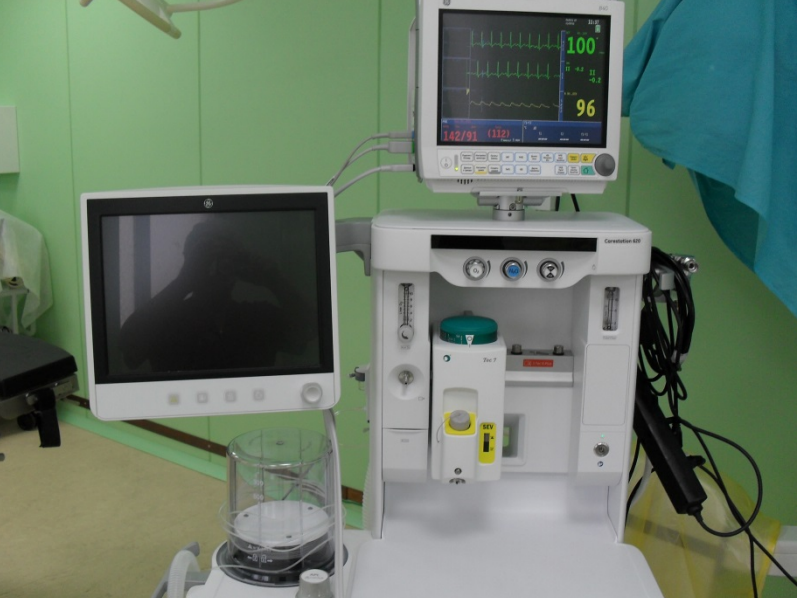
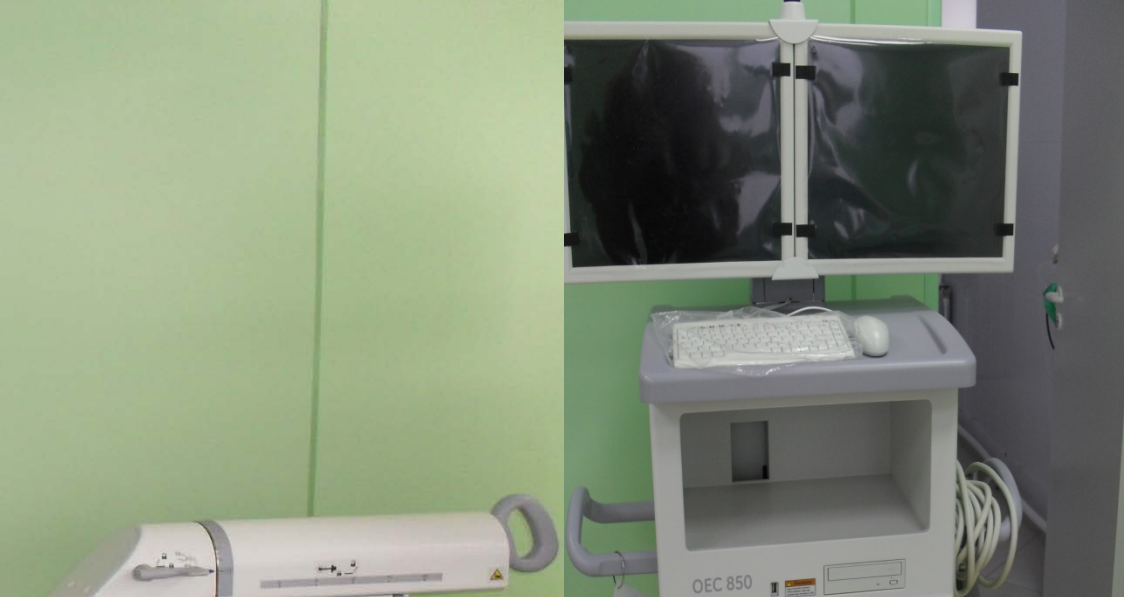
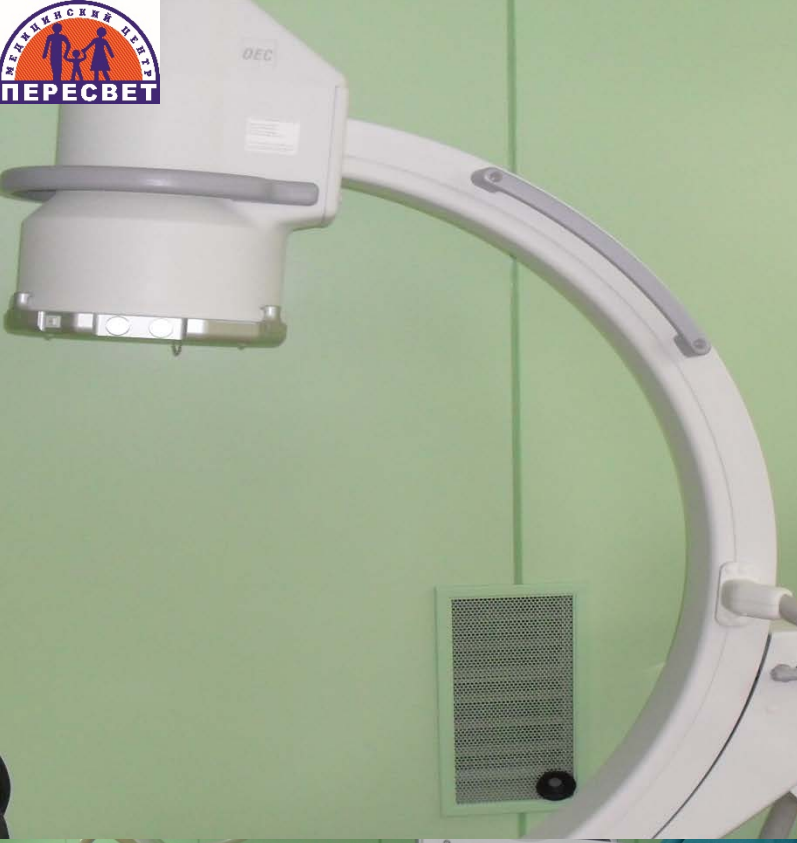







Аваскулярный некроз головки бедренной кости

Eighth Edition

CAMPBELL'S OPERATIVE ORTHOPAEDICS

Edited by
A. H. CRENSHAW

VOLUME THREE

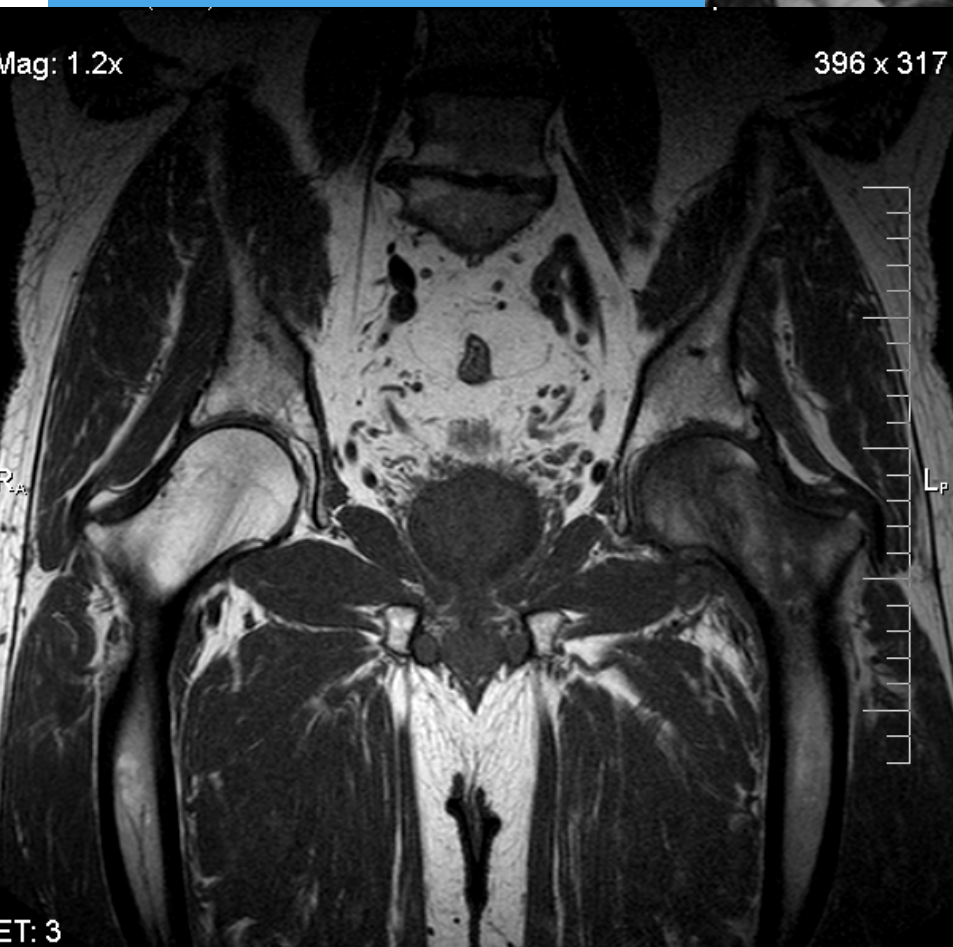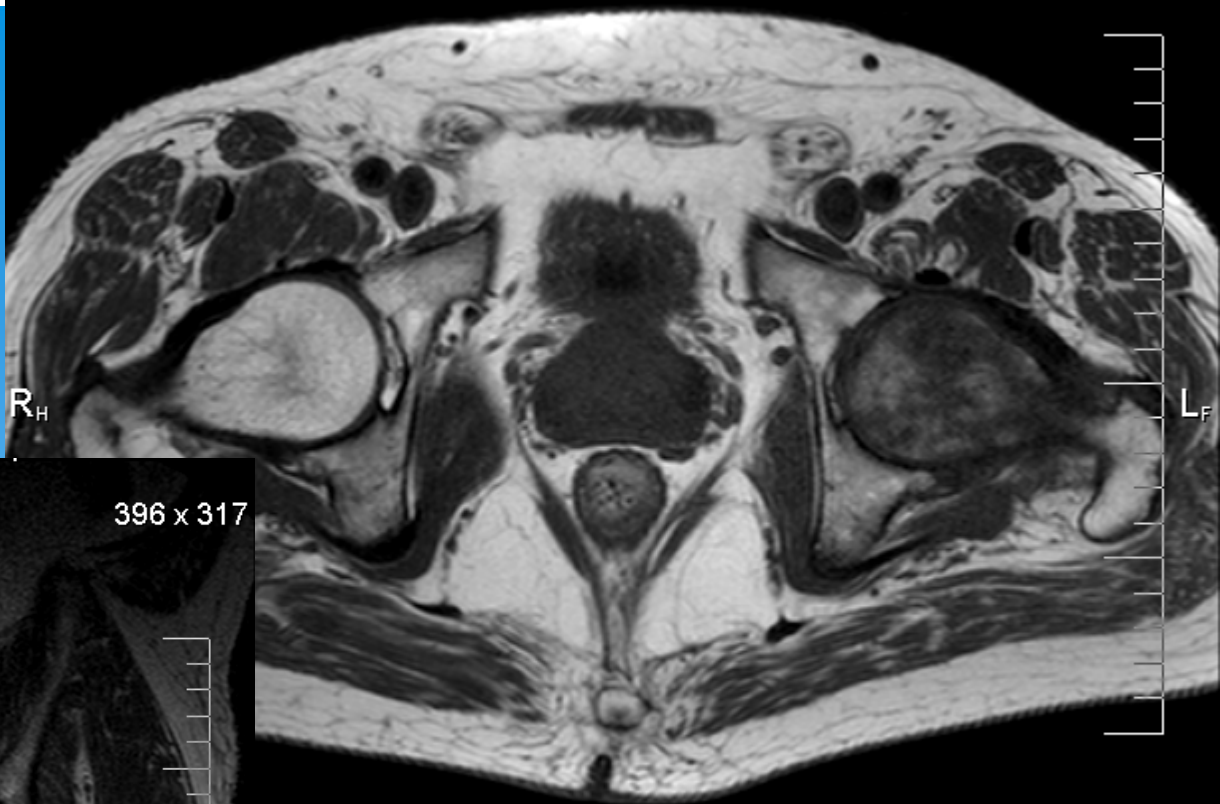Traumatic disorders of joints	1463
Arthroscopy	1767
Disorders of muscles, tendons, and associated structures	1893
Nontraumatic bone and joint disorders	1957
Congenital anomalies	2059

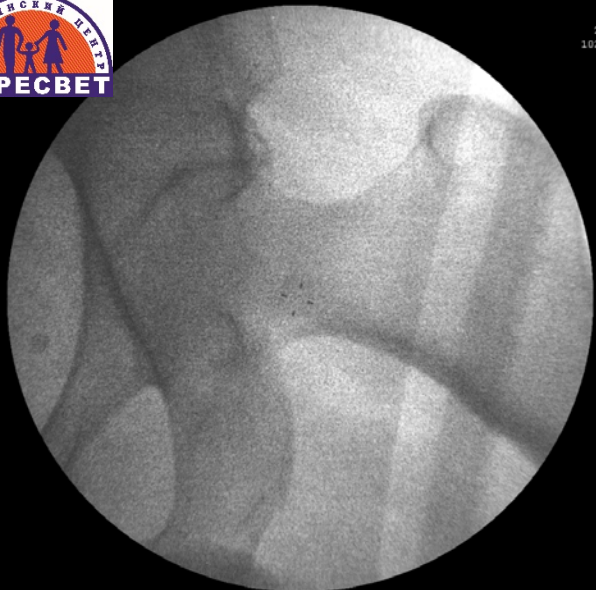CORE DECOMPRESSION

TECHNIQUE 6-4

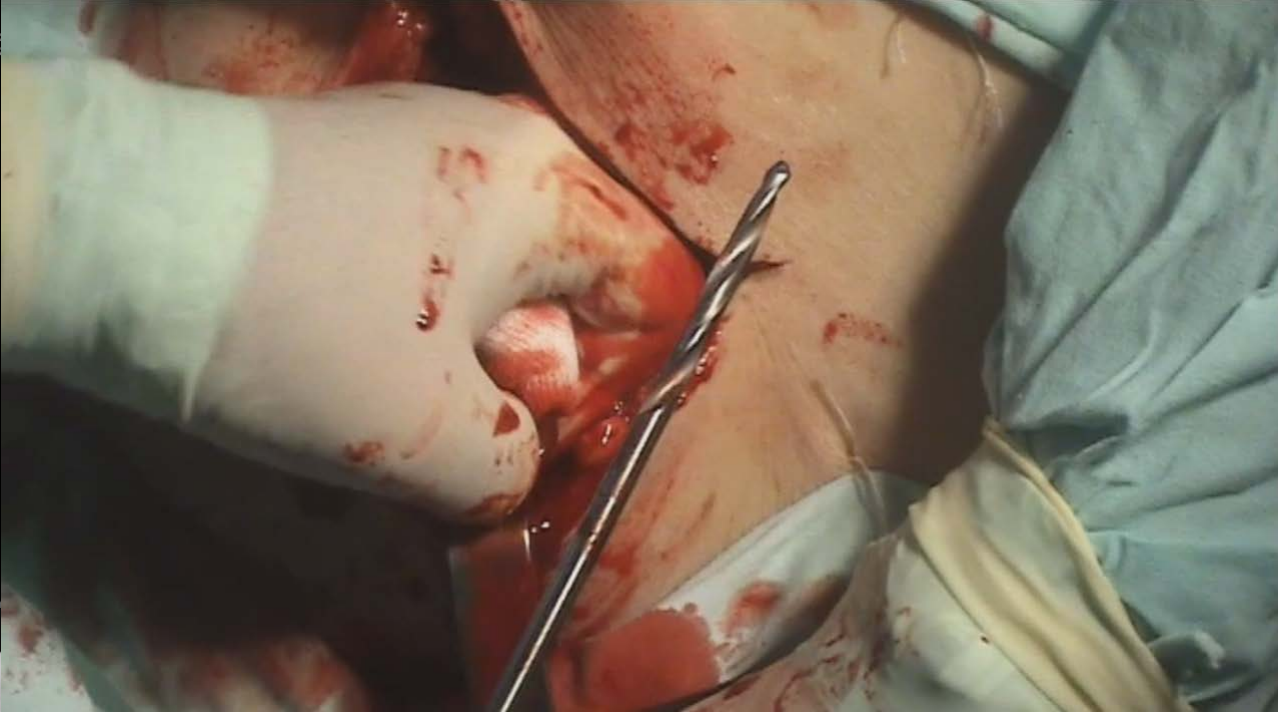
(HUNGERFORD)

- With the patient supine on a hip fracture table, approach the hip through a 2- to 3-cm midlateral longitudinal incision centered over the subtrochanteric region using image intensification as a guide.
- As an alternative, with the patient in the lateral decubitus position and the operative limb draped free, position the C-arm to obtain an anteroposterior view; the limb can be moved to a frog-leg position for a lateral view. This avoids the need to move the fluoroscopy unit during surgery.
- Split the fascia lata in the direction of its fibers

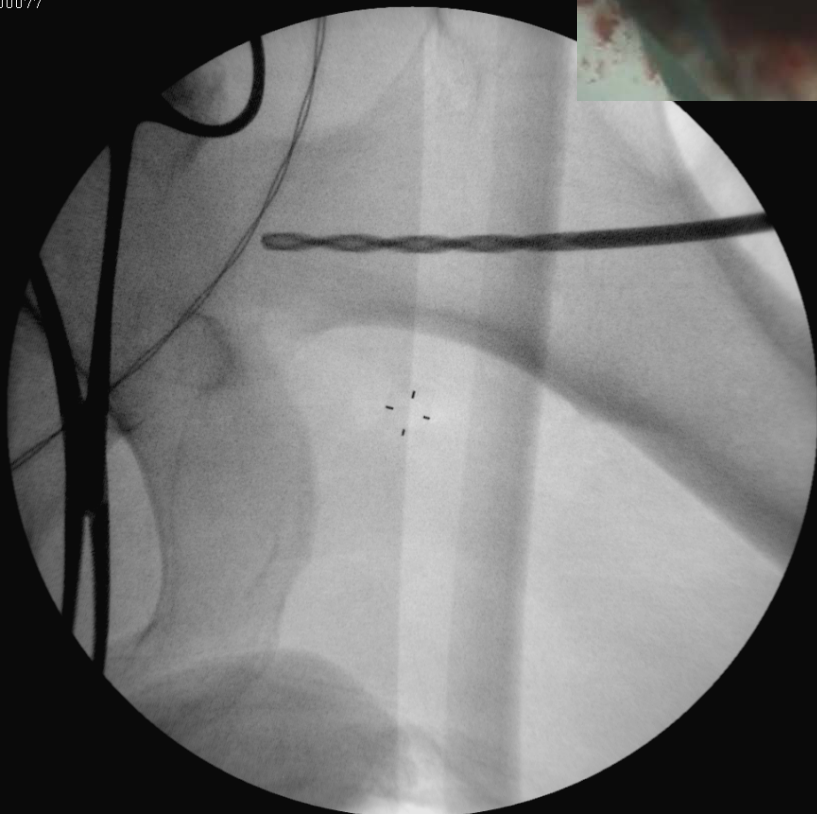



kVp 70
mA 1
Im: 1
Unnamed00077

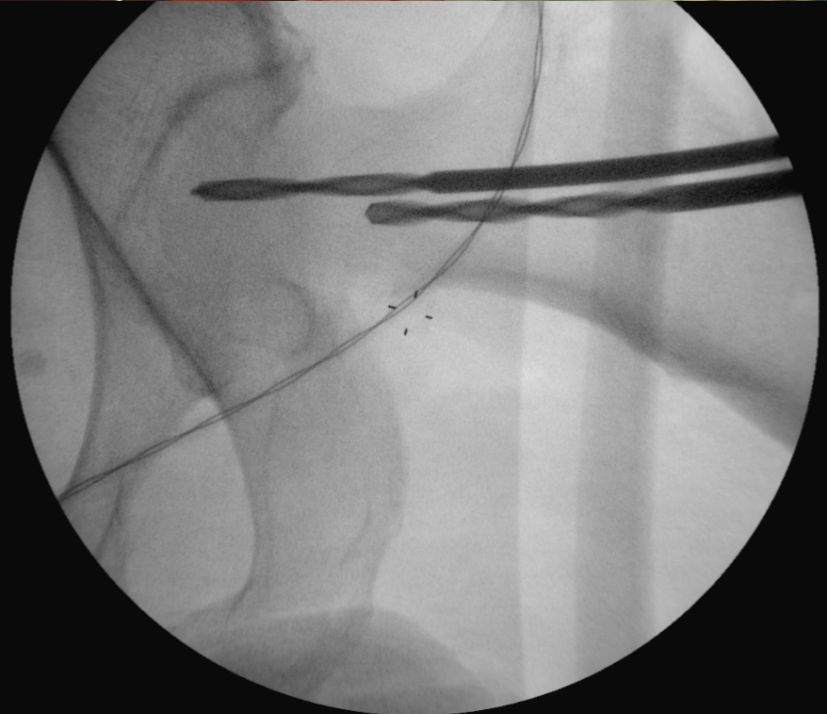


W:1



kVp 85
mA 3
Im: 2

MF:1,0

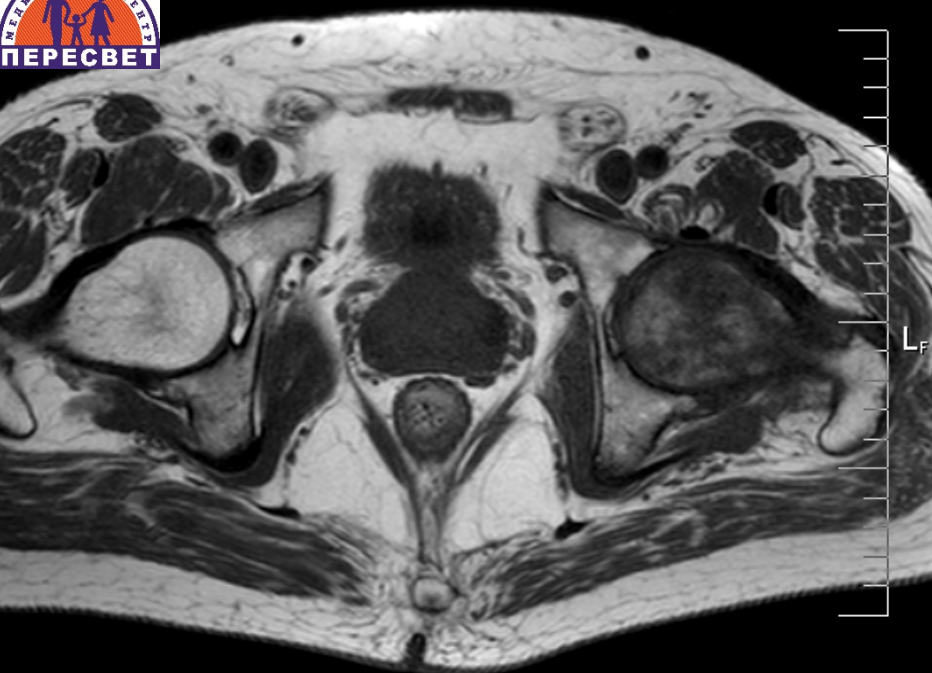

MF:1,0

kVp 86
mA 3
Im: 6

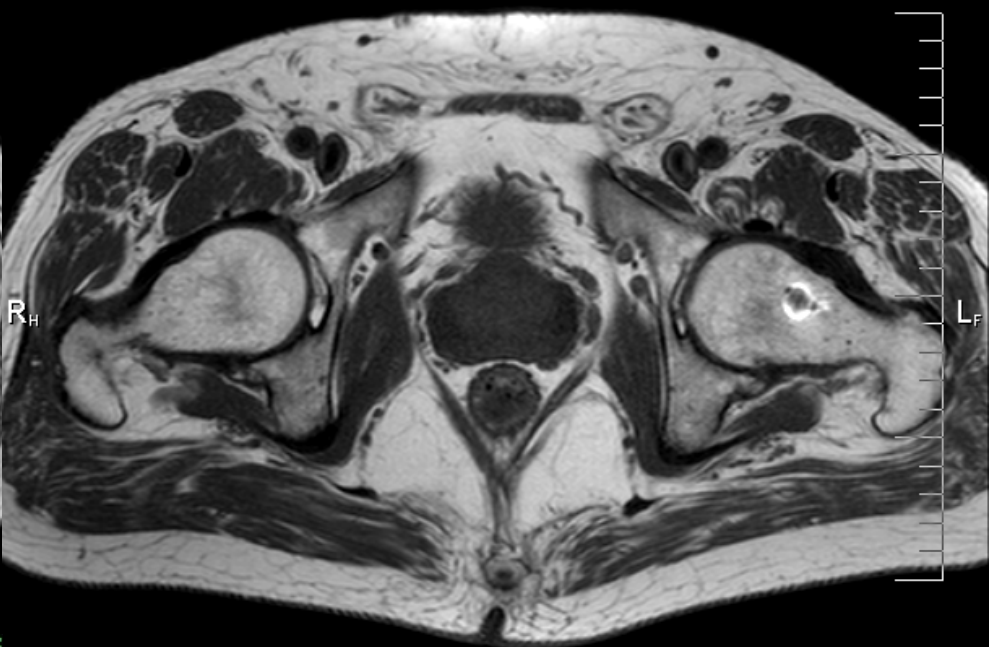
W:297 L:136

W:297 L:136

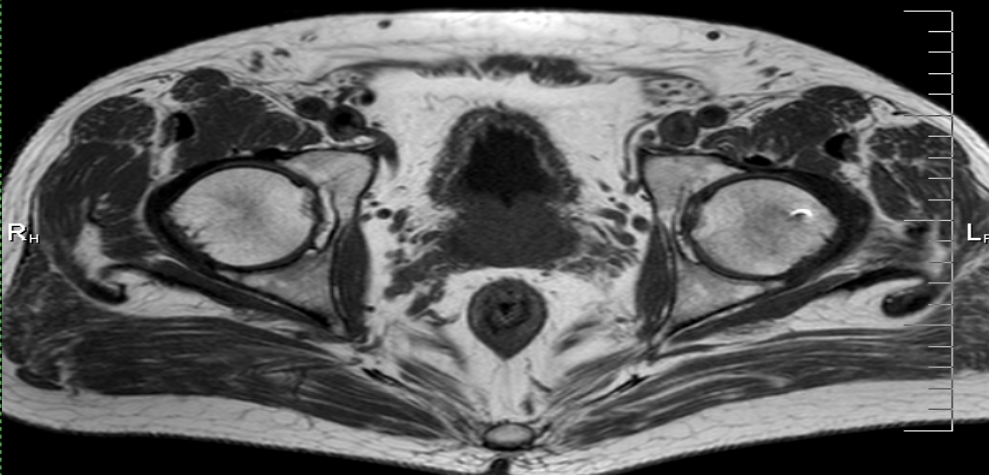
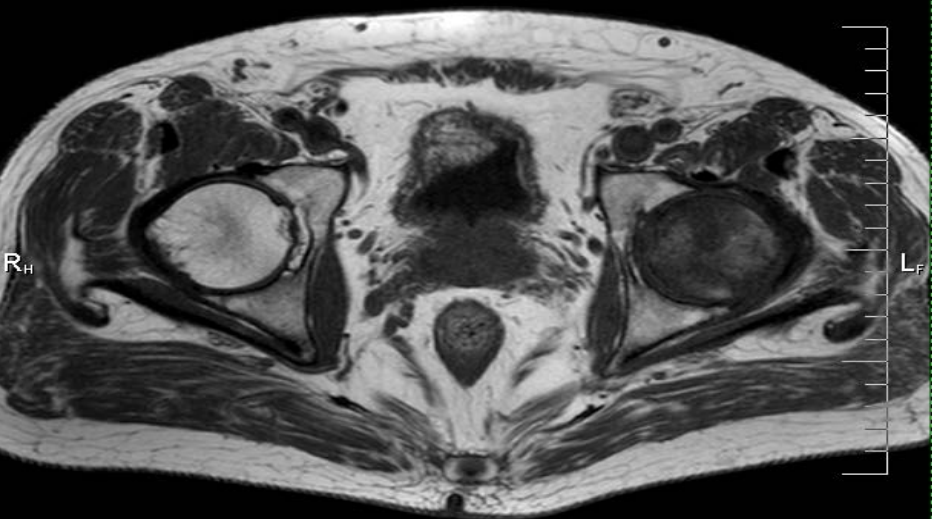


Mag: 1.3x

372 x 295

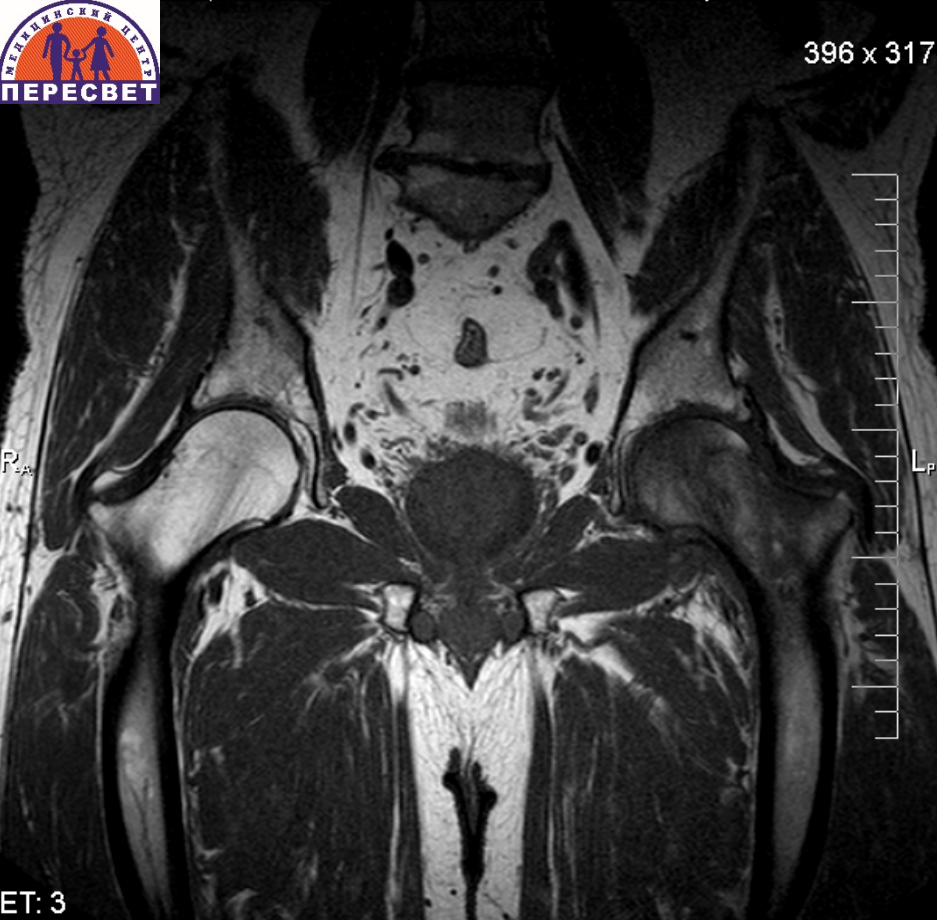


Спустя 4 месяца



Спустя 4 месяца

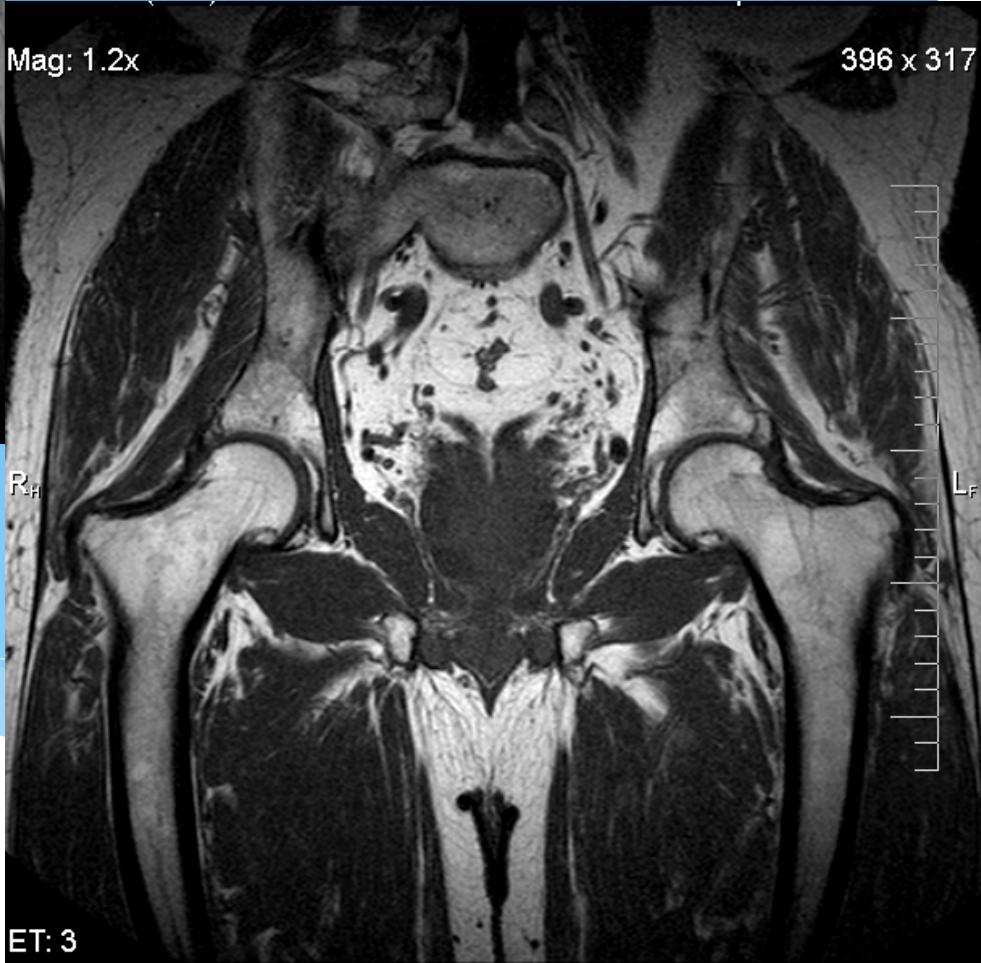396 x 317



ET: 3

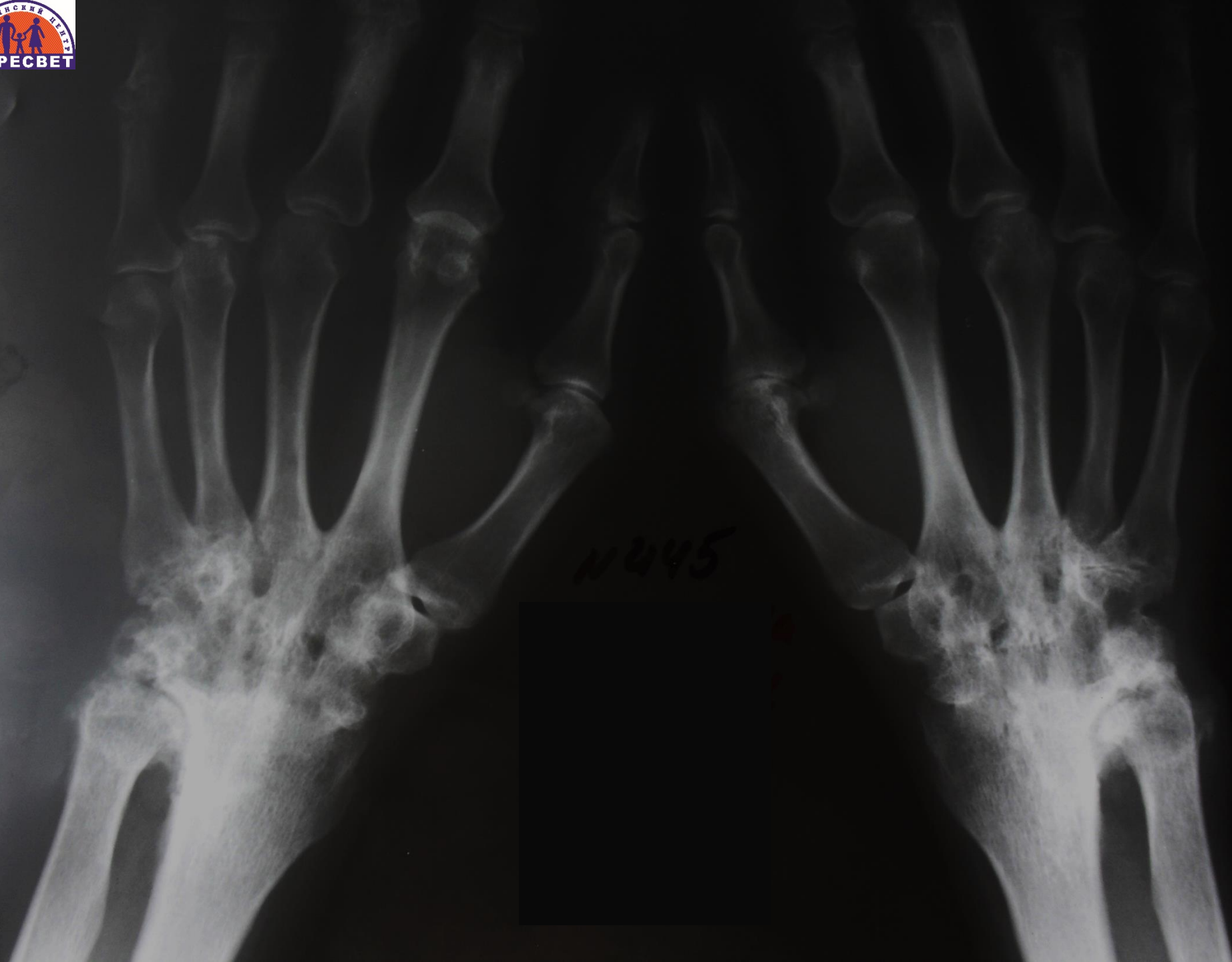
Mag: 1.2x

396 x 317



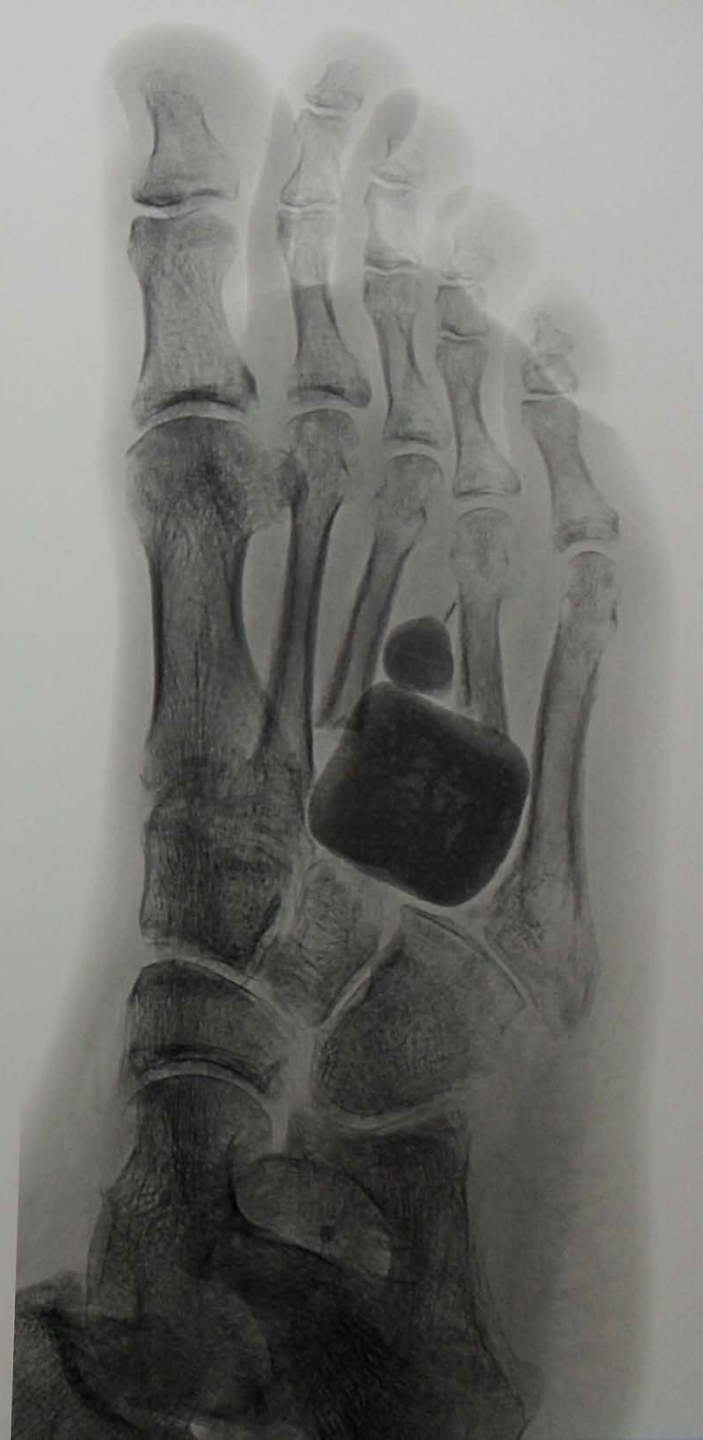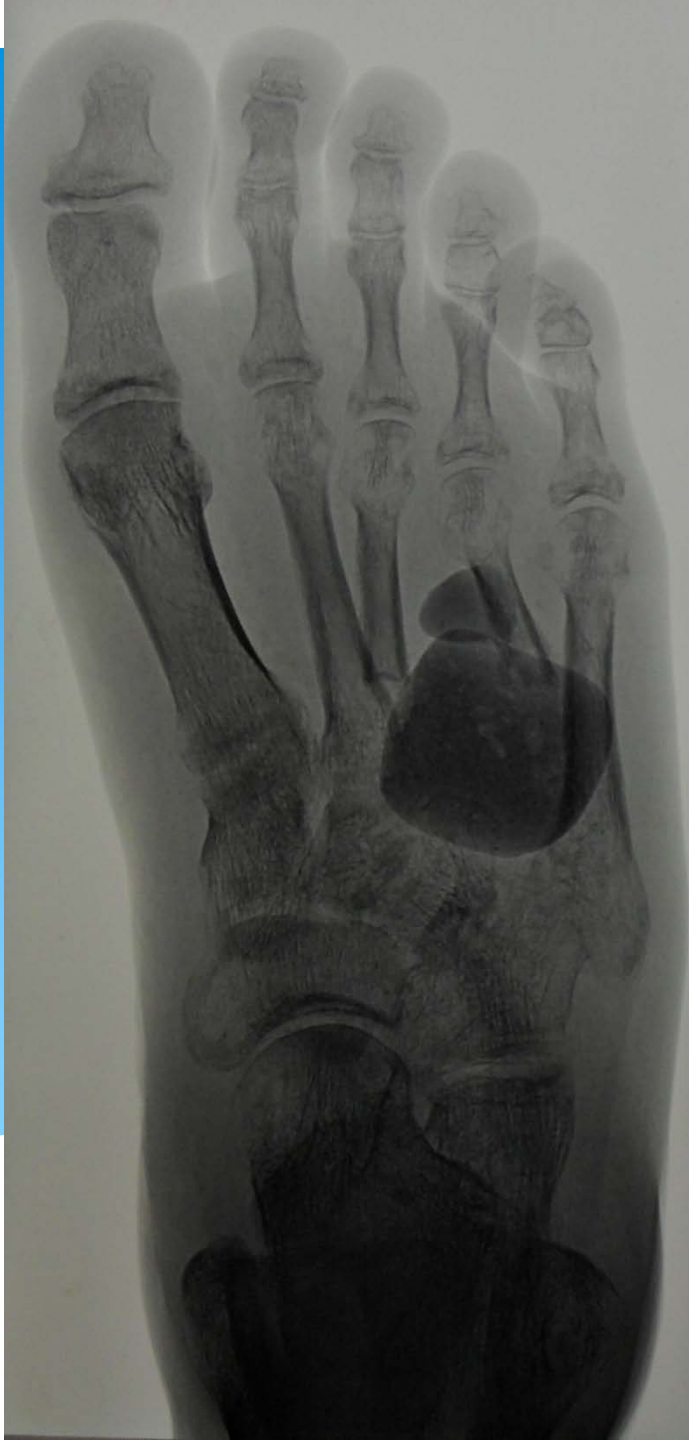ET: 3

Фиброзный анкилоз кистевого сустава на фоне ревматоидного артрита

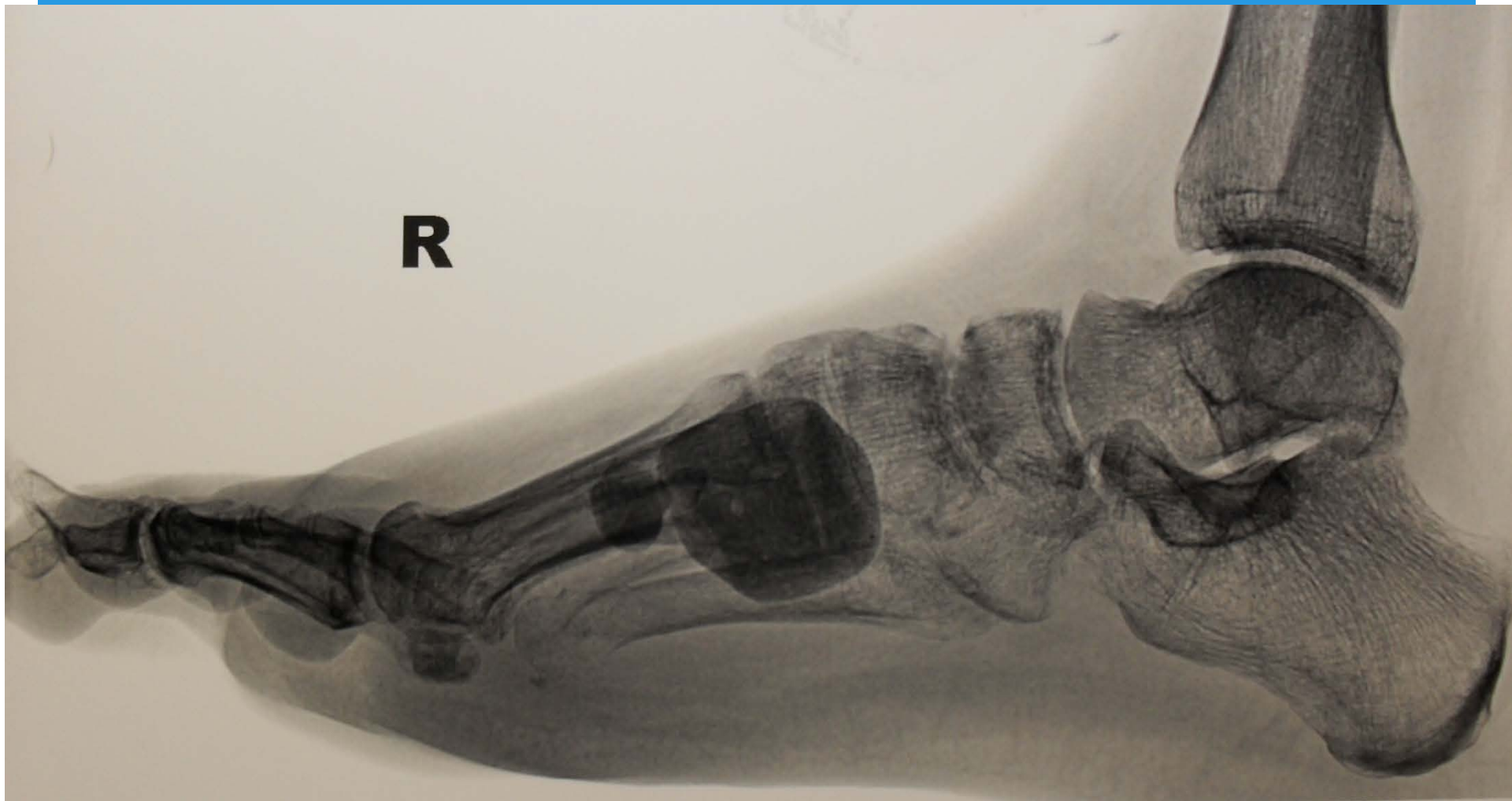

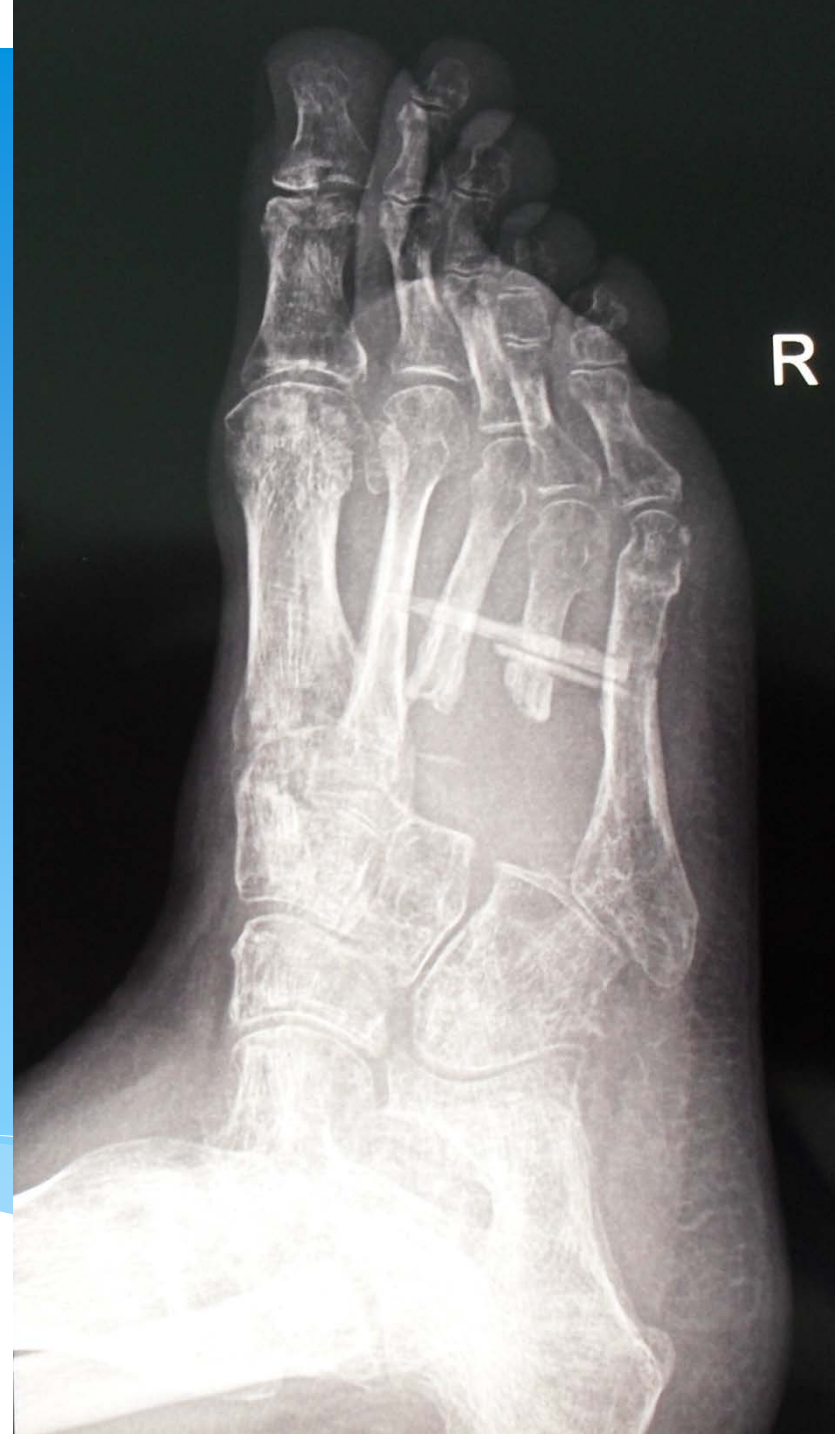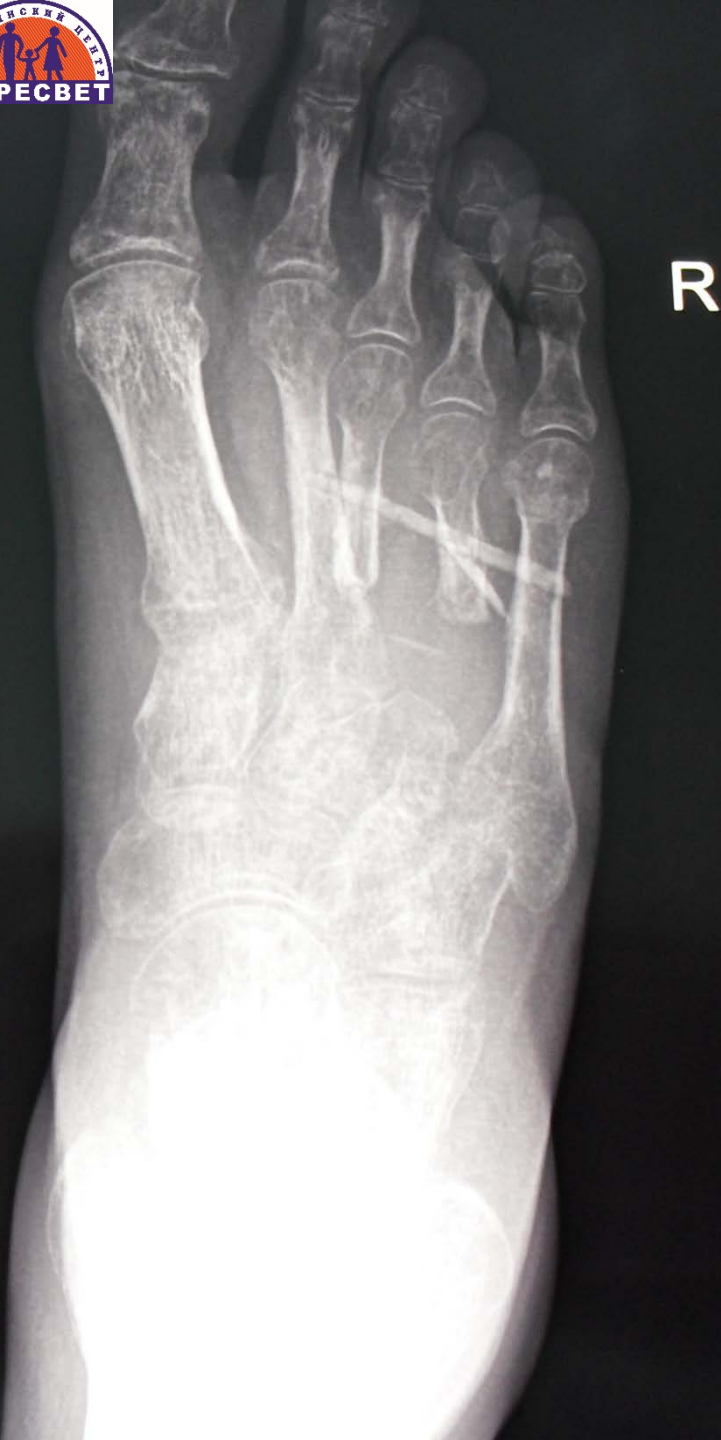11445

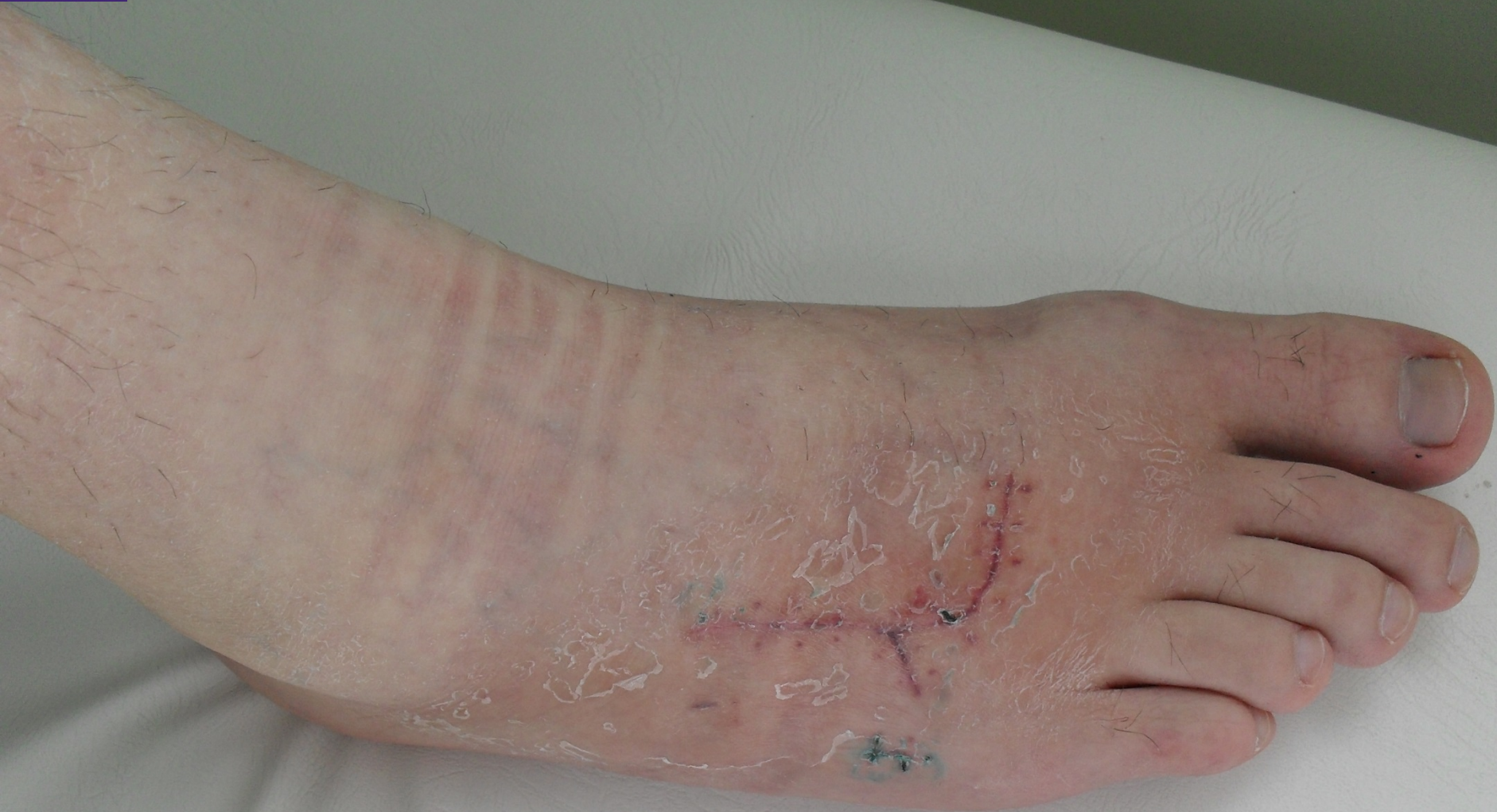Оскольчатый перелом III, IV плюсневых костей

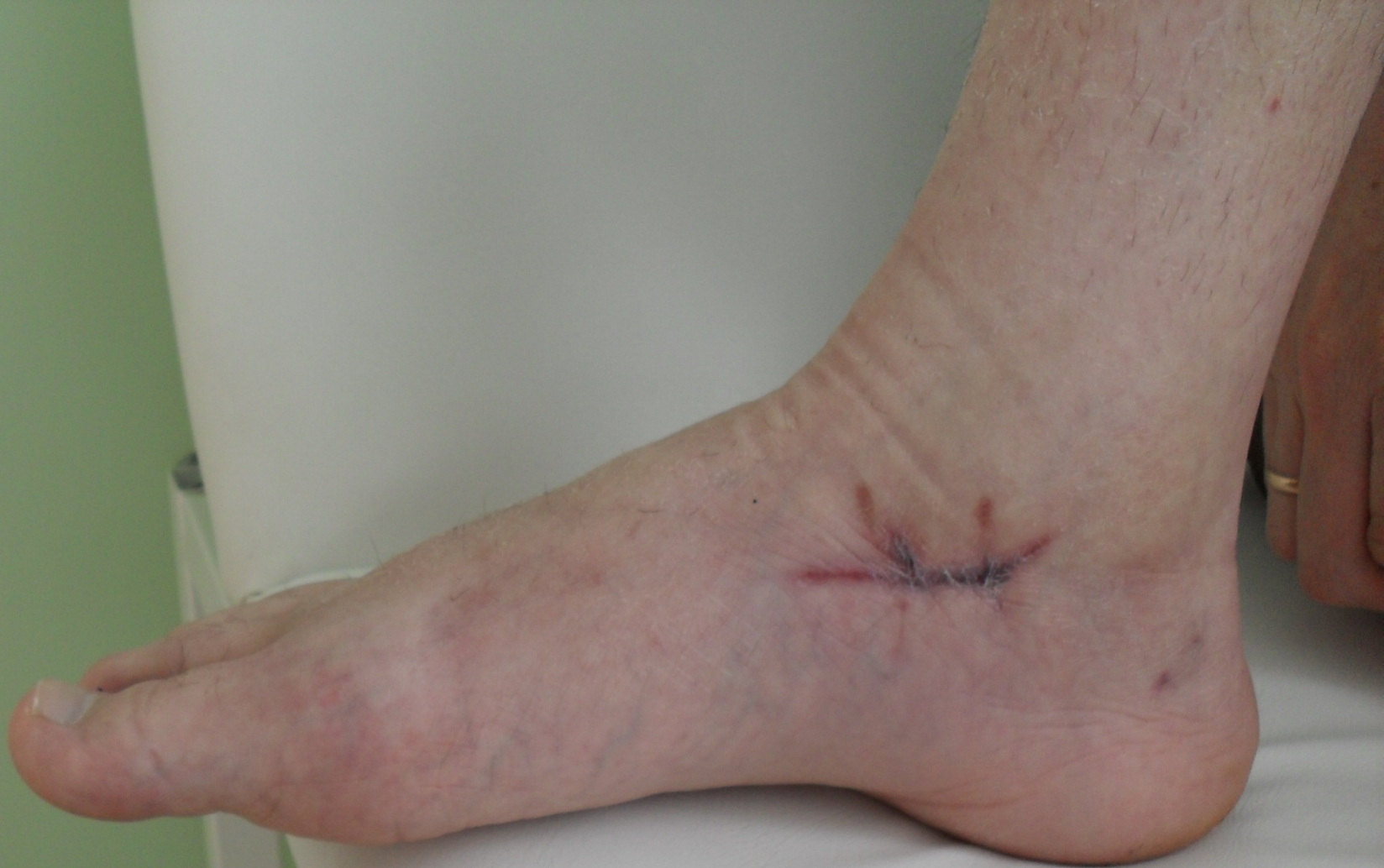

R

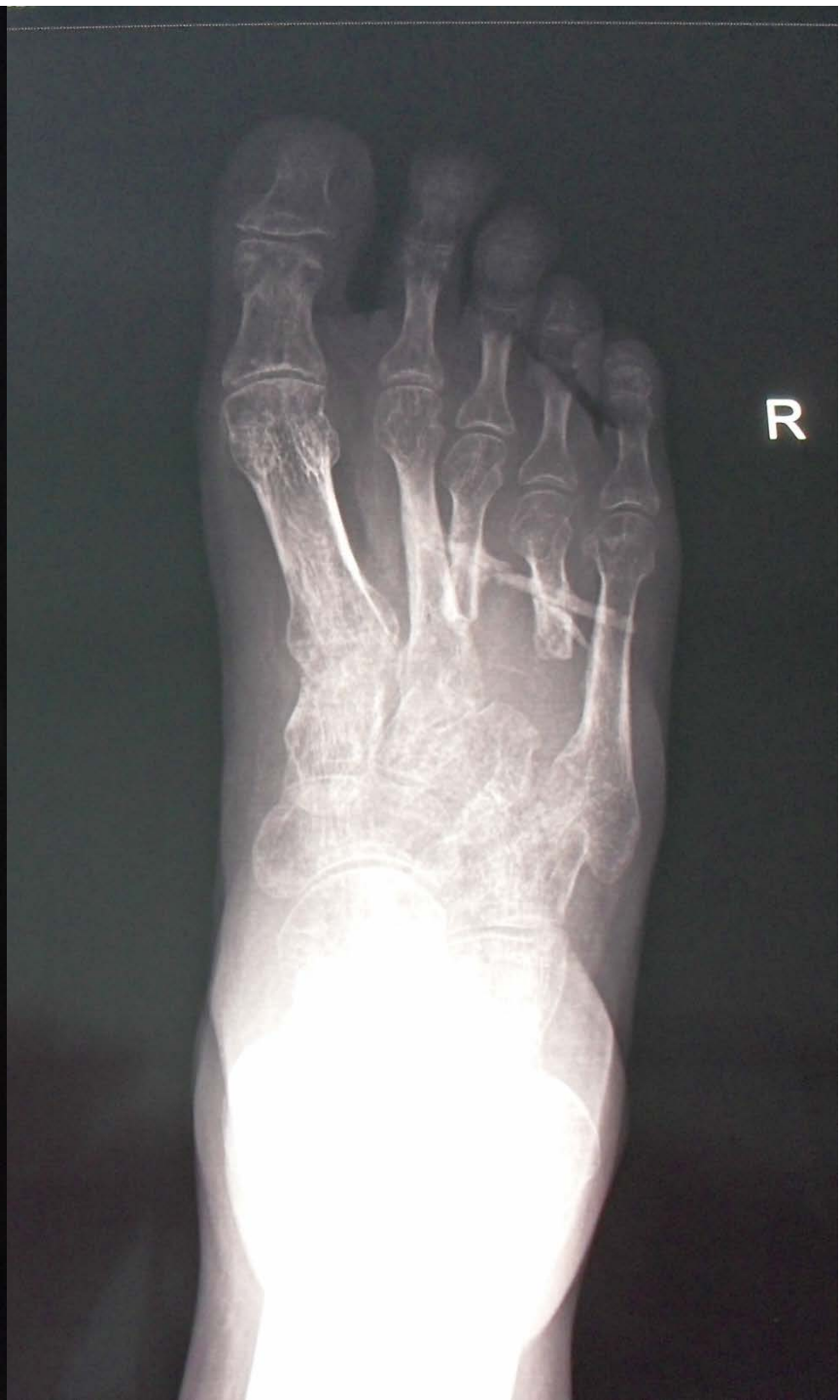
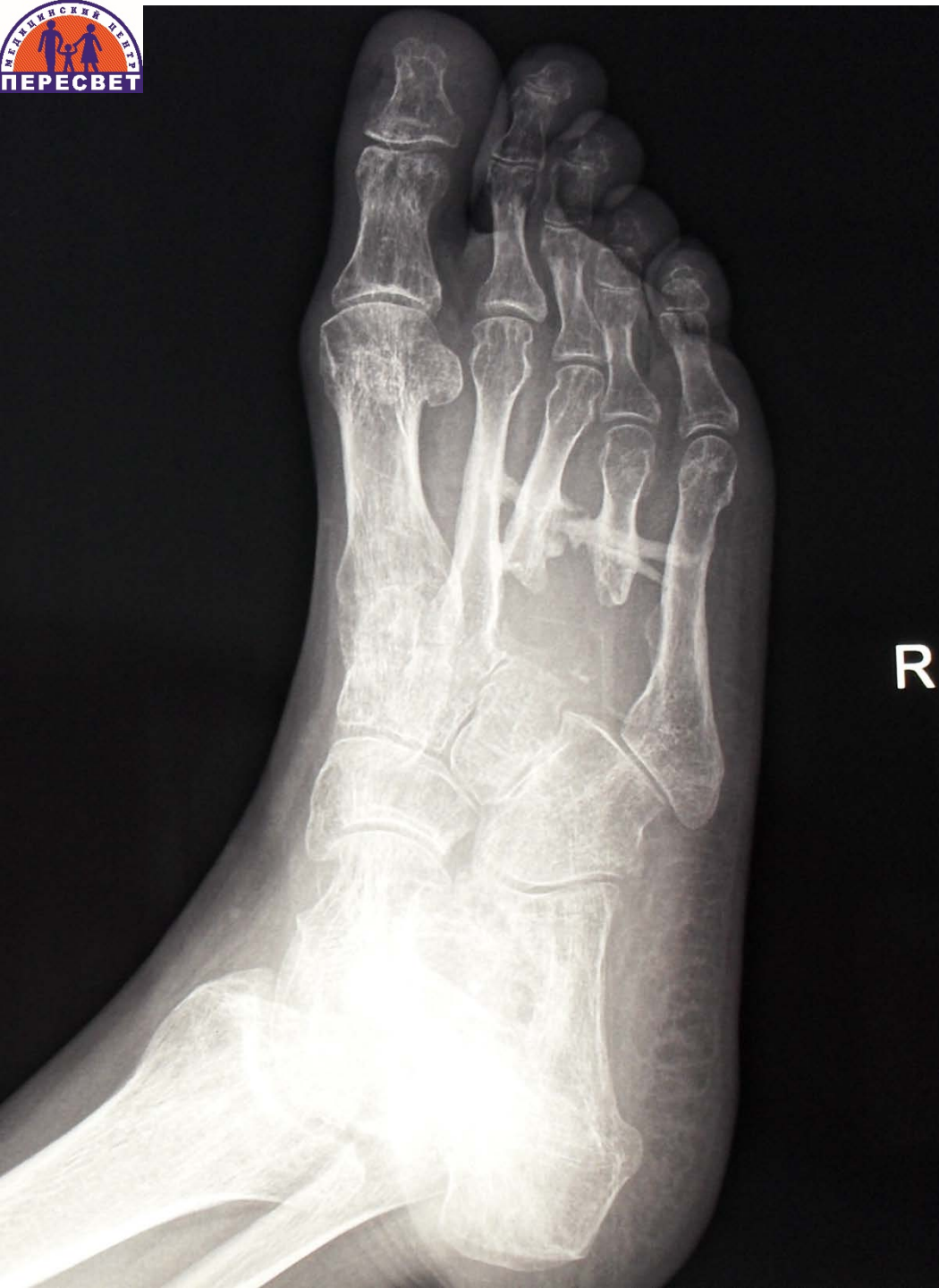


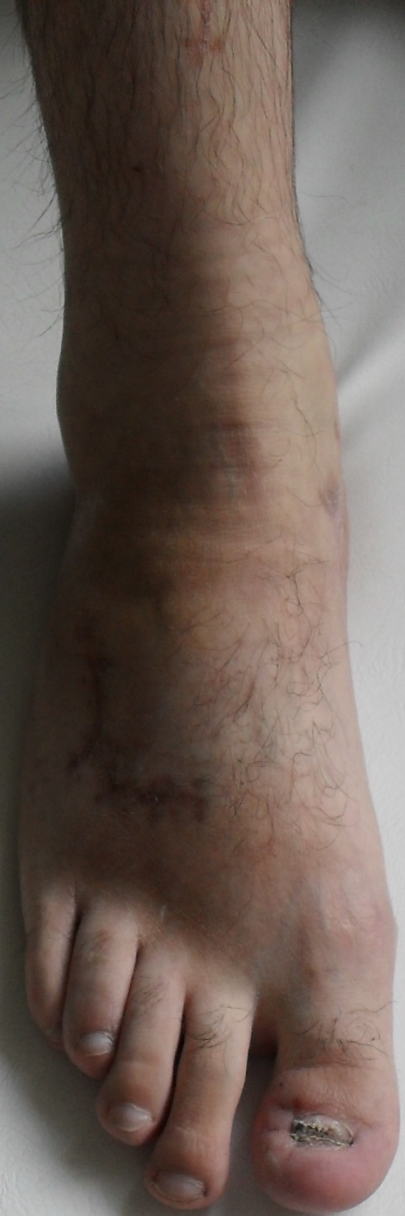


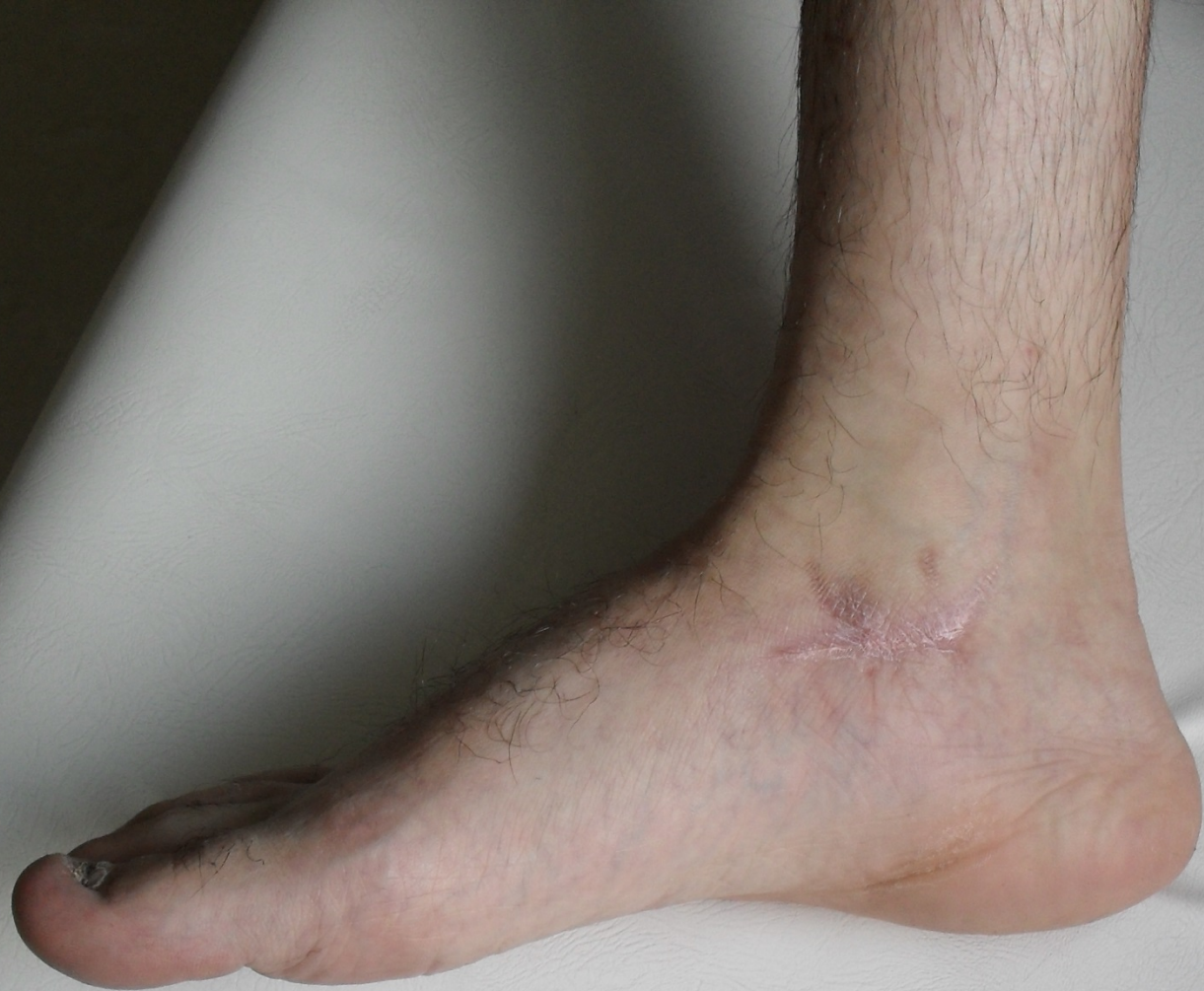






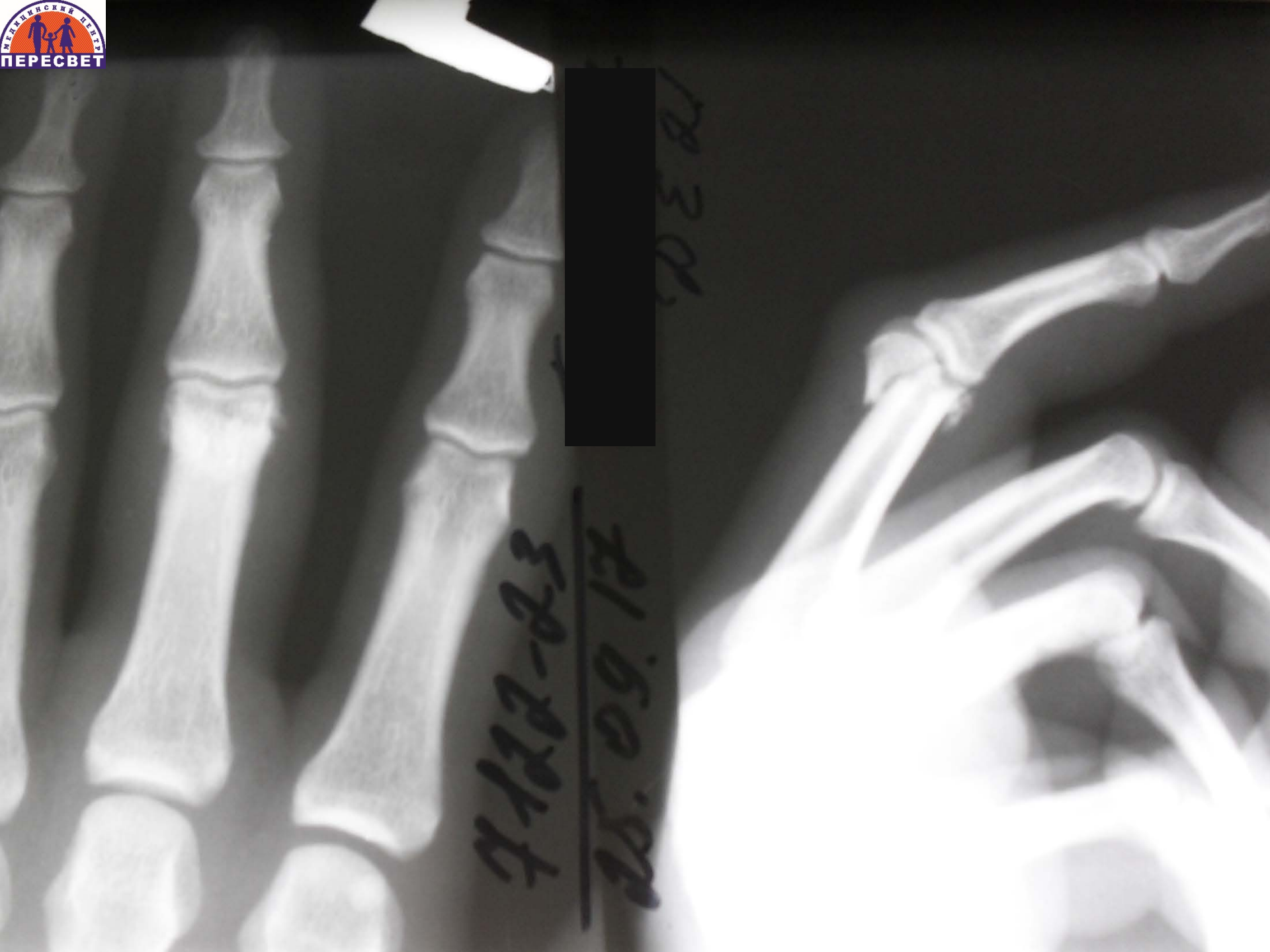



Внутрисуставной оскольчатый перелом основной фаланги III пальца правой кисти

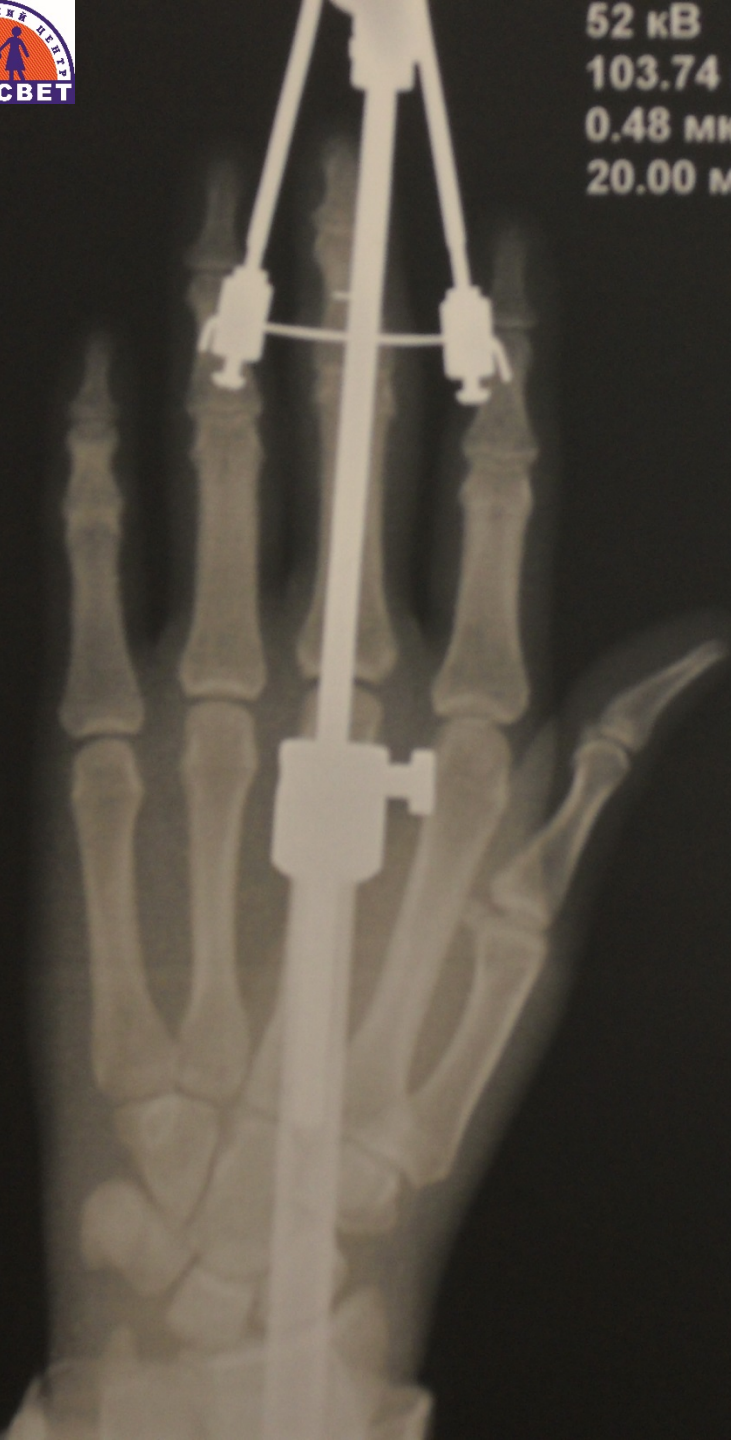

[Redacted]

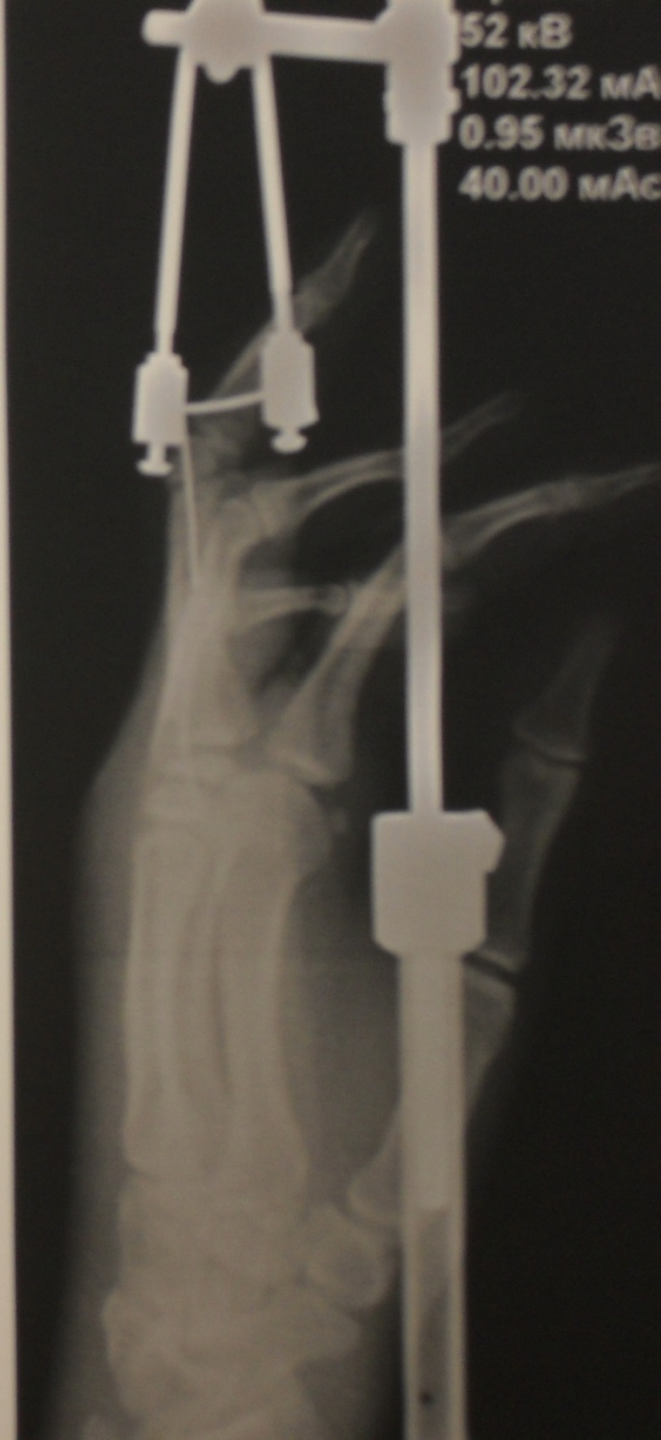25.09.17
7122-23

178301

52 кВ
103.74 мА
0.48 мкЗВ
20.00 мАс

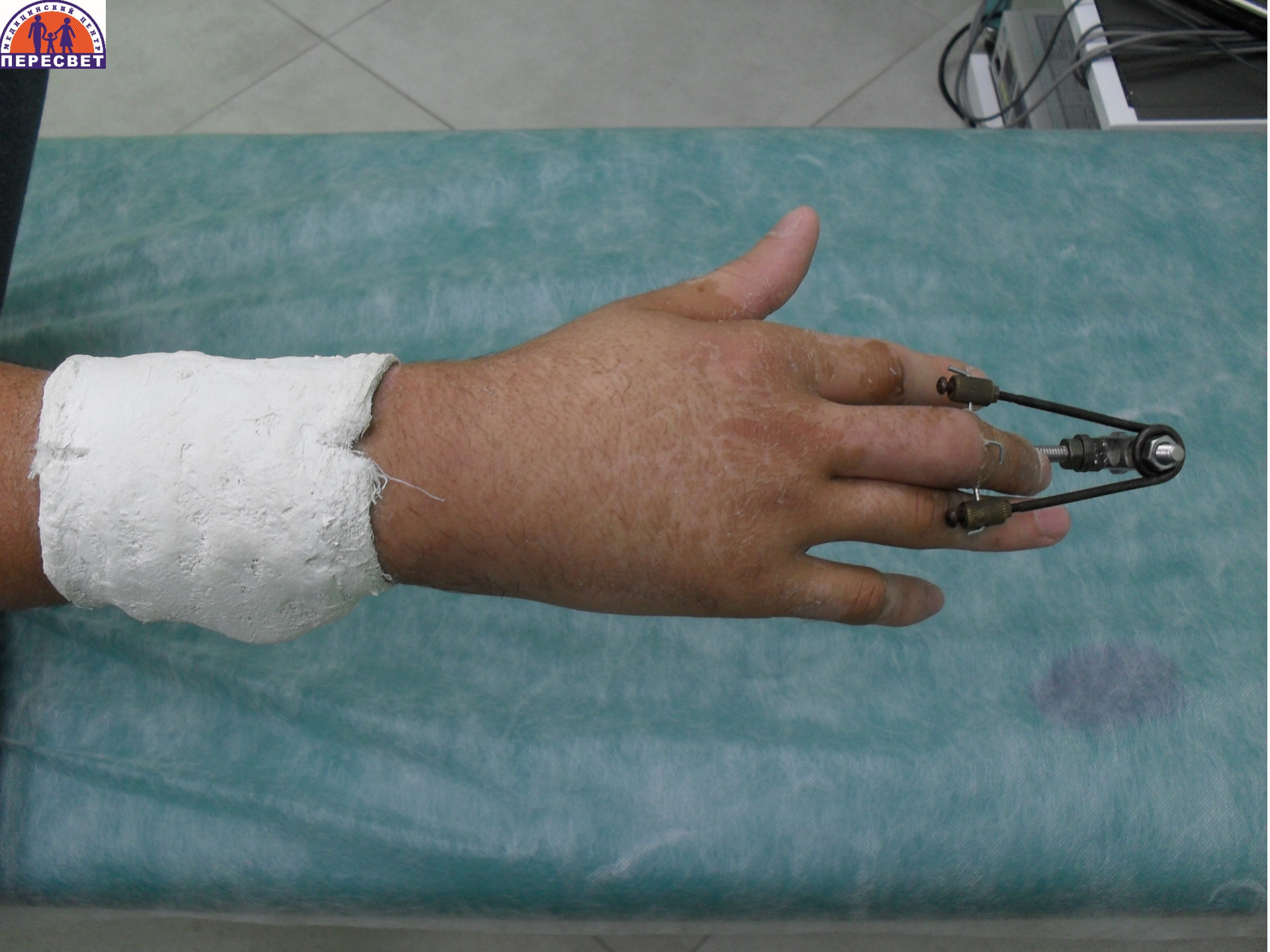

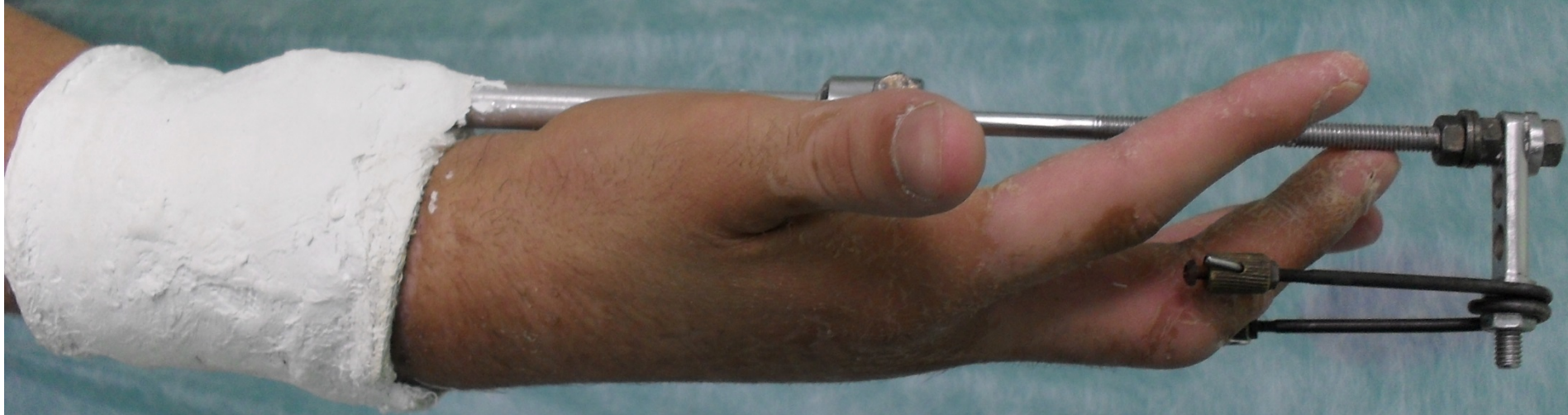52 кВ
102.32 мА
0.95 мкЗВ
40.00 мАс





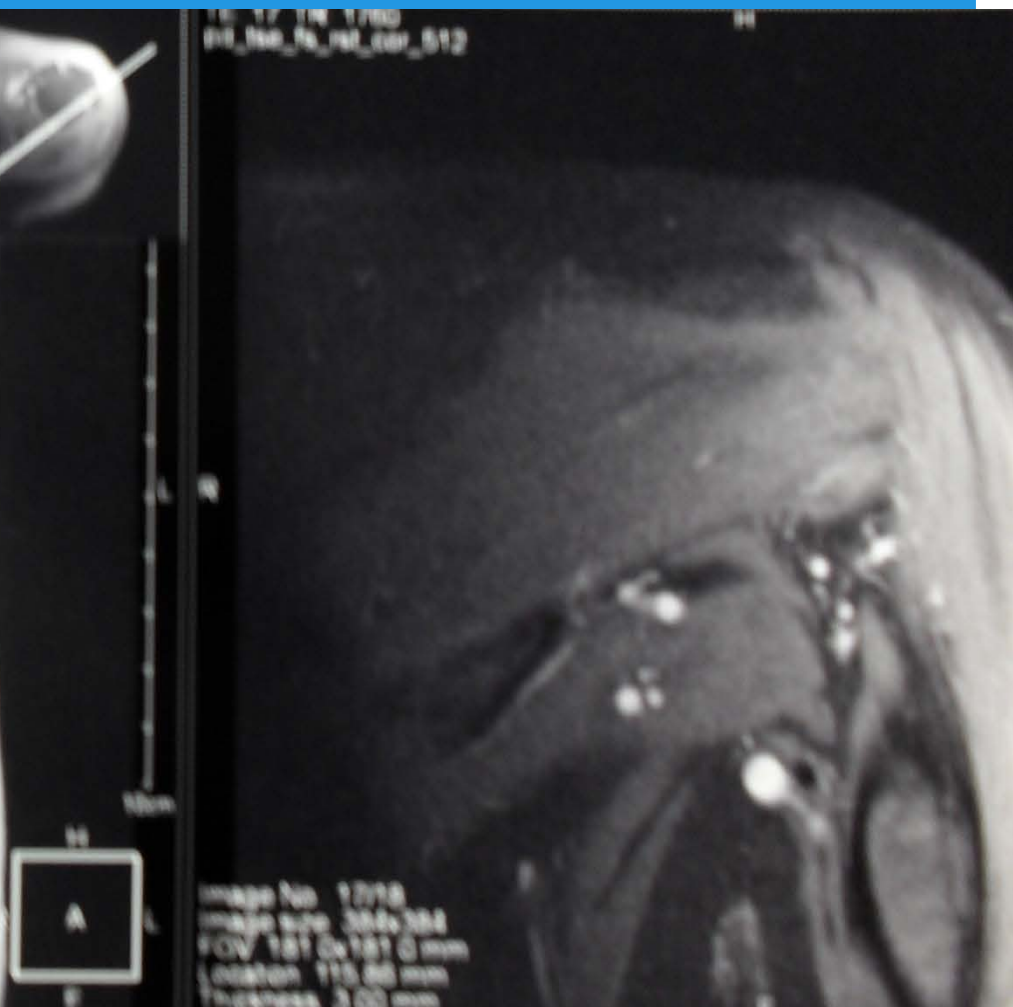
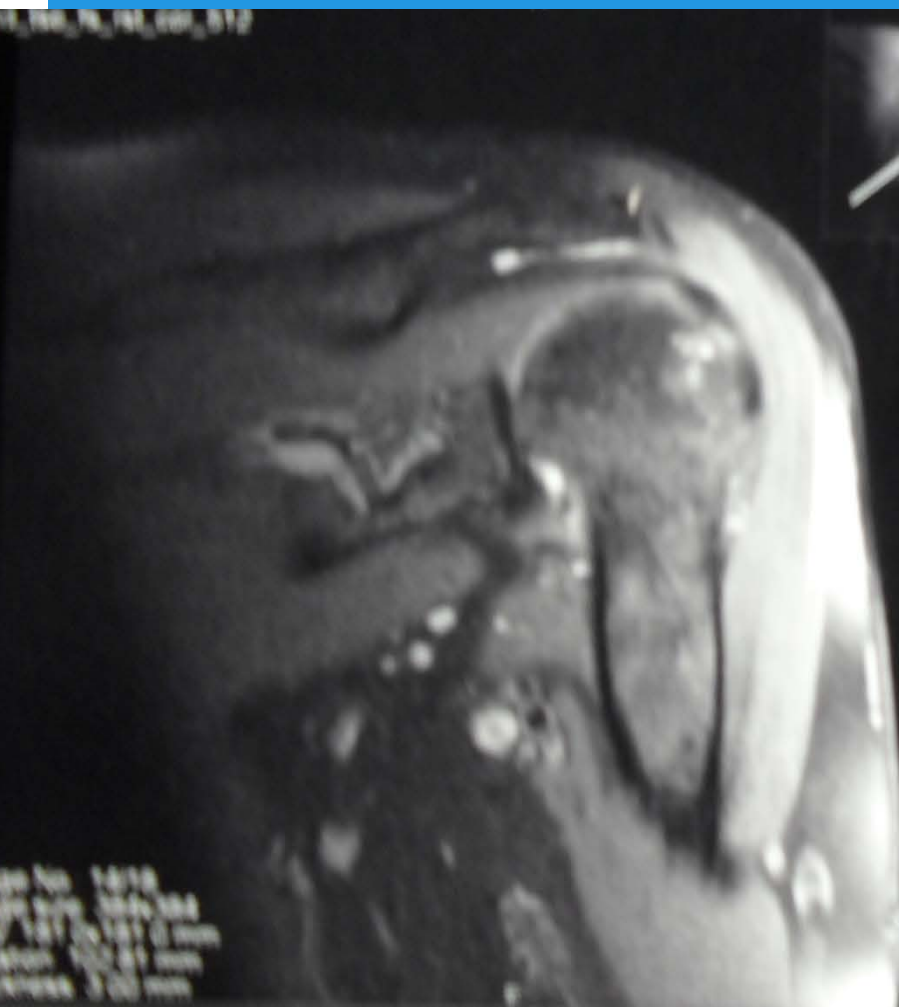
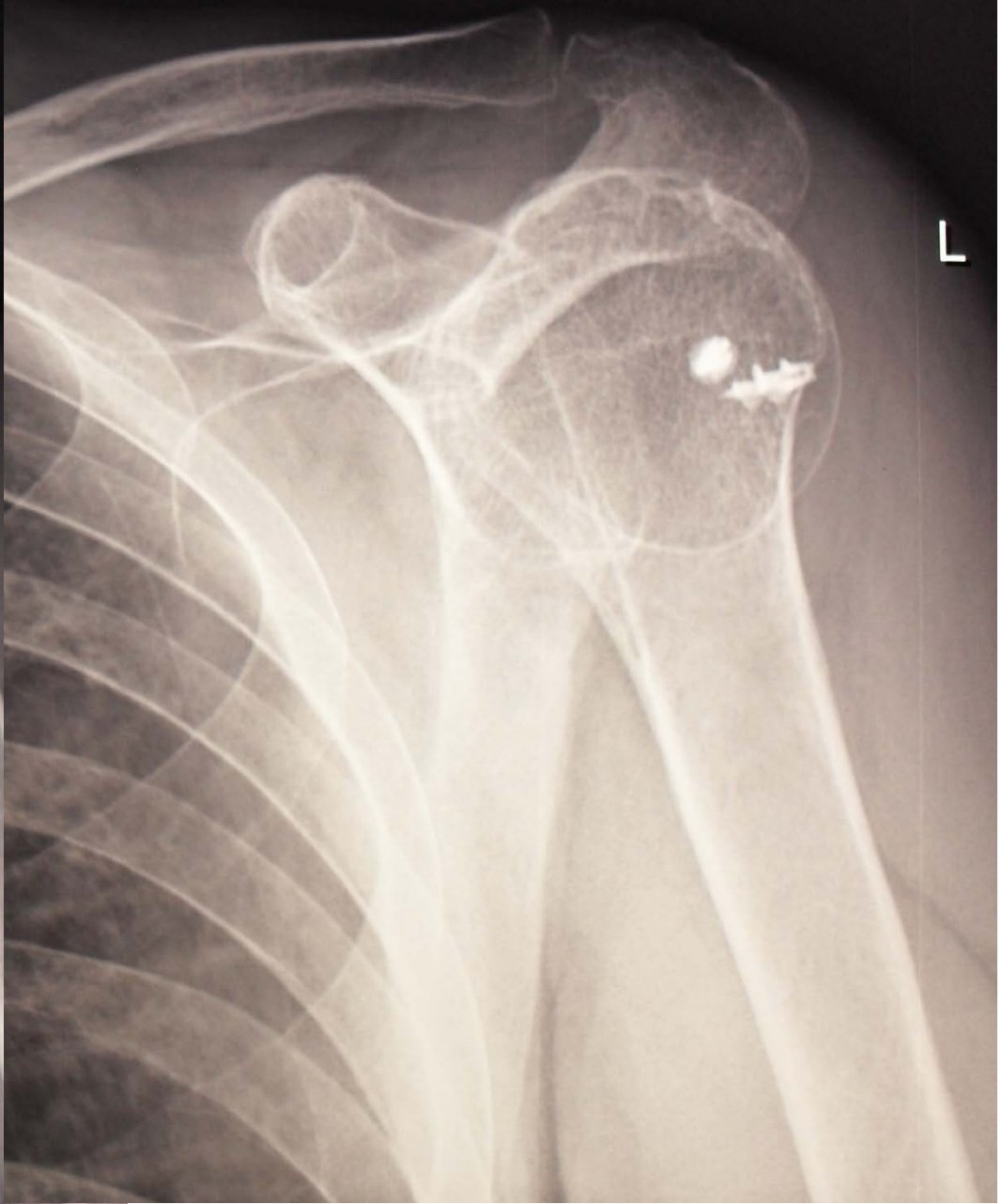


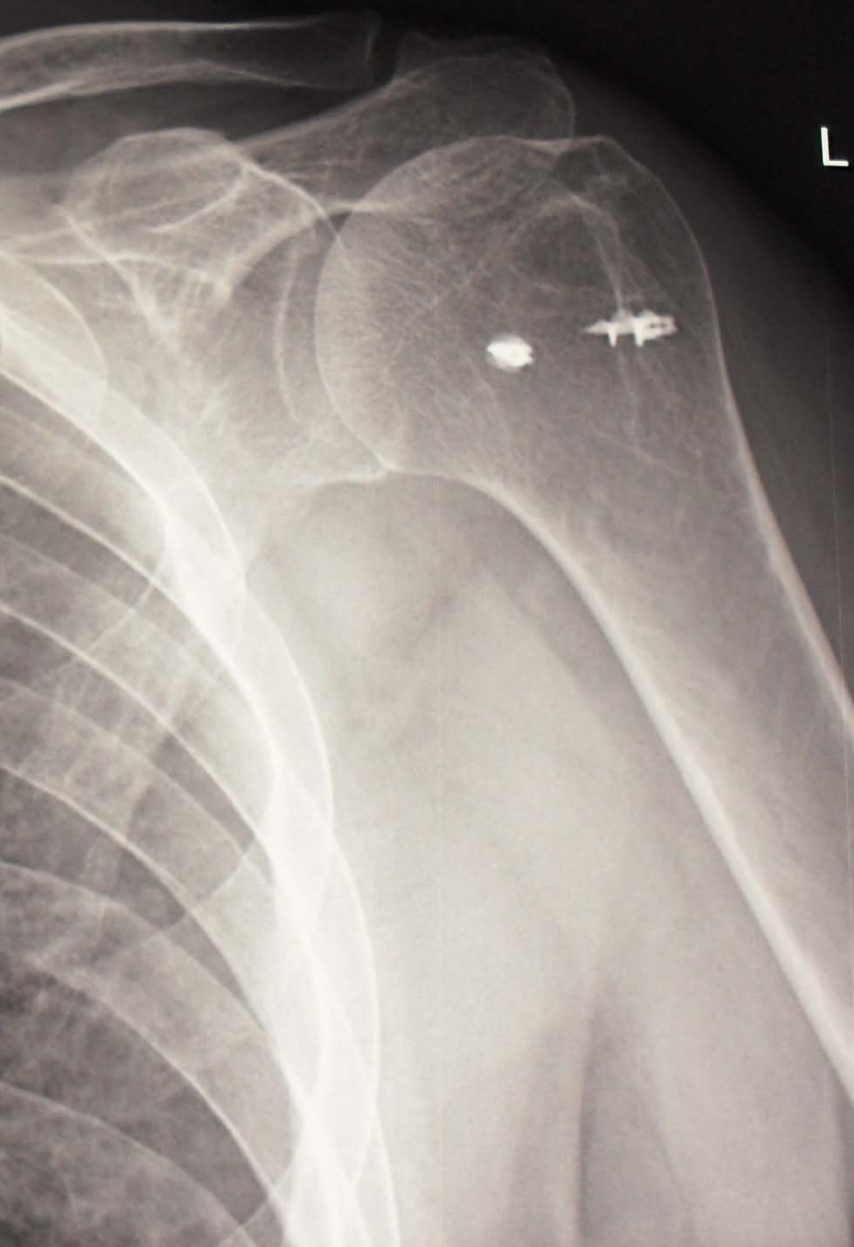

Застарелый разрыв ротаторной манжеты плеча

17_1700_1718_cor_512







Спасибо за внимание!