

Военно-медицинская академия  
им. С.М. Кирова  
Кафедра и клиника  
военной травматологии и ортопедии  
им. Г.И. Турнера



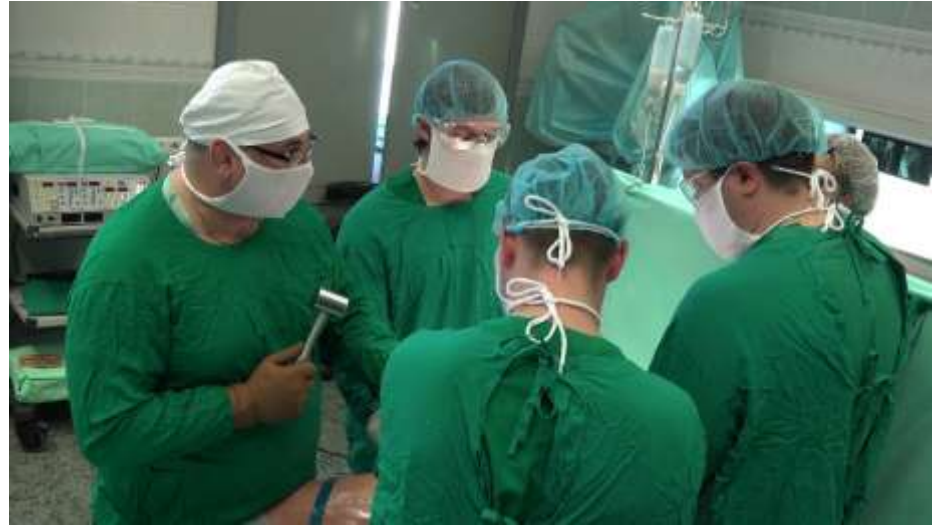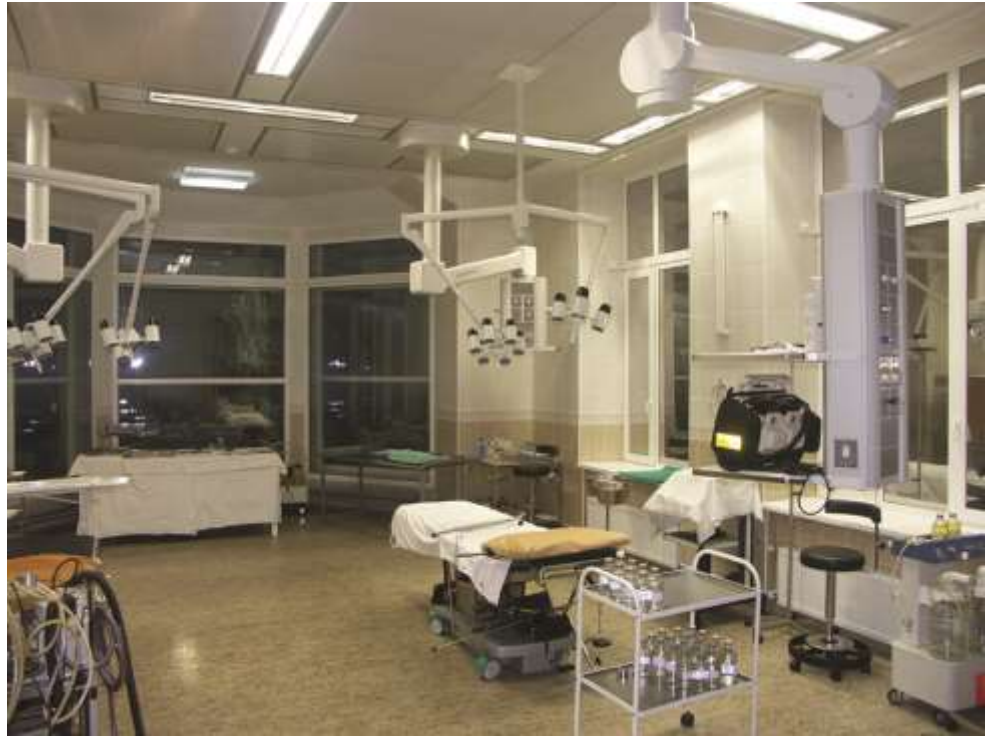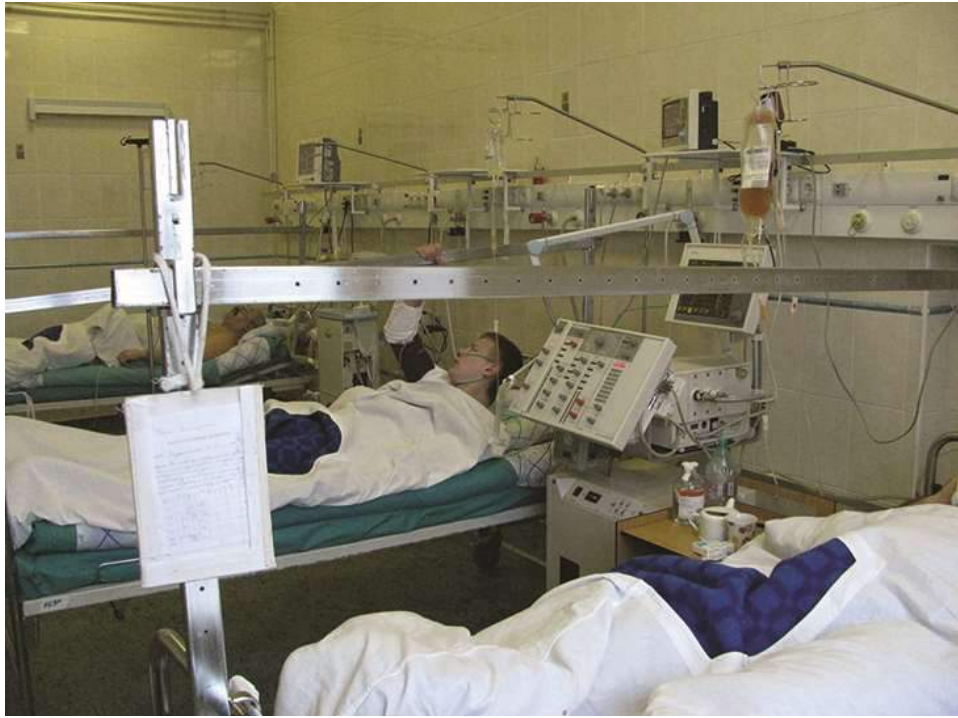**СОВРЕМЕННЫЕ ПРИНЦИПЫ ЛЕЧЕНИЯ РАНЕНЫХ И  
ПОСТРАДАВШИХ С ПЕРЕЛОМАМИ КОСТЕЙ  
КОНЕЧНОСТЕЙ**



**Военно-медицинская академия  
имени С.М. Кирова**



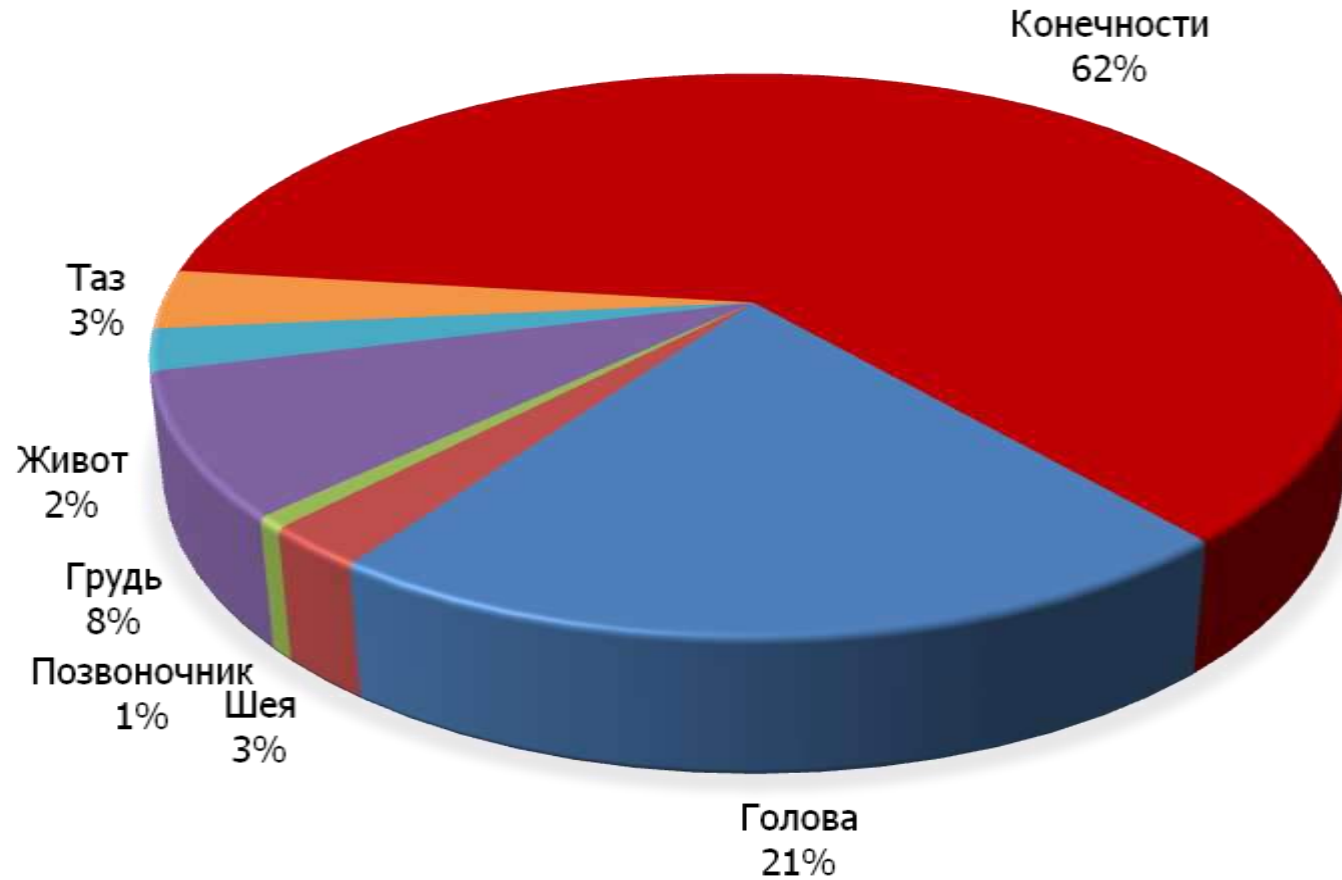




# АКТУАЛЬНОСТЬ

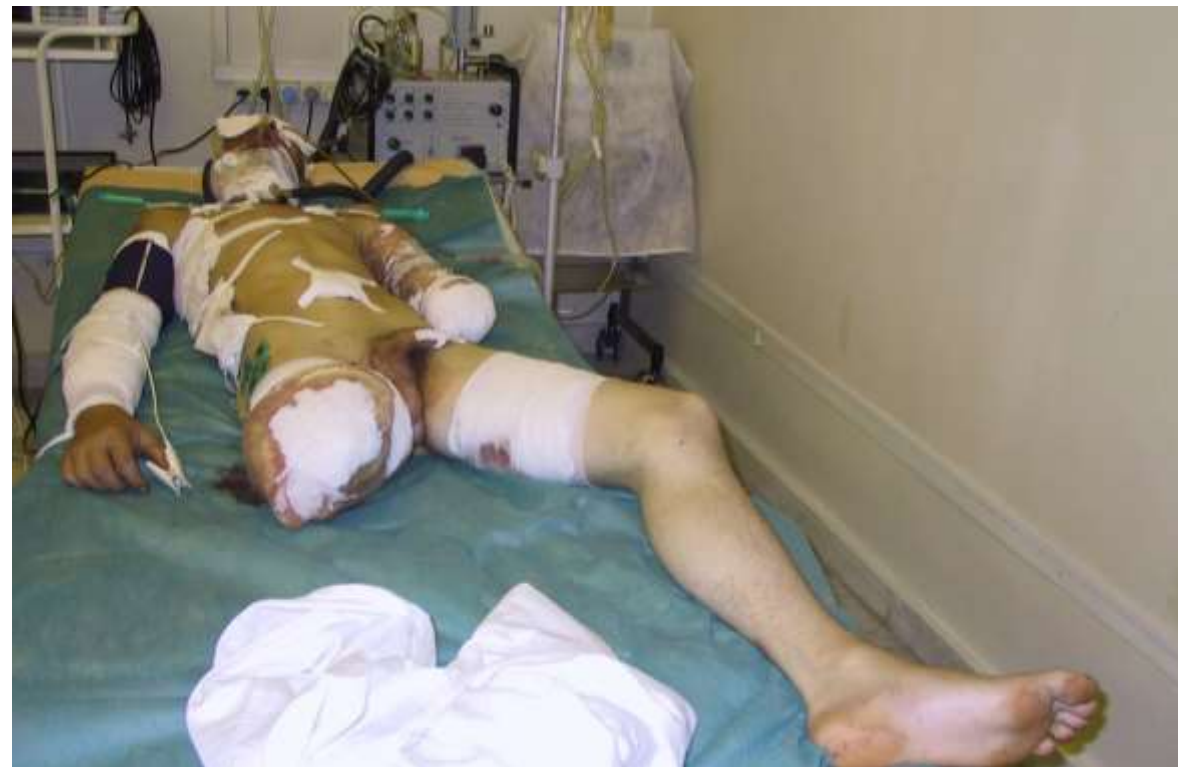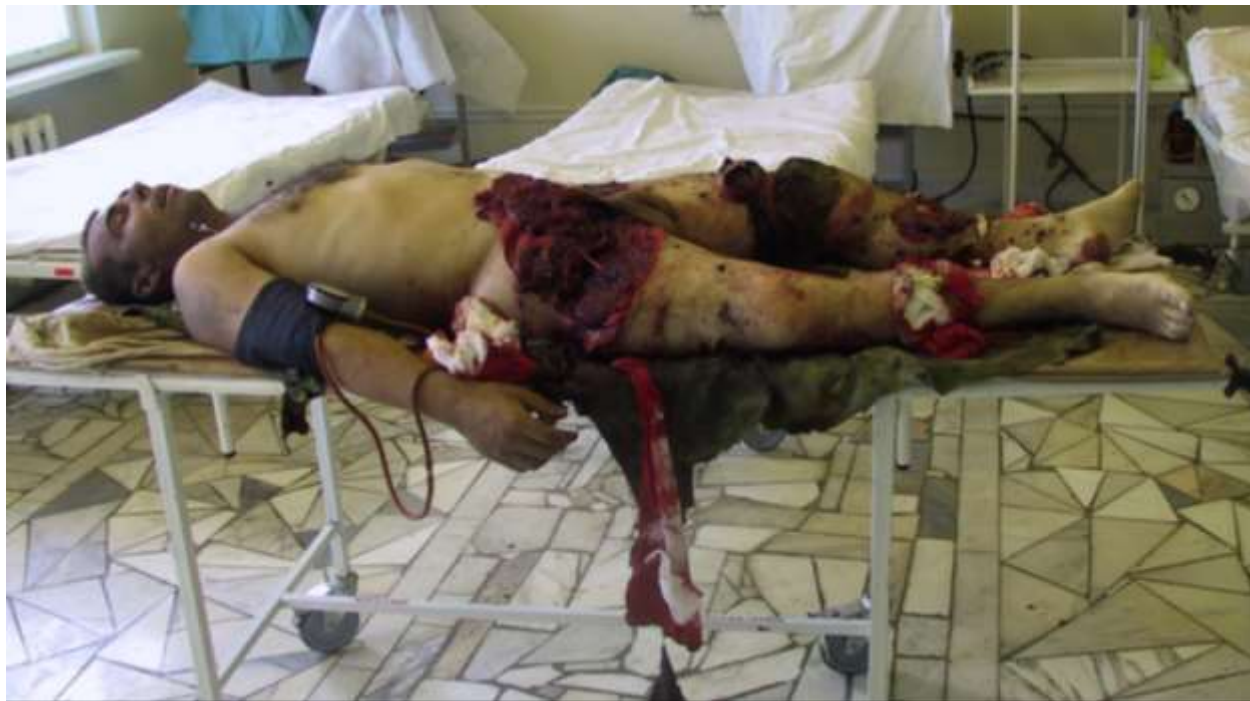- Непрерывным совершенствованием различных боеприпасов взрывного действия и стрелкового оружия.
- Увеличением объёма тяжести и разрушения мягких тканей и костей, частоты множественных и сочетанных повреждений.
- Непрерывными изменениями в системе организации оказания медицинской помощи применительно к изменяющимся условиям.
- Значительным расширением возможностей специализированного лечения раненых и пострадавших, связанных с внедрением в практику оказания медицинской помощи современных хирургических технологий.

## СТРУКТУРА ПОВРЕЖДЕНИЙ ПРИ МНОЖЕСТВЕННЫХ И СОЧЕТАННЫХ РАНЕНИЯХ



Ерьюхин И.А., 2003; Owens B.D., 2008

прогресс в совершенствовании стрелкового  
оружия и взрывных боеприпасов



возрастание тяжести огнестрельной боевой  
травмы с увеличением частоты  
множественных и сочетанных ранений, а  
также обширности разрушений покровных  
тканей

Алексеев А.В., 1989; Ахмедов Б. А., 2009; Овденко А. Г., 2010

# Цель презентации

показать современную концепцию  
хирургического лечения раненых в конечности

# КОНСТРУКТИВНЫЕ ОСОБЕННОСТИ И БАЛЛИСТИЧЕСКИЕ СВОЙСТВА СОВРЕМЕННЫХ РАНЯЩИХ СНАРЯДОВ

Феномен «кувыркания» пули

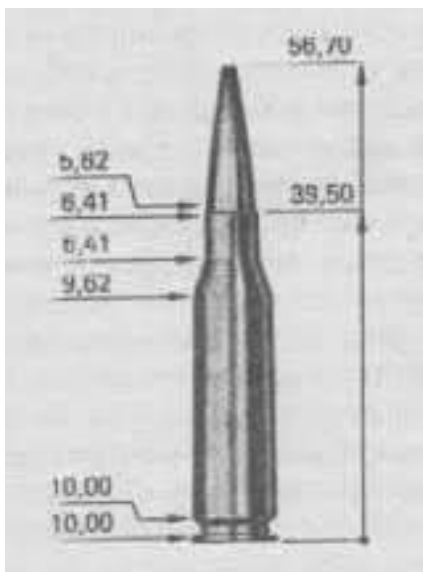
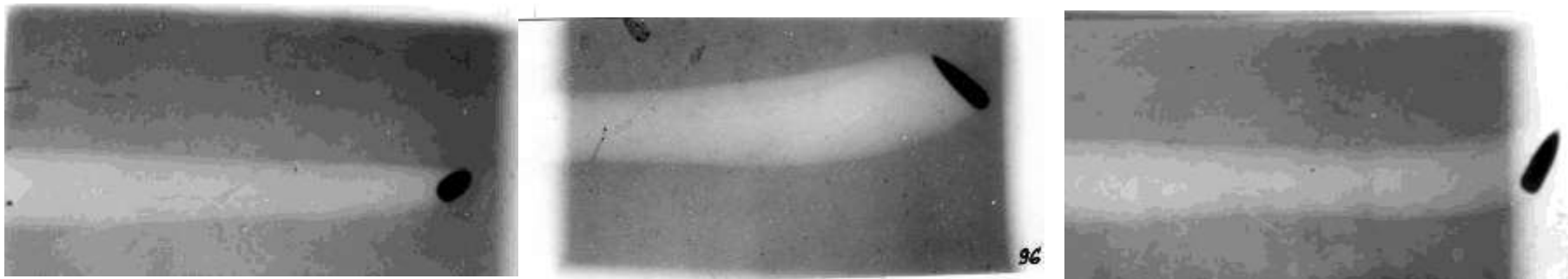
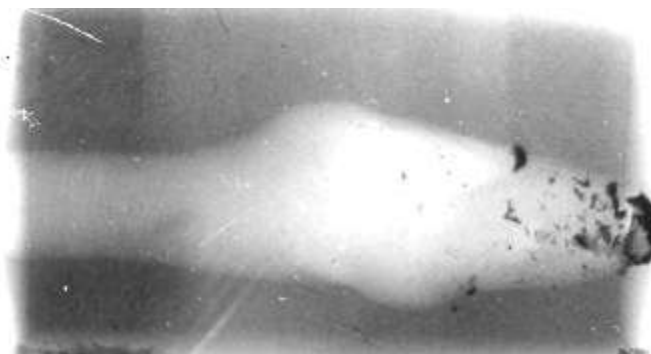
Схема пули калибра 5,45 мм



Фрагментация ранящего снаряда

# ХАРАКТЕРИСТИКА ОГНЕСТРЕЛЬНЫХ РАНЯЩИХ СНАРЯДОВ высокоскоростные

**В США 2000 фут/с и более** («Gunshot Wounds to the Extremities» Paul A. Dicpinigaitis, M.D., Kenneth J. Koval, M.D., Nirmal C. Tejwani, M.D., and Kenneth A. Egol, M.D. Bulletin of the NYU Hospital for Joint Diseases • Volume 64, Numbers 3 & 4, 2006).



750 - 1200 м/с  
автоматные  
**(AK-74; 5,45 мм)**

Разрыв тканей по ходу РС  
Ударная волна и волны сжатия  
ВПП

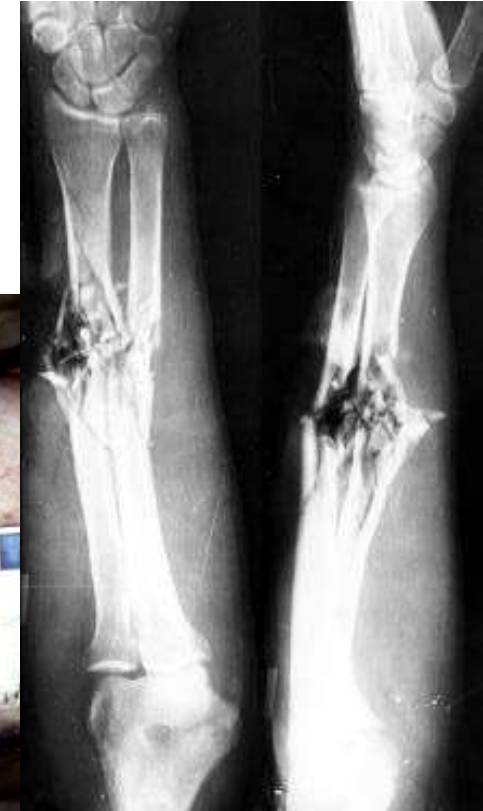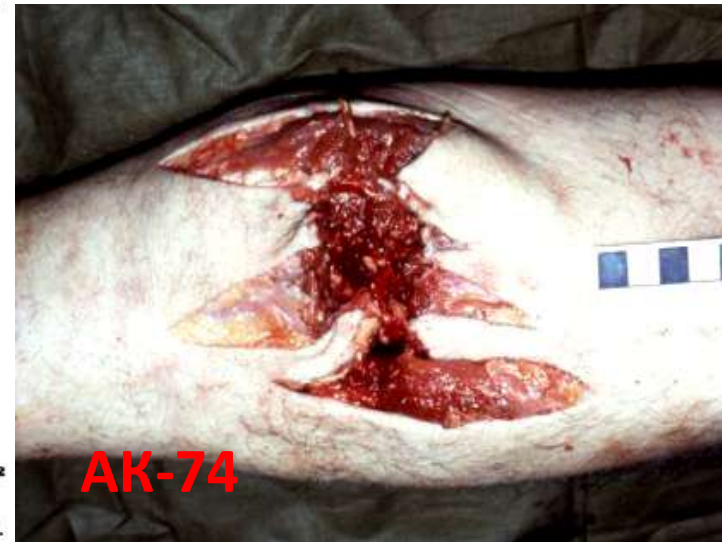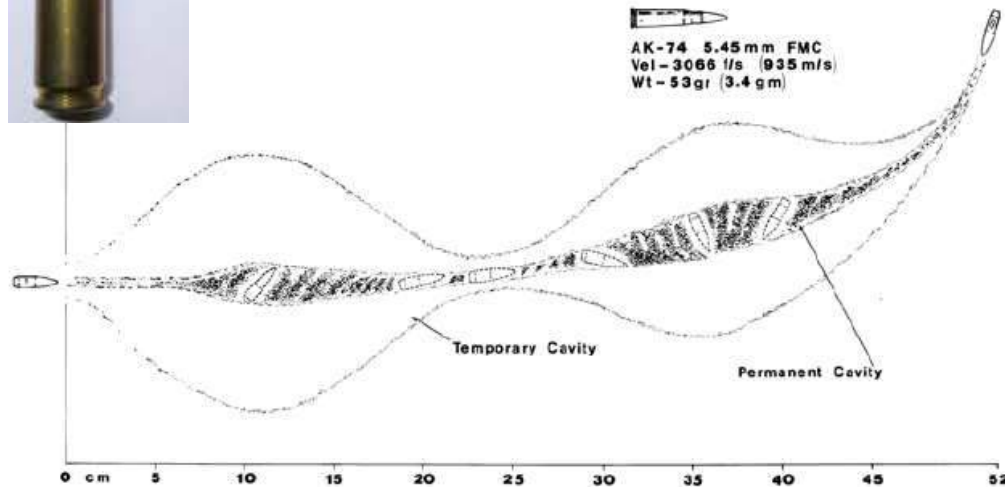


FIGURE 2-10. The AK-74 rifle was an attempt to create a smaller caliber assault rifle. (Reprinted from *Emergency War Surgery* 2<sup>nd</sup> United States revision. NATO handbook 1988. US Government printing office, Washington, DC.)

# ХАРАКТЕРИСТИКА ОГНЕСТРЕЛЬНЫХ РАНЯЩИХ СНАРЯДОВ среднескоростные

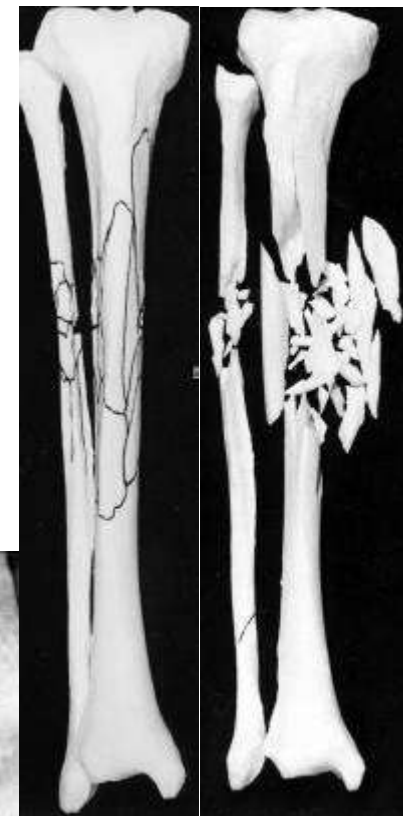
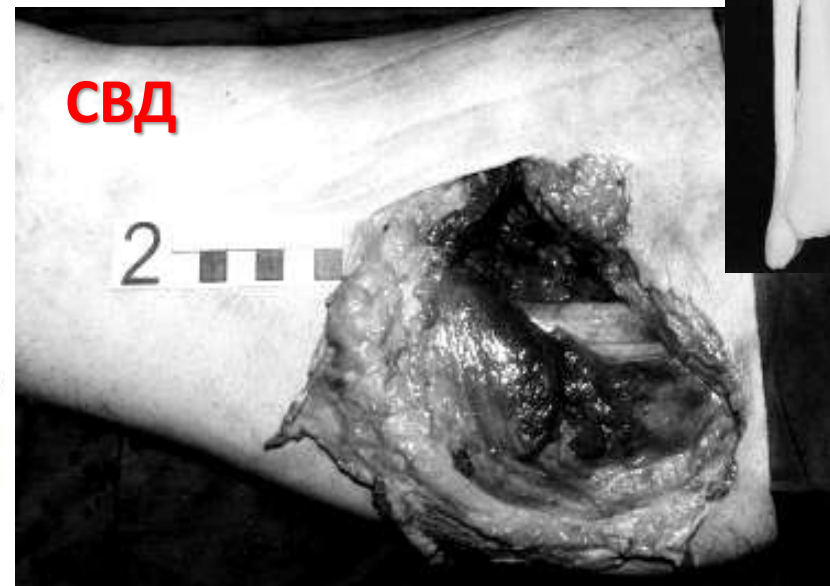
300 - 750 м/с  
автоматные  
(АКМ, 7,62 мм)

Разрыв тканей по ходу РС  
Ударная волна и волны сжатия




FIGURE 2-12. The 7.62 millimeter NATO rifle cartridge still is used in sniper rifles and machine guns. (Reprinted from *Emergency War Surgery 2<sup>nd</sup>* United States revision. NATO handbook 1988. US Government printing office, Washington, DC.)

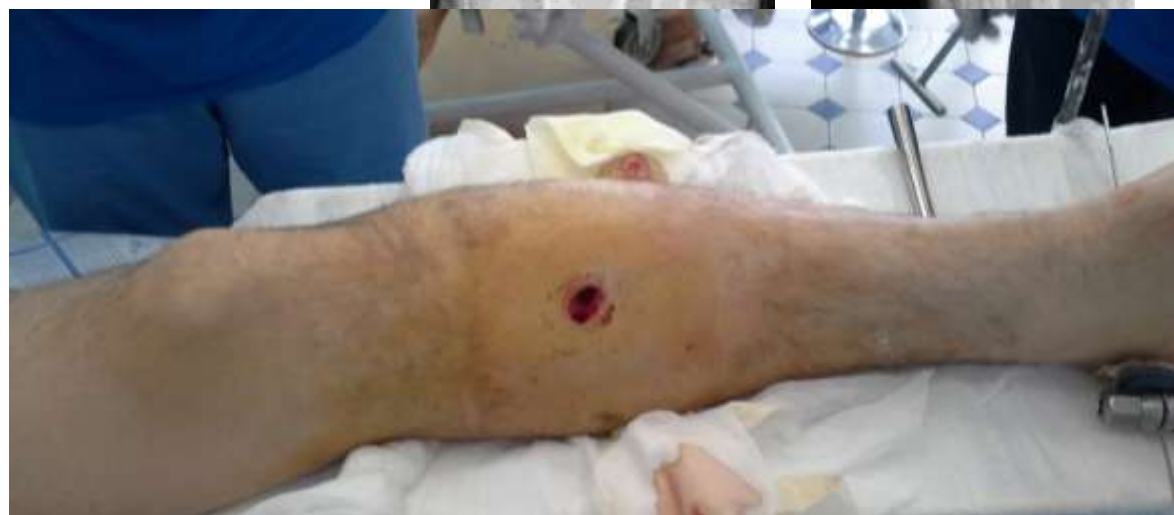
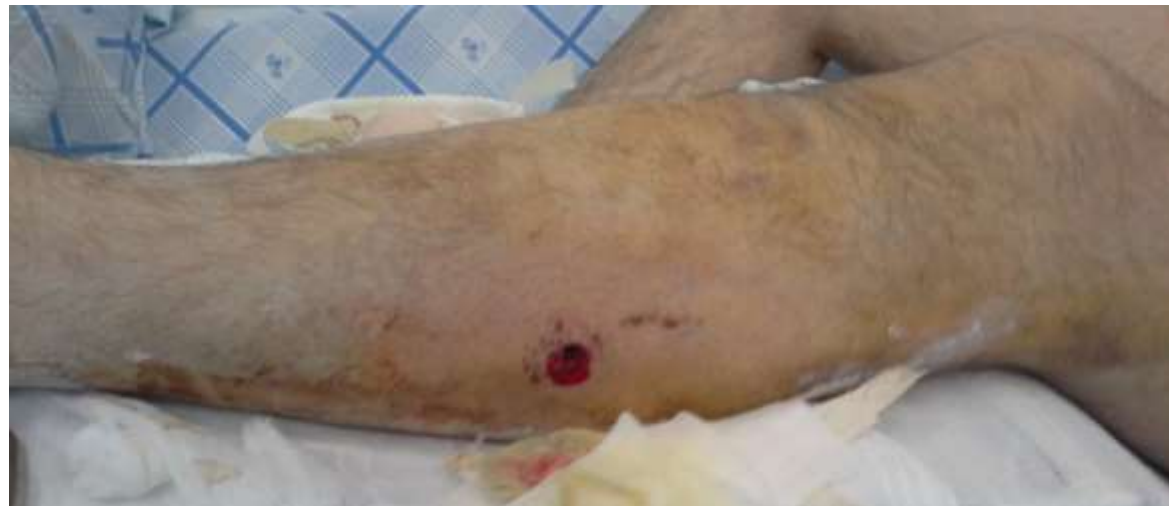
## ХАРАКТЕРИСТИКА ОГНЕСТРЕЛЬНЫХ РАНЯЩИХ СНАРЯДОВ низкоскоростные

- до 300 м/с
- пистолетные
- (ПМ, 9 мм)



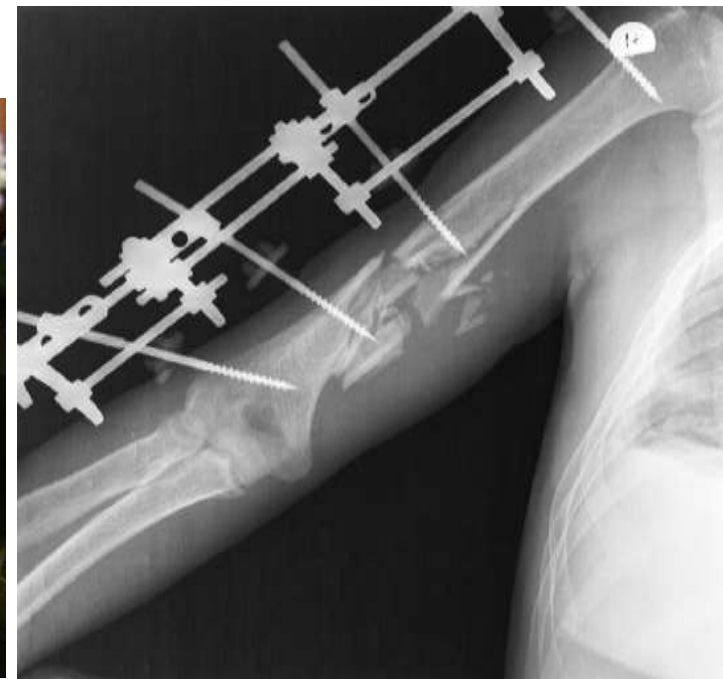
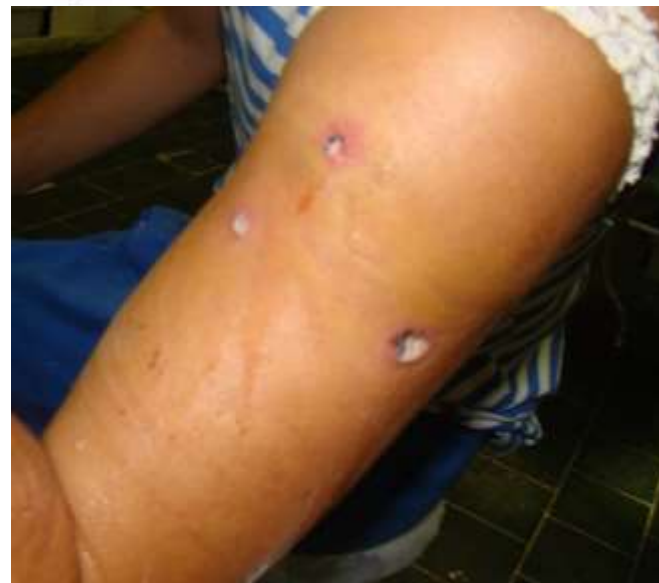Разрыв тканей по ходу РС



# ХАРАКТЕРИСТИКА ОГНЕСТРЕЛЬНЫХ РАНЯЩИХ СНАРЯДОВ (осколочные ранения от взрыва гранат, запалов, мин, снарядов)

ВОВ (57-65%)	Афганистан (12-45%)	Чечня I (41-43%)	Чечня II (18-56%)
--------------	---------------------	------------------	-------------------

Основная масса осколков имеет массу от 3,5 до 8 г; начальную скорость — **от 50 до 400 м/с**.  
Неправильная форма осколков способствует быстрой утрате ими кинетической энергии.

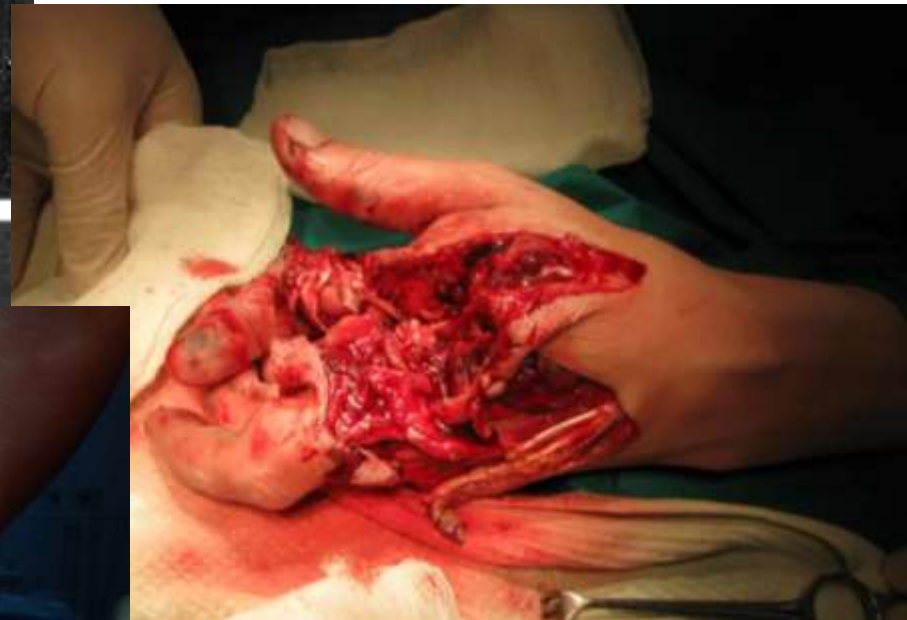
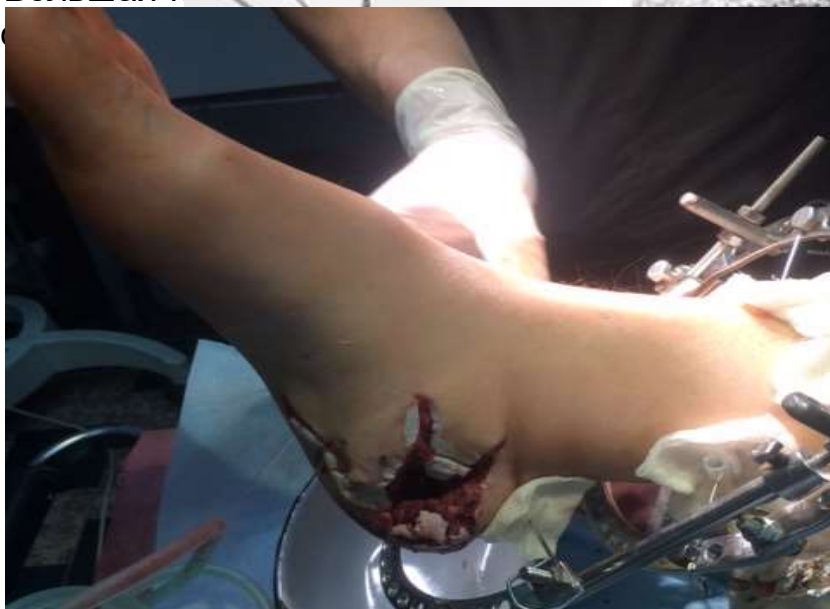

# ХАРАКТЕРИСТИКА ОГНЕСТРЕЛЬНЫХ РАНЯЩИХ СНАРЯДОВ

## НИЗКОСКОРОСТНЫЕ

- 330 - 410 м
- **Гладкос**
- Большая г

рас



мягких тканей;

вов;

удов;

тей;

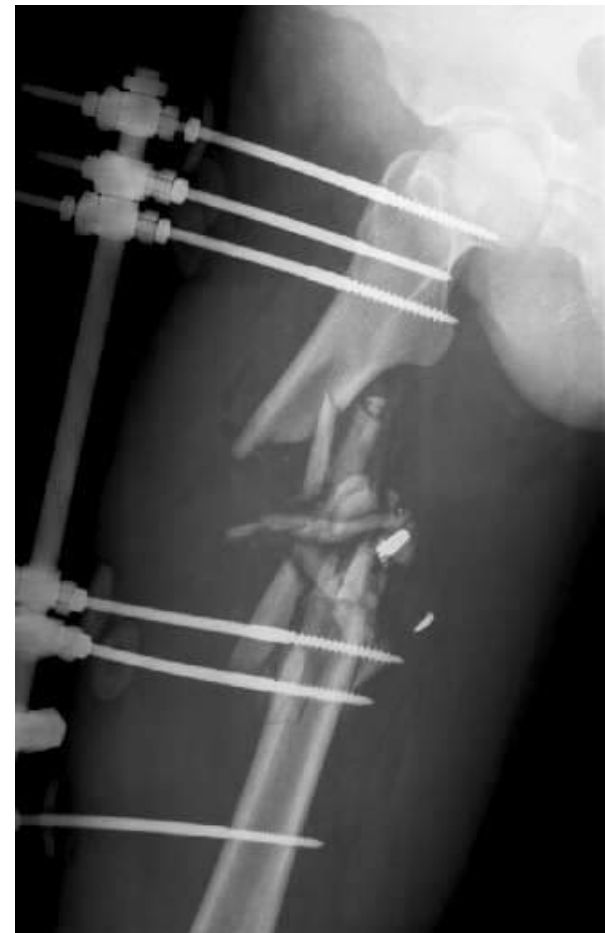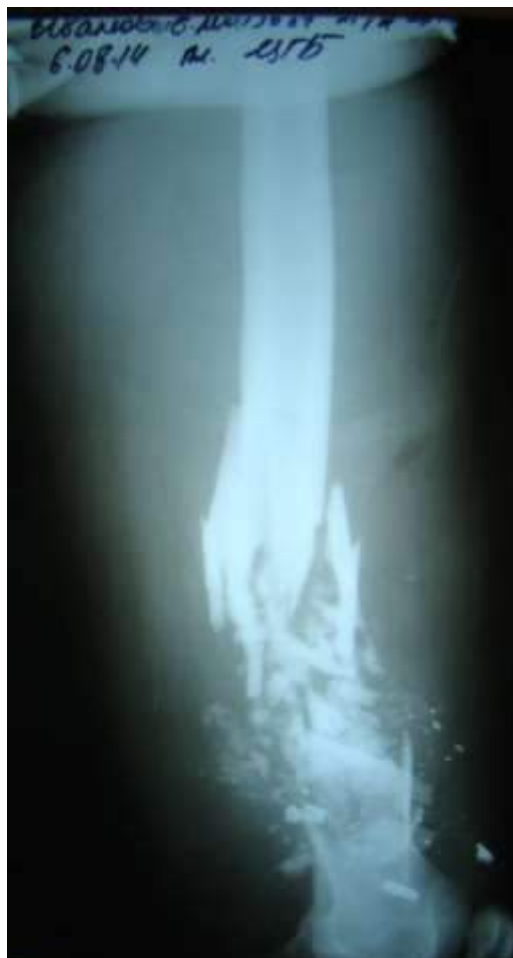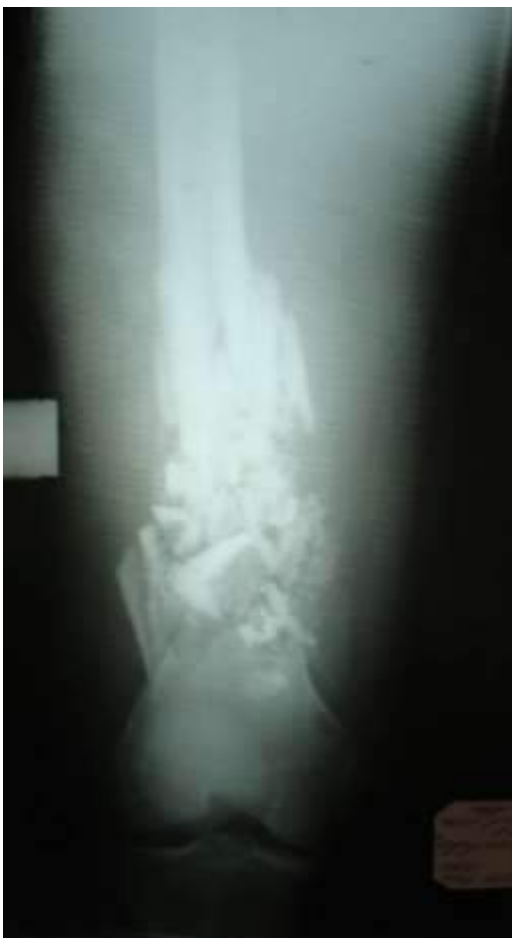тавов.



«Gunshot wounds to the Extremities» Paul A. Dicpinigaitis, M.D., Kenneth J. Koval, M.D., Nirmal C. Tejwani, M.D., and Kenneth A. Egol, M.D. Bulletin of the NYU Hospital for Joint Diseases • Volume 64, Numbers 3 & 4, 2006

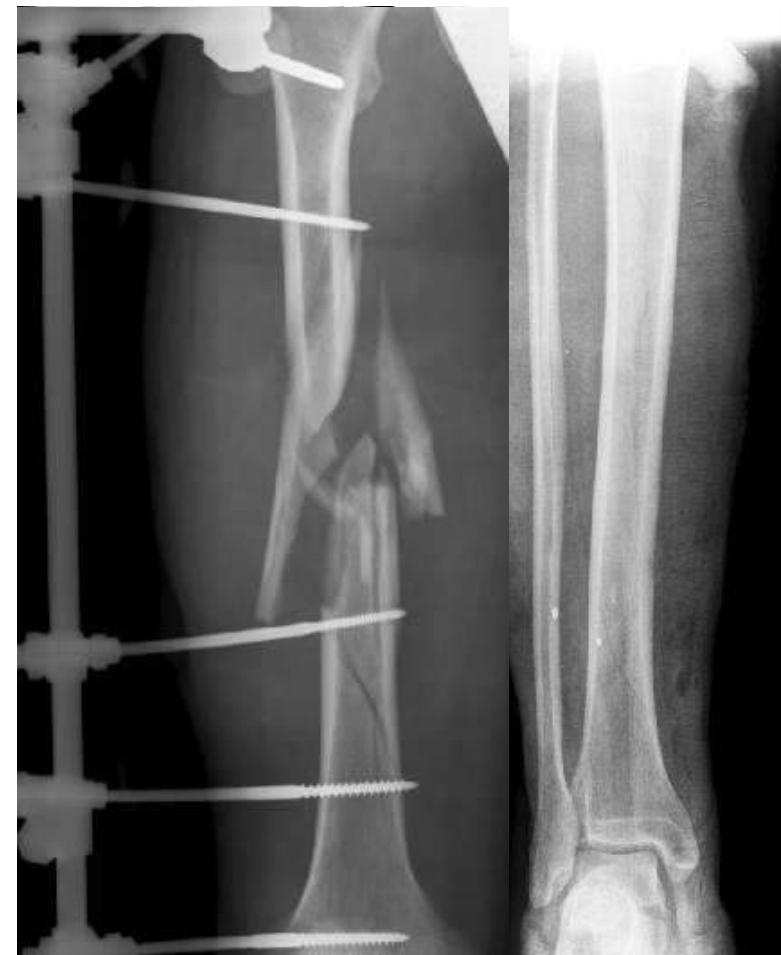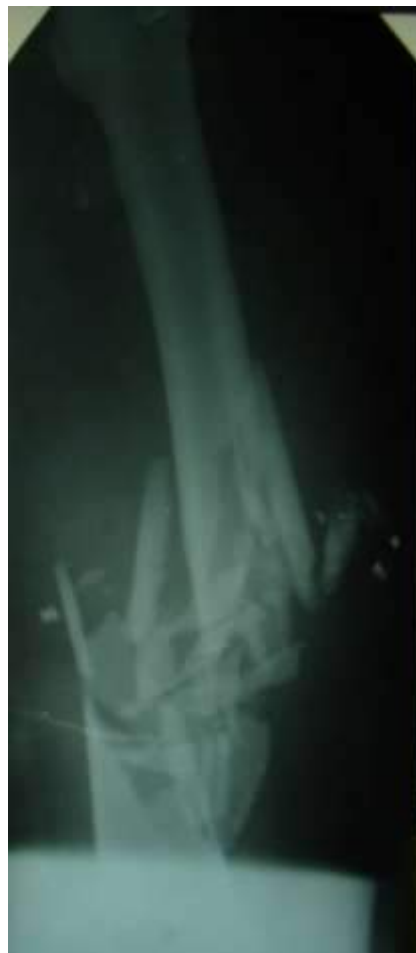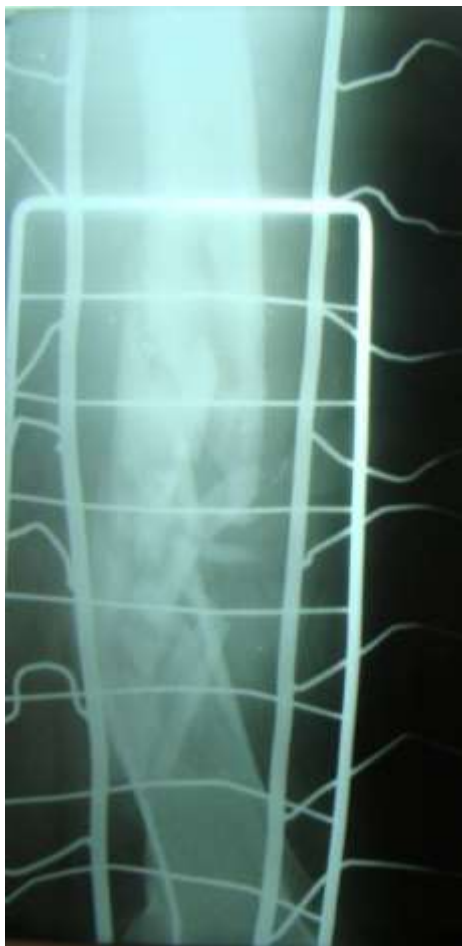## ХАРАКТЕР РАЗРУШЕНИЯ ДИАФИЗАРНОЙ ЗОНЫ КОСТЕЙ

Раздробленные переломы – 69%.



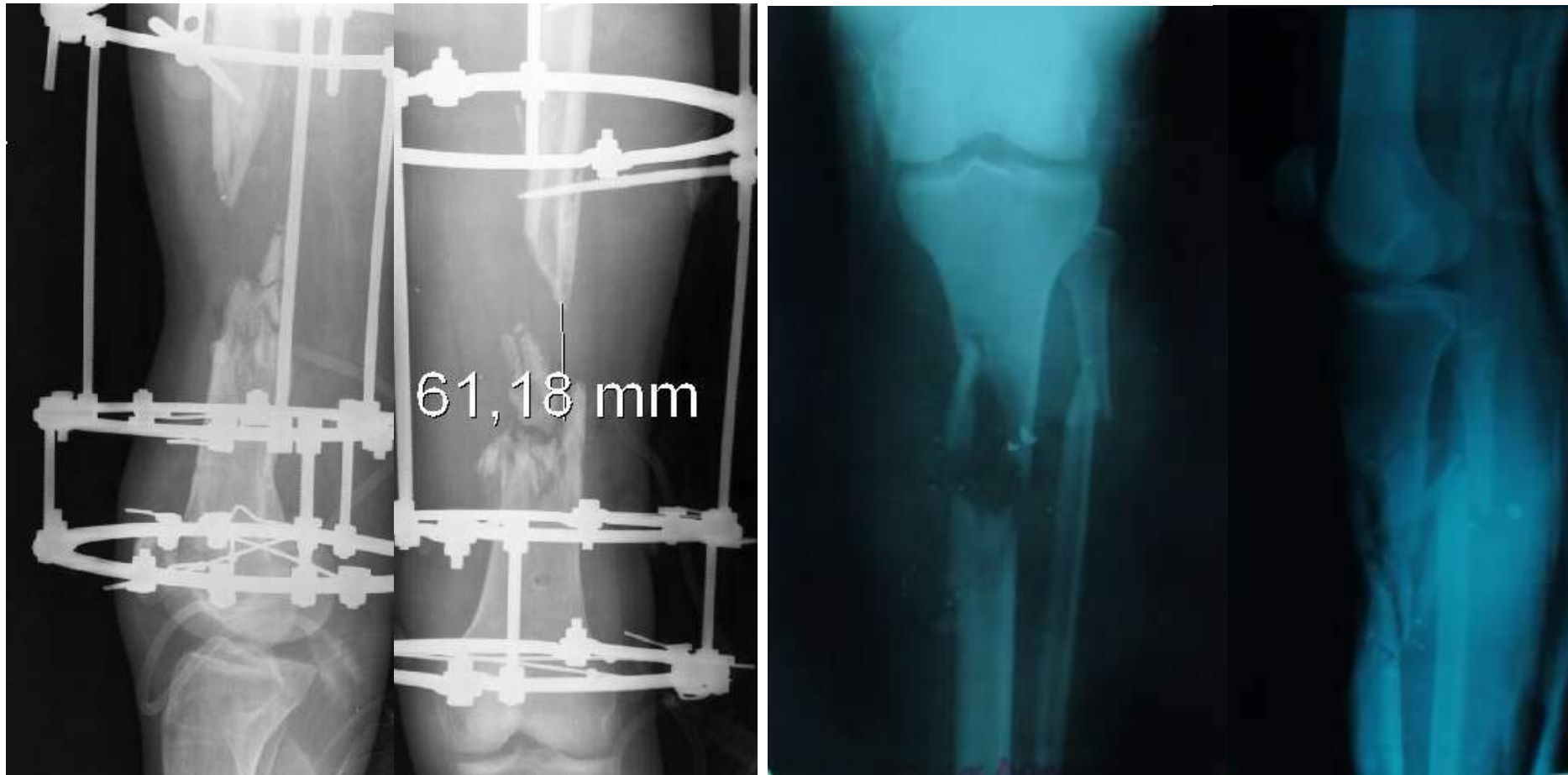
## ХАРАКТЕР РАЗРУШЕНИЯ ДИАФИЗАРНОЙ ЗОНЫ КОСТЕЙ

Многооскольчатые переломы с продольным растрескиванием кости – **26%**.



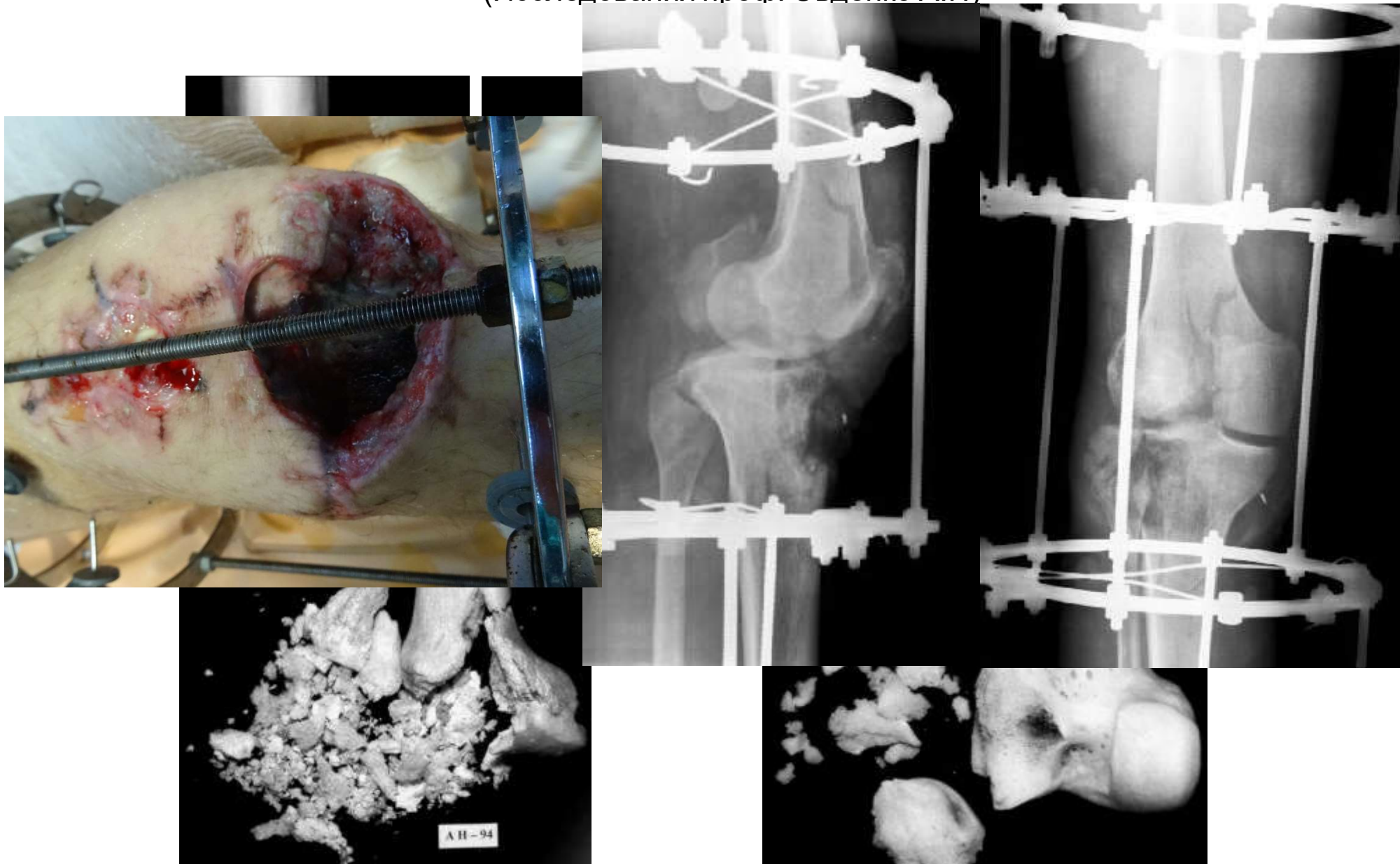
## ХАРАКТЕР РАЗРУШЕНИЯ ДИАФИЗАРНОЙ ЗОНЫ КОСТЕЙ

Многооскольчатые переломы с образованием первичных дефектов – **5%**.



# ХАРАКТЕР РАЗРУШЕНИЯ ЭПИФИЗАРНОЙ ЗОНЫ КОСТЕЙ

(Исследования проф. Овденко А.Г.)



# Система медицинского обеспечения ВС РФ

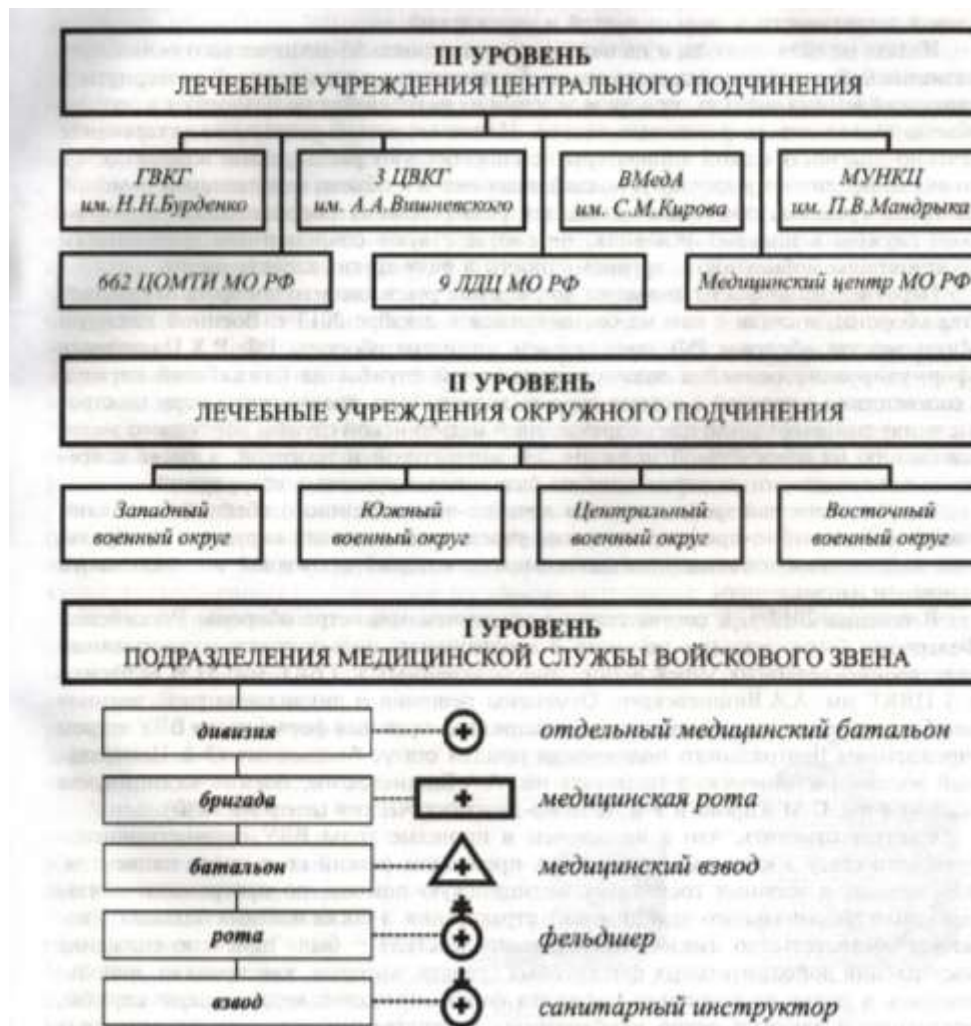


Рис. 2. Трехуровневая система медицинского обеспечения ВС РФ

# Уровни оказания специализированной травматолого-ортопедической помощи

<b>Первый уровень (ВМО до 150 коек)</b>	<b>Второй уровень (ВМО свыше 150 коек)</b>	<b>Третий уровень (ВКГ ВО, ЦВКГ, ГВКГ, ВМедА)</b>
<p>- оказание неотложной помощи при травмах опорно-двигательного аппарата;</p> <p>- консервативное лечение переломов при помощи скелетного вытяжения и гипсовых (полимерных) повязок;</p> <p>- проводят сокращенный объем лечебно-диагностических мероприятий, транспортную иммобилизацию травмированных конечностей при всех видах переломов плечевой, бедренной, большеберцовой, малоберцовой и костей предплечья (в том числе около- и внутрисуставных) гипсовыми повязками или аппаратами внешней фиксации;</p> <p>- внутренний остеосинтез, а также подготовку и эвакуацию в военные лечебные учреждения следующих уровней всех нуждающихся больных</p>	<p>- все мероприятия травматолого-ортопедической помощи первого уровня,</p> <p>- внешний или внутренний остеосинтез диафизарных переломов плечевой, бедренной, большеберцовой, малоберцовой и костей предплечья, около- и внутрисуставных переломов длинных трубчатых костей, таза и позвоночника;</p> <p>- диагностическая артроскопия;</p> <p>- эндопротезирование при переломах шейки бедренной кости;</p> <p>- лечение заболеваний опорно-двигательной системы;</p> <p>- транспортная иммобилизация гипсовыми повязками, подготовка и эвакуация на следующие уровни больных, которым не была оказана исчерпывающая помощь или у которых развились осложнения</p>	<p>- выполняют все виды остеосинтеза переломов плечевой, бедренной, большеберцовой, малоберцовой и костей предплечья, в том числе около- и внутрисуставных, а также лечение и реабилитация больных, у которых были допущены ошибки или развились осложнения на предыдущих уровнях оказания медицинской помощи. Объем помощи данного уровня предполагает проведение сложных, в том числе высокотехнологичных реконструктивно-восстановительных вмешательств у больных с травмами и заболеваниями опорно-двигательного аппарата.</p>

# **СОВРЕМЕННАЯ КОНЦЕПЦИЯ ХИРУРГИЧЕСКОГО ЛЕЧЕНИЯ РАНЕННЫХ В КОНЕЧНОСТИ**

- рациональное лечение шока и травматической болезни;**
- коррекция нарушений регионарной гемодинамики и микроциркуляции;**
- сберегательная первичная, а также повторная хирургическая обработка; раннее закрытие дефектов покровных тканей;**
- функционально стабильный внешний и последовательный остеосинтез.**

# Травматический шок



**«Шок при травме – собирательное, но не патогенетическое определение, включающее повреждение жизненно важных органов, кровотечения, интоксикацию, температурное влияние, нарушение водяного и электролитного баланса, гипоксию и асфиксию, дополнительную травматизацию во время оперативного вмешательства».**

**Беркутов А.Н.**

*\* Беркутов А.Н. Травматический шок у человека // Травматический шок у человека. – Л., 1968. – с. 16 – 19.*

# Травматическая болезнь



**Травматическая болезнь – не является самостоятельной нозологической единицей.**

**Травматическая болезнь – совокупность нозологических единиц и патологических состояний, меняющихся в динамике лечения.**

**Понятие «Травматическая болезнь» применимо только к тяжелым травмам, сопровождающимся острым нарушением жизненно важных функций в остром периоде травмы.**

**Ерьюхин И.А.**

*\* Политравма. Под ред. Е.К. Гуманенко и В.К. Козлова. – М.: ГЭОТАР – Медиа, 2008. – 608 с.*

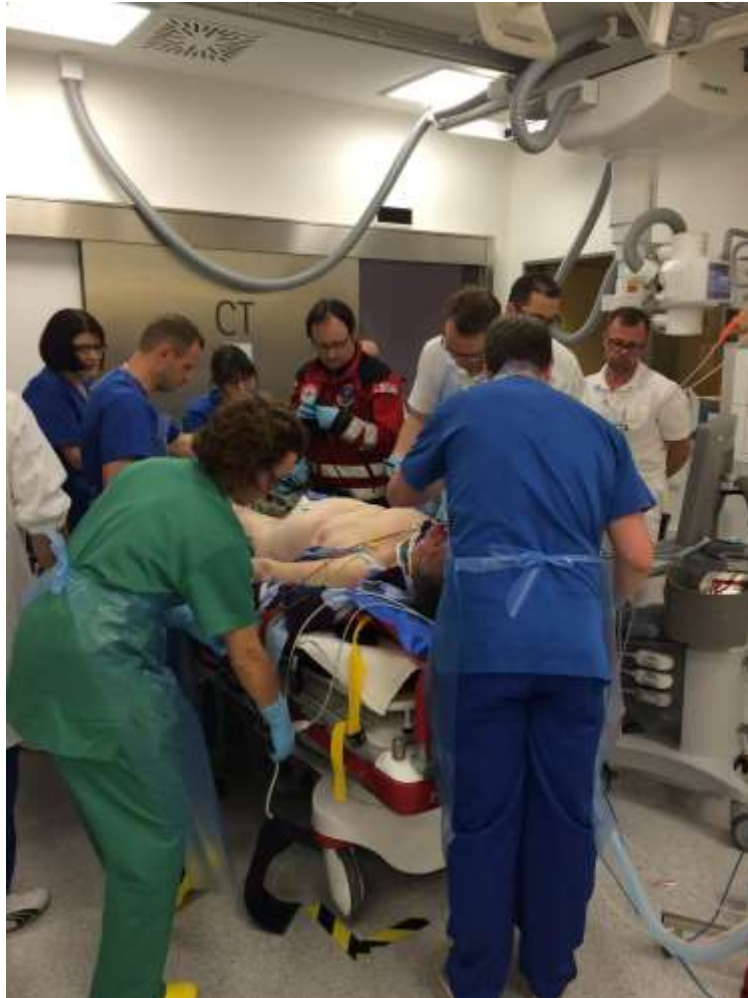# Травматическая болезнь

- I. Период острых нарушений жизненно важных функций (от момента травмы до **6 – 12** часов)**
- II. Период относительной стабилизации жизненно важных функций (**12 – 48** часов)**
- III. Период максимальной вероятности развития осложнений (**3 – 10** сутки)**
- IV. Период полной стабилизации жизненно важных функций (выход тяжести состояния на уровень компенсации по шкалам ВПХ-СГ или ВПХ-СС)**

*\* Политравма. Под ред. Е.К. Гуманенко и В.К. Козлова. – М.: ГЭОТАР–Медиа, 2008. – 608 с.*

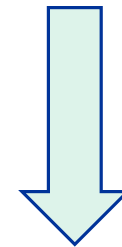
# Травматическая болезнь

**Первый период – острого нарушения жизненно важных функций**



**Место оказания  
медицинской помощи:**

**Специализированная машина  
(вертолёт) скорой помощи**



**Специализированная  
противошоковая операционная**

# Коррекция нарушений регионарной гемодинамики и микроциркуляции

**Все раненые** с огнестрельными переломами  
**нуждаются**

в проведении *целенаправленной коррекции  
регионарного кровообращения и микроциркуляции*

# **ВАЖНЫЙ ФАКТОР**

## **ДОВРАЧЕБНОЙ ПОМОЩИ**

### **длительность спазма сосудов**

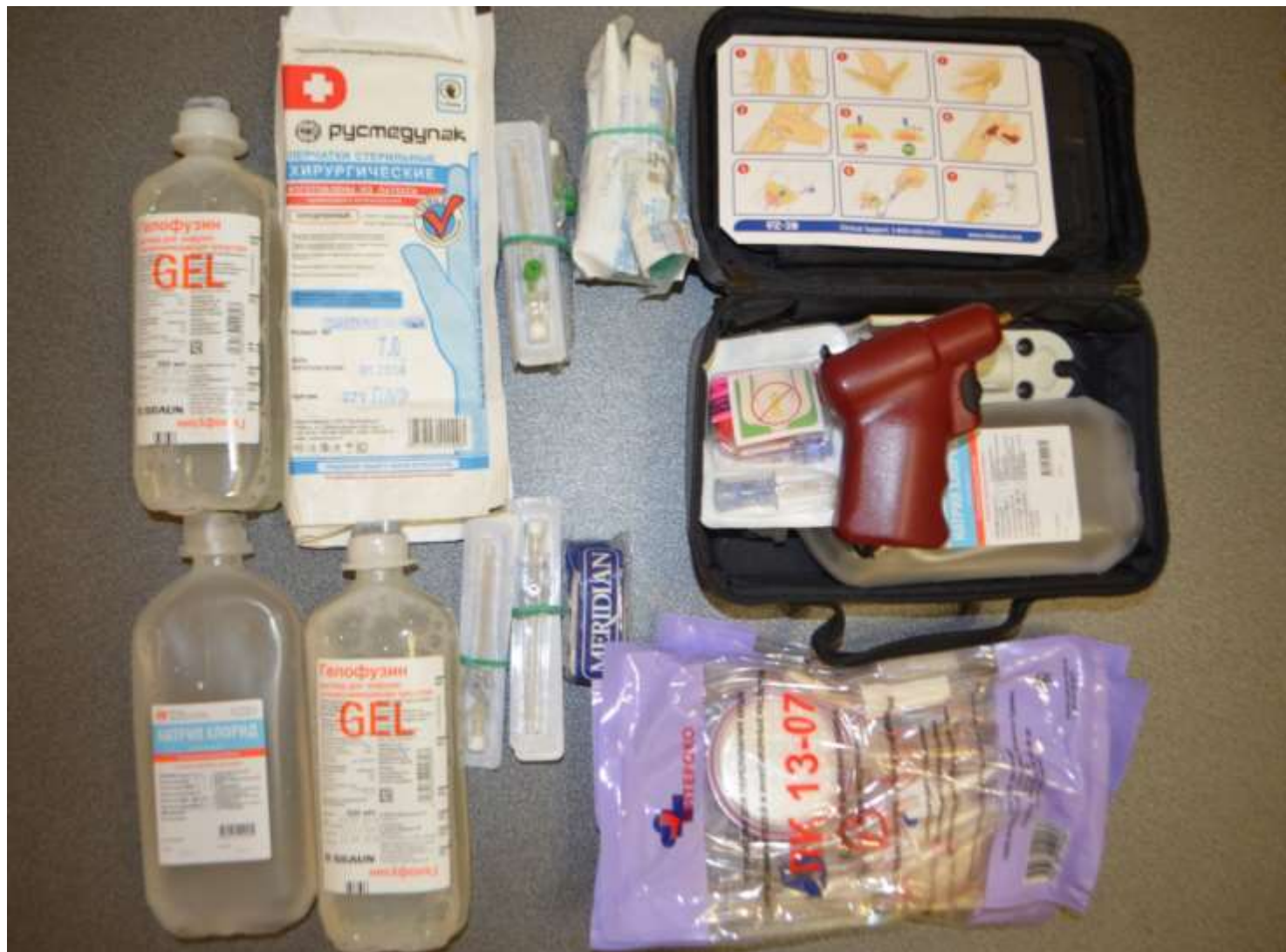(в первые часы после огнестрельного ранения в тканях)

#### **определяется:**

- 1. Качеством обездвиживания поврежденного сегмента.**
- 2. Болевой импульсацией из патологического очага.**
- 3. Степенью кровопотери.**

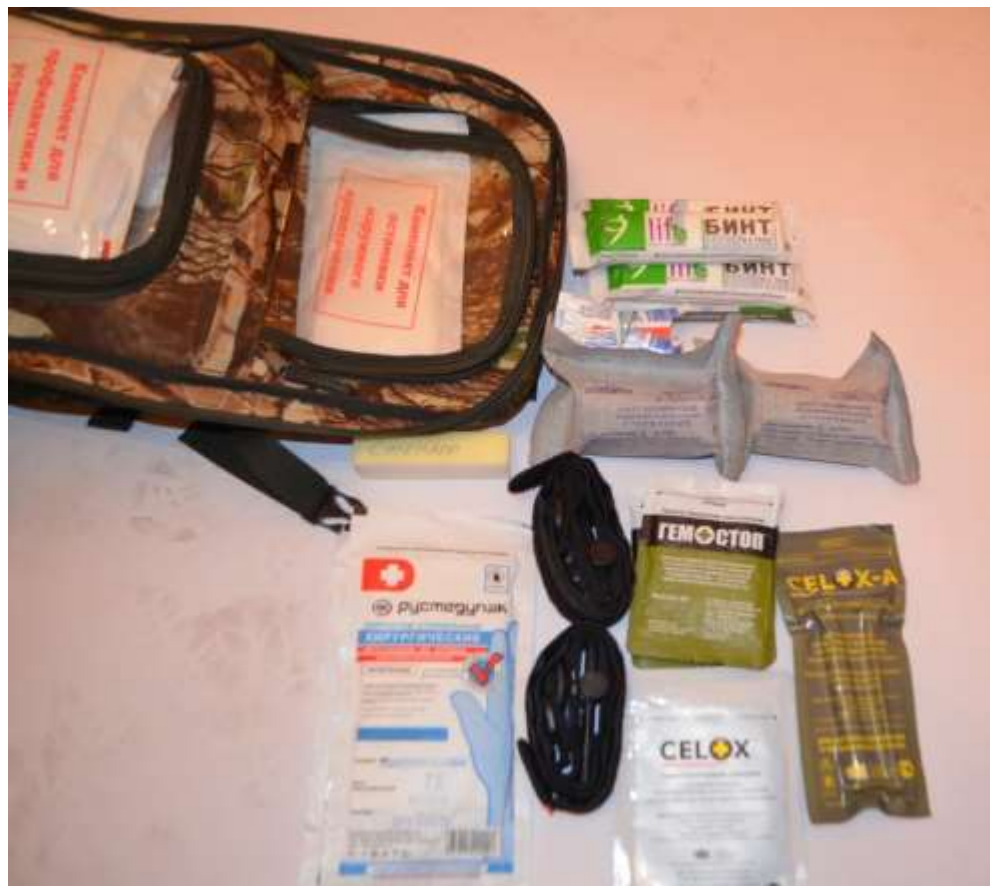# ПРОТИВОШОКОВЫЙ НАБОР

(разработка ВМедА и 442 ОВКГ)




# НАБОР ДЛЯ ОСТАНОВКИ НАРУЖНОГО КРОВОТЕЧЕНИЯ (разработка ВМедА и 442 ОВКГ)

ЖГУТ



## Современные средства иммобилизации (разработки ВМедА, ГВКГ им. Н.Н. Бурденко и 442 ОВКГ)



Современные комплекты медицинского  
оснащения

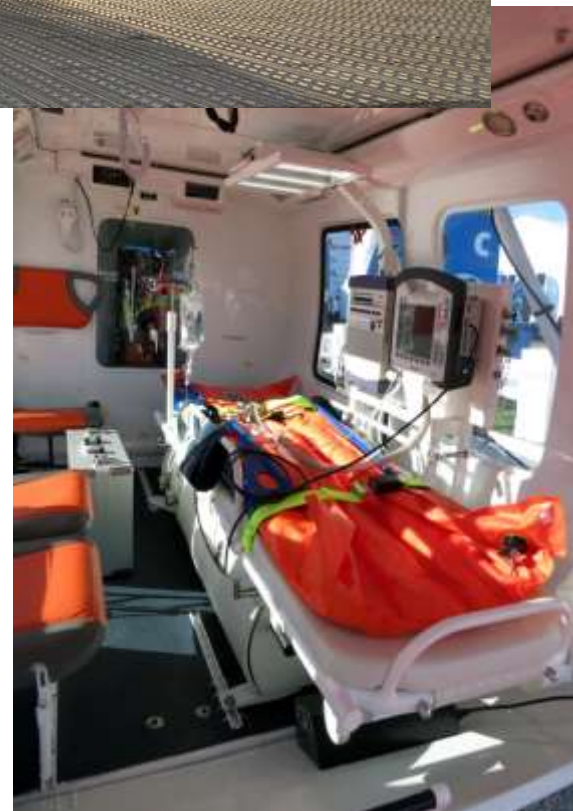

# Медицинский эвакуационный модуль



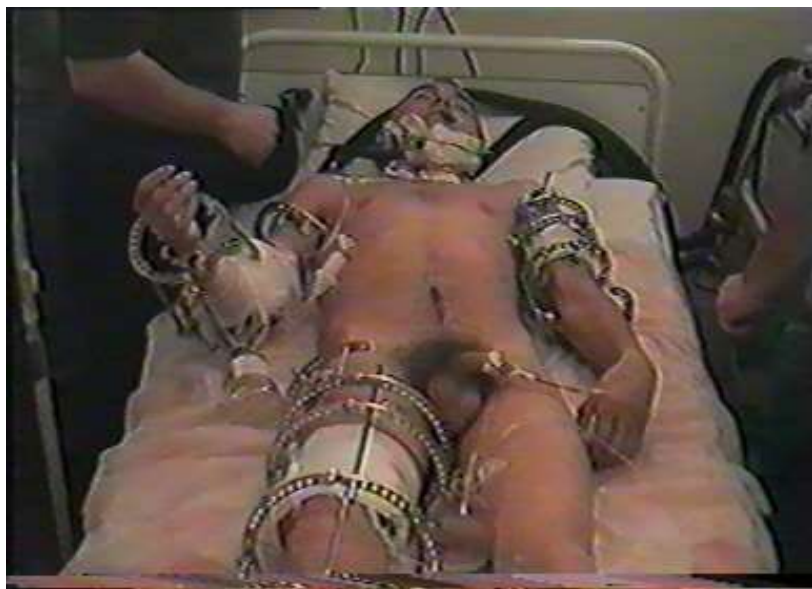Многофункциональное эвакуационно-транспортное иммобилизирующее устройство (МЭТИУ)  
(Кафедра ВПХ ВМедА)

Вертолеты имеют два варианта медицинского исполнения  
(медико-эвакуационный и медико-реанимационный)



# Травматическая болезнь

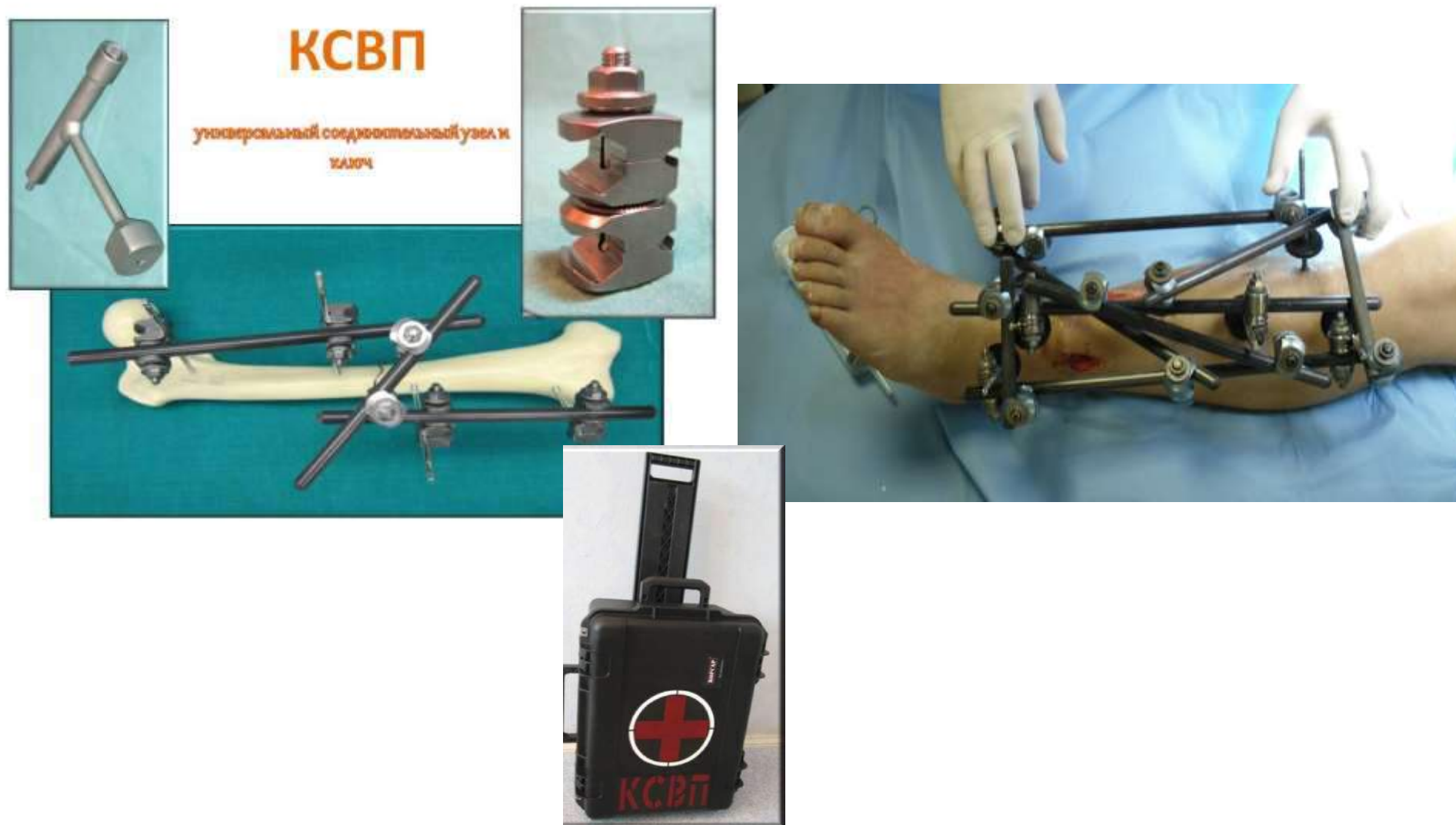**Первый период – острого нарушения жизненно важных функций**



**Содержание специализированной многопрофильной хирургической помощи:**

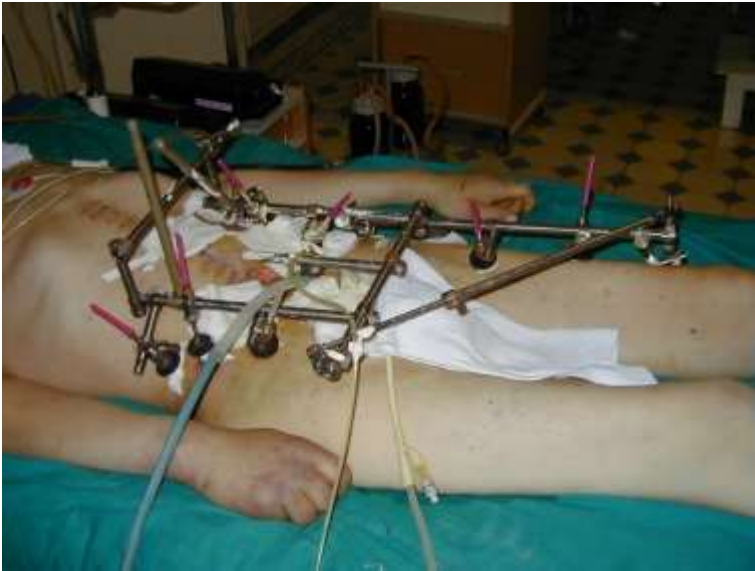- 1. Выполнение неотложных операций:**  
на груди, животе, крупных сосудах, тазу.
- 2. Выполнение срочных операций:**  
на черепе и головном мозге, груди, животе, тазовых органах, крупных сосудах.
- 3. Выполнение отсроченных операций:**  
на костях таза, позвоночнике и спинном мозге,  
**длинных костях конечностей** по тактике  
**Damage Control Orthopedic**

## Современные средства стабилизации костных отломков (Комплект Стержневой Военно-Полевой)



# Травматическая болезнь

**Второй период – относительной стабилизации жизненно важных функций**



**Место лечения:**

**отделение реанимации и интенсивной терапии.**

**Задачи:**

- 1. Посистемный мониторинг жизненно важных функций;**
- 2. Объективное прогнозирование и профилактика осложнений.**

# Травматическая болезнь

**Третий период – максимальной вероятности развития осложнений**

## Место лечения:

**специализированное отделение реанимации и  
интенсивной терапии**

## Задачи:

- бактериологический мониторинг;
- посистемный мониторинг ЖВФ;
- посистемная интенсивная терапия;
- антибактериальная терапия;
- иммунокоррекция и иммунотерапия;
- **хирургическое лечение**

# Травматическая болезнь

**Четвертый период – полной стабилизации жизненно важных функций**

**До четвертого периода доживают 66,3%**

## Место лечения

**специализированные отделения ВМО II и III уровней**

- **нейрохирургическое**
- **торакоабдоминальное**
- **хирургические**
- **травматологические**
- **сердечно-сосудистое**

## Задачи лечения

- **восстановление анатомии и функции поврежденных органов и систем**
- **первый период реабилитации**

# ВАЖНЫЙ ФАКТОР

## Первичная хирургическая обработка раны

- **«Первичная хирургическая обработка должна рассматриваться как сложное и чрезвычайно ответственное оперативное вмешательство, от которого зависят результаты последующего лечения и дальнейшая судьба раненого».**
- Ревской А.К., Люфинг А.А., Николенко В.К. Огнестрельные ранения конечностей: Руководство для врачей. – Москва: ОАО издательство «Медицина», 2007. – 272 с.: ил – ISBN 5-225-04777-7

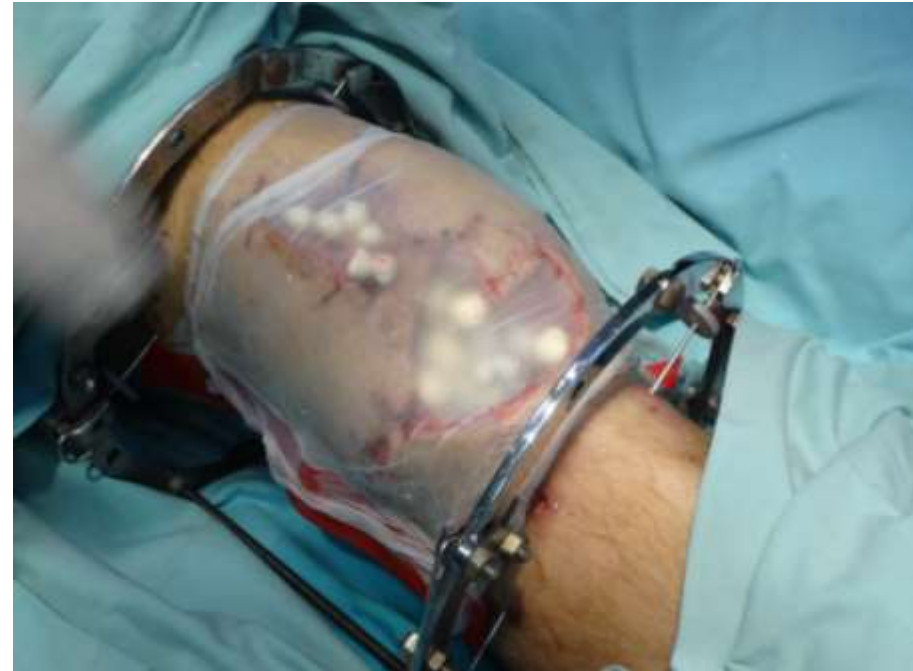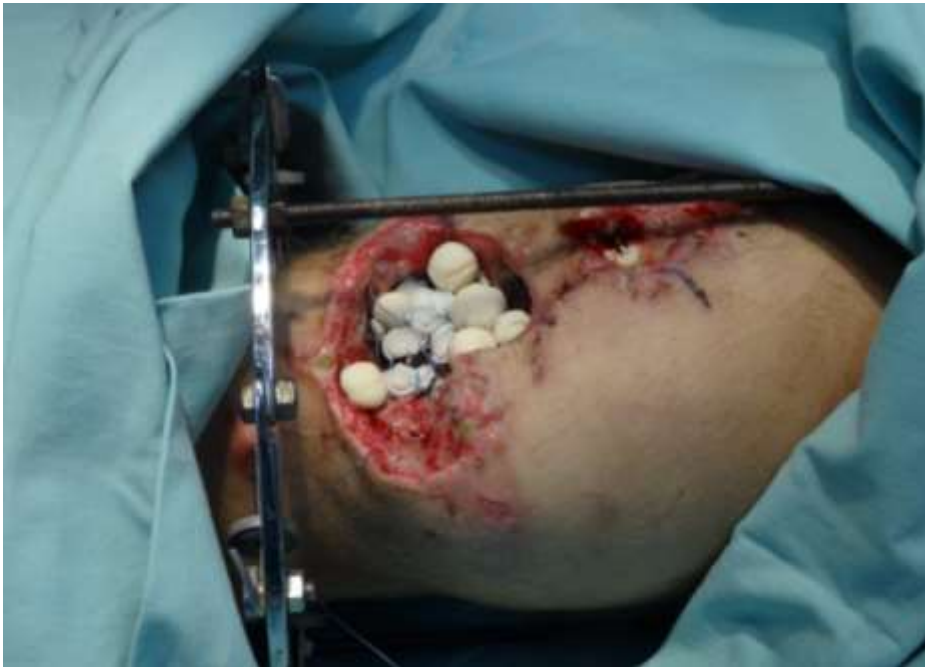# ВАЖНЫЙ ФАКТОР

НЕОТЛОЖНОГО СПЕЦИАЛИЗИРОВАННОГО  
ЛЕЧЕНИЯ РАНЕНЫХ В КОНЕЧНОСТИ

*раннее закрытие мягкотканых  
дефектов*

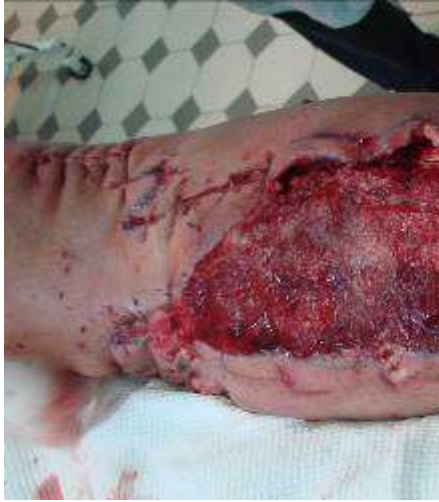Состояние мягких тканей является **критичным** в  
определении времени первичного и окончательного  
способа фиксации перелома

# Антибактериальные спейсеры

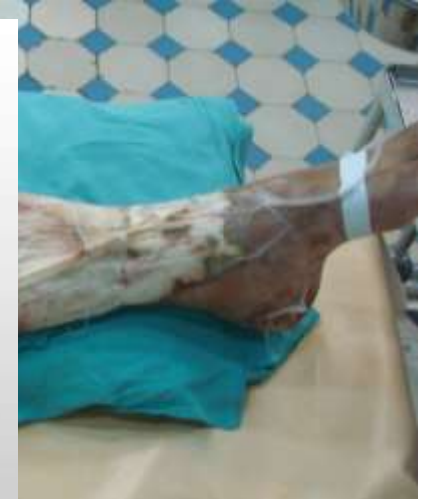
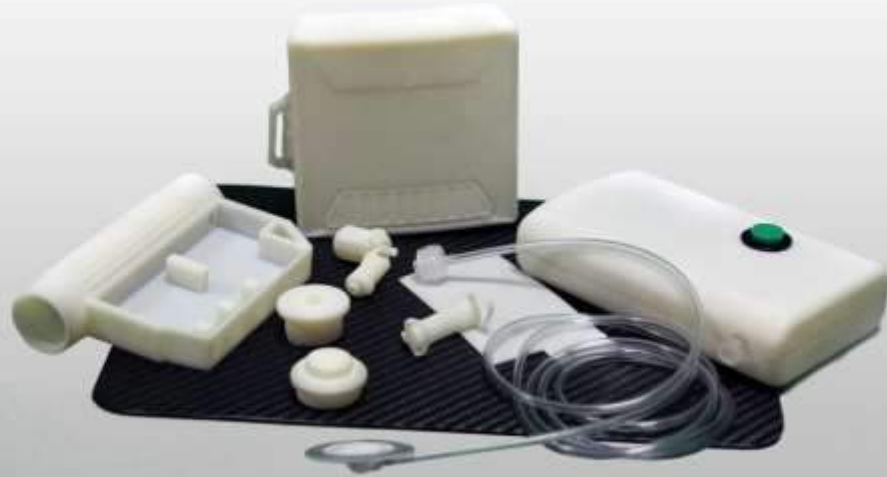
- При больших ранах
  - Контроль мертвых пространств
  - Высокая местная концентрация антибиотиков
  - Оградить рану от внешнего загрязнения

# VAC повязки



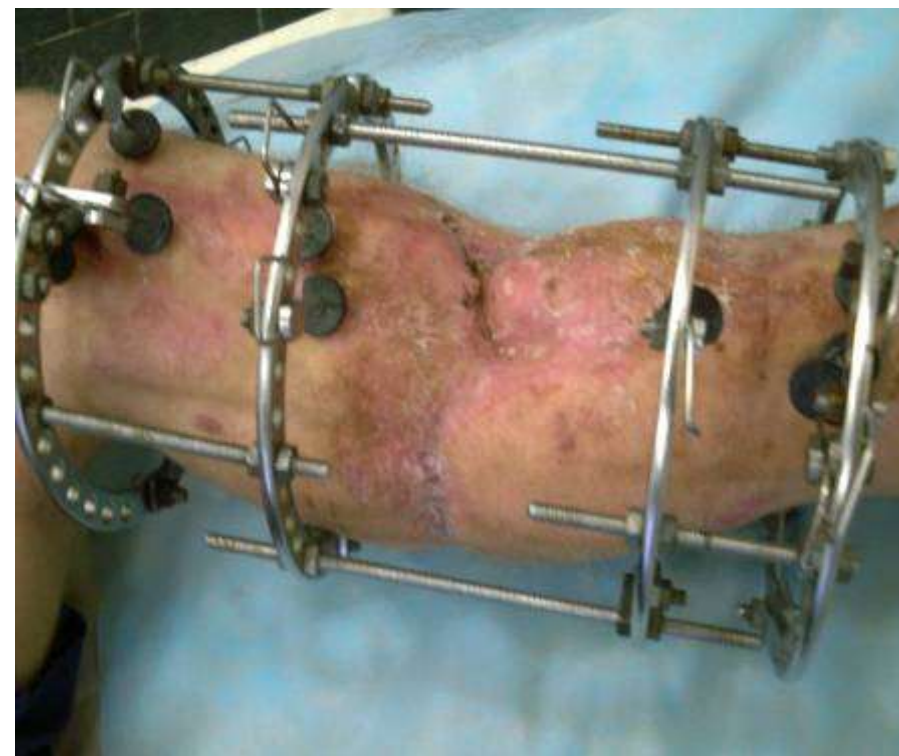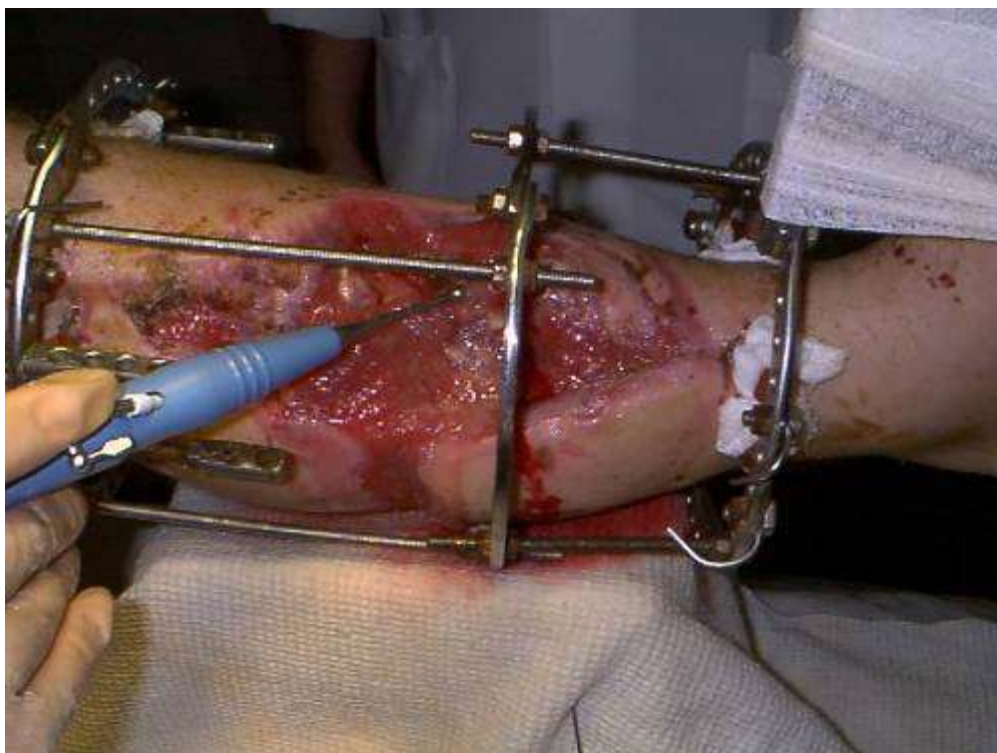
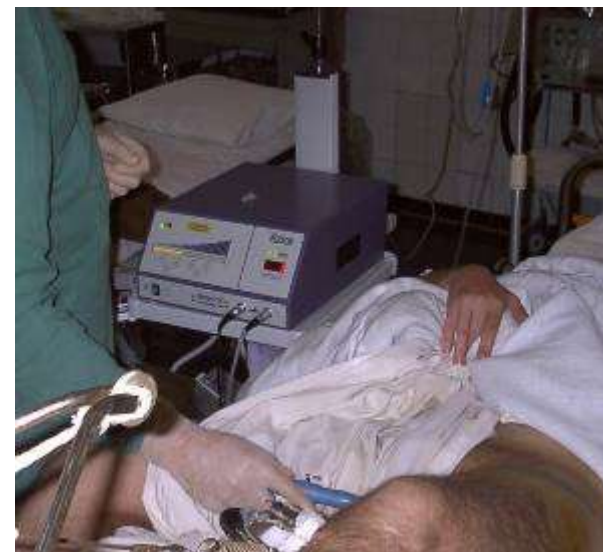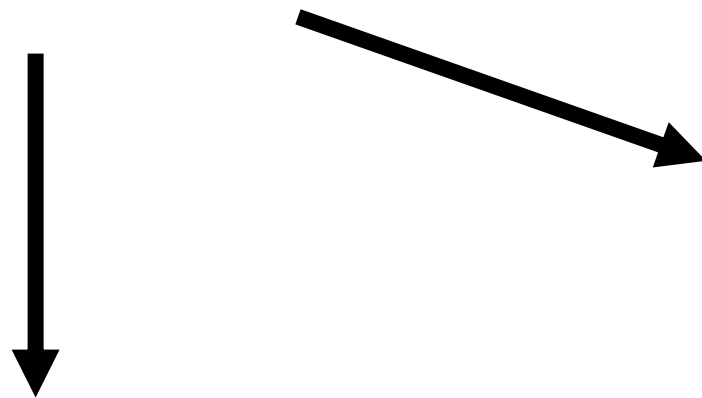
 ВАКУУМНАЯ ПОВЯЗКА ВП-1



- Закрытая система
- Этапная ХО
  
- размер раны
- отек мягких тканей
  
- Превосходны для  
этапного лечения

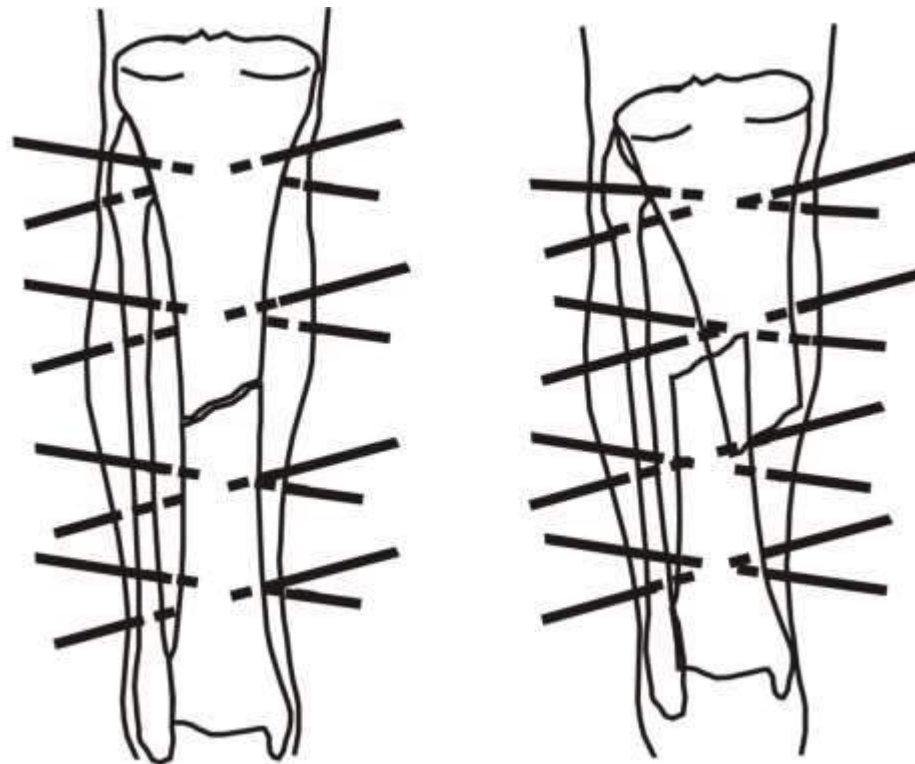


# Ультразвуковое орошение ран



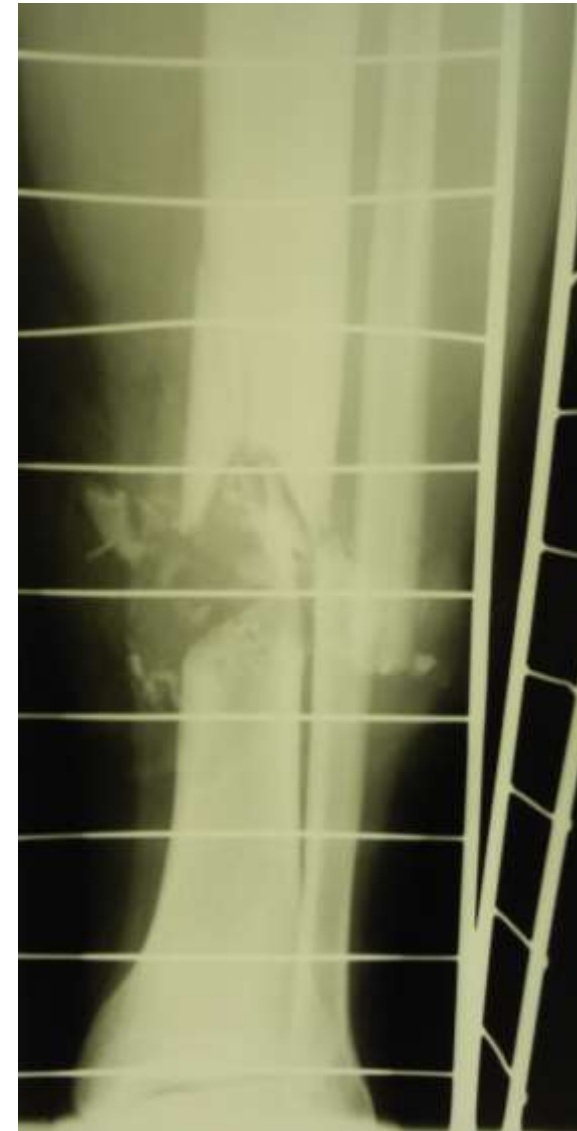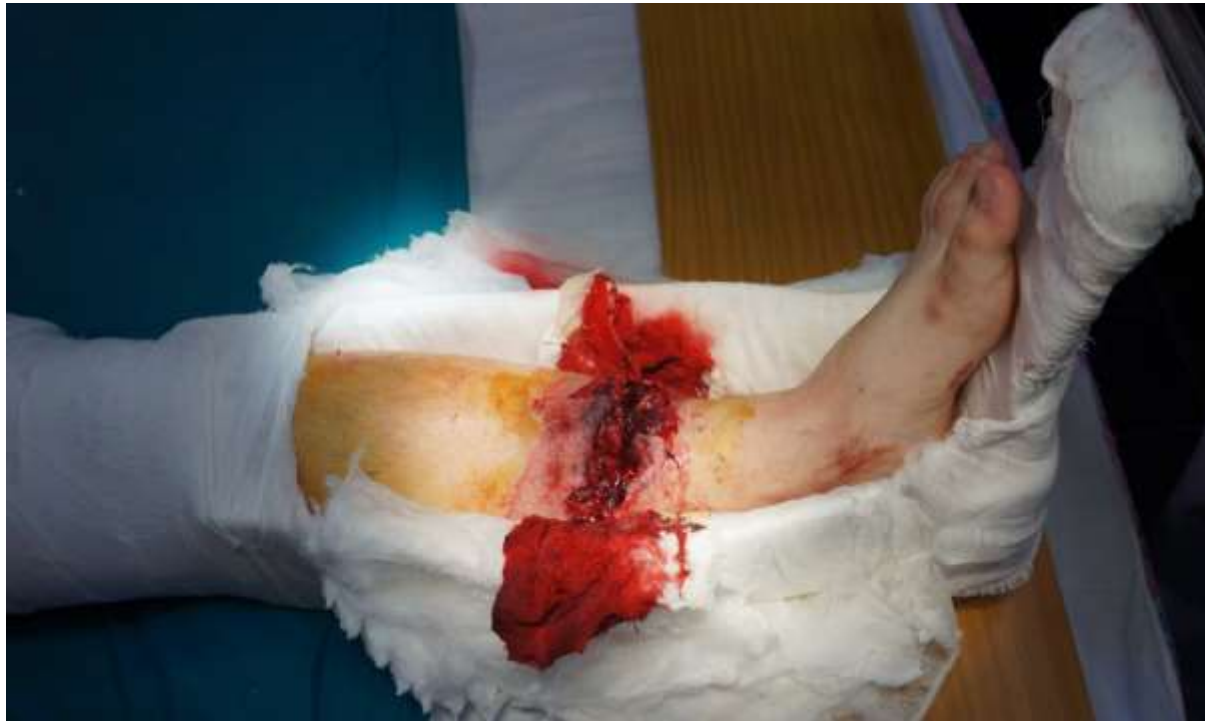## Методика острого укорочения поврежденного сегмента конечности с последующим восстановлением его длины

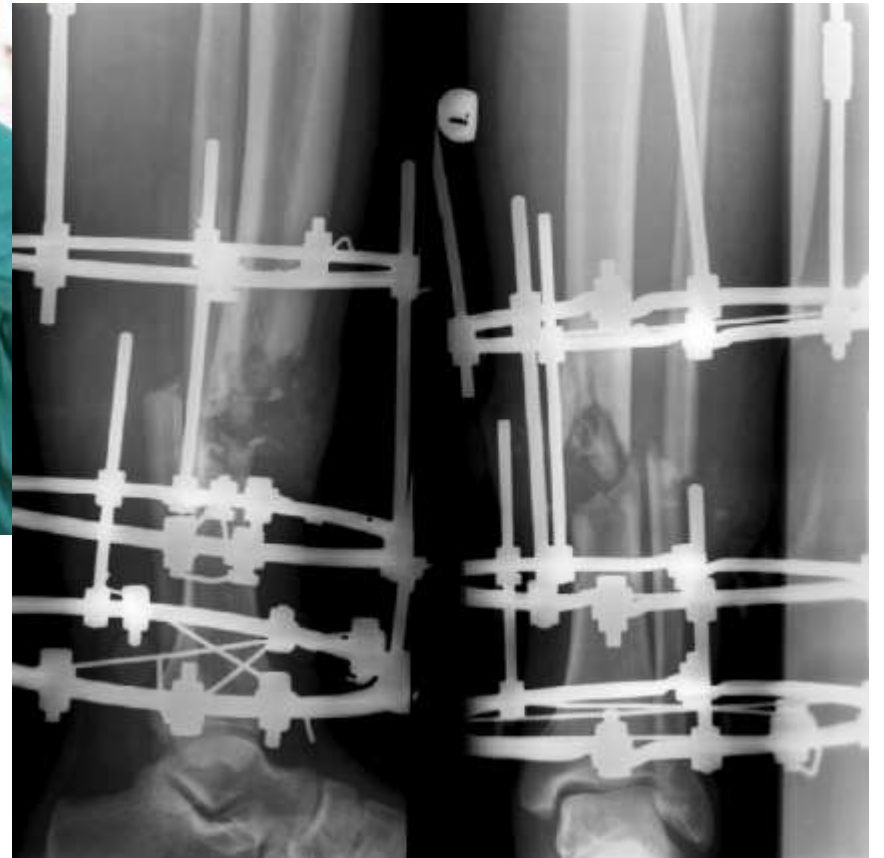
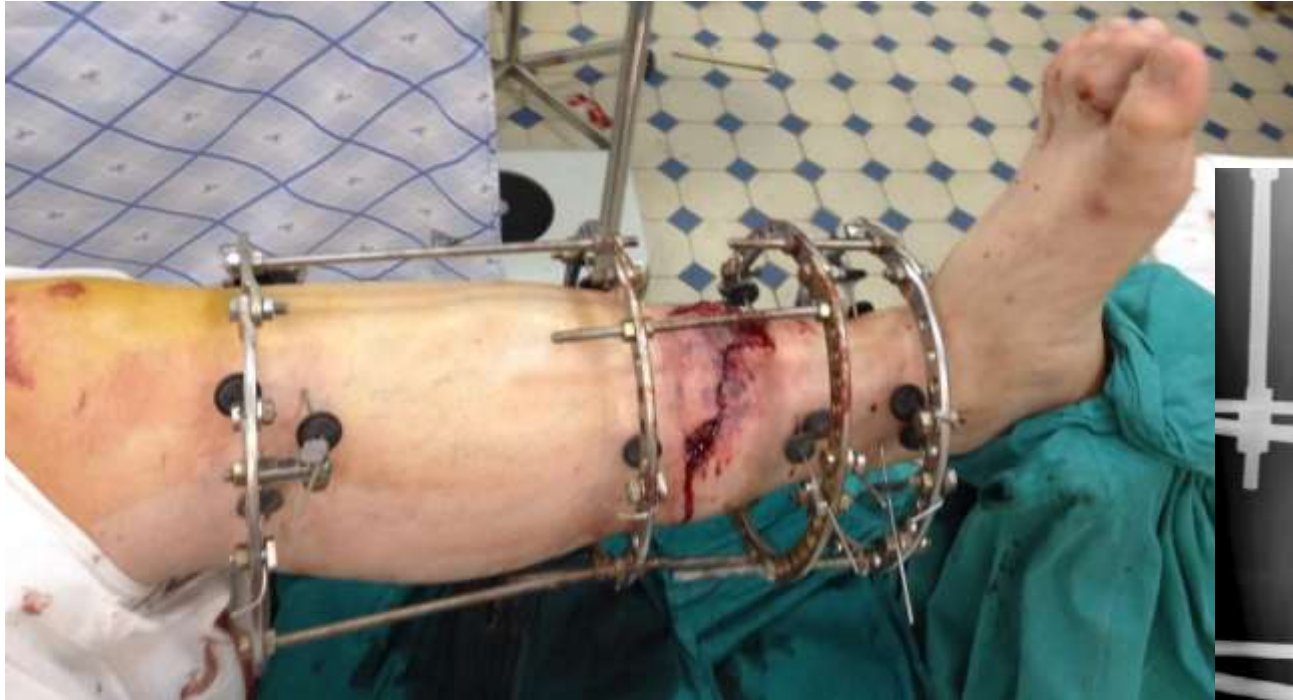(Donnan L.T. et al., 2003; Lerner A. et al., 2005; El-Rosasy M.A., 2007; Beltran M.J. et al., 2010)



Степень укорочения не должна превышать **25%** длины поврежденного сегмента конечности (D.W.Lowenberg с соавторами (1996), К.Yokoуama с соавторами (2006)).

## Методика укорочения поврежденного сегмента конечности





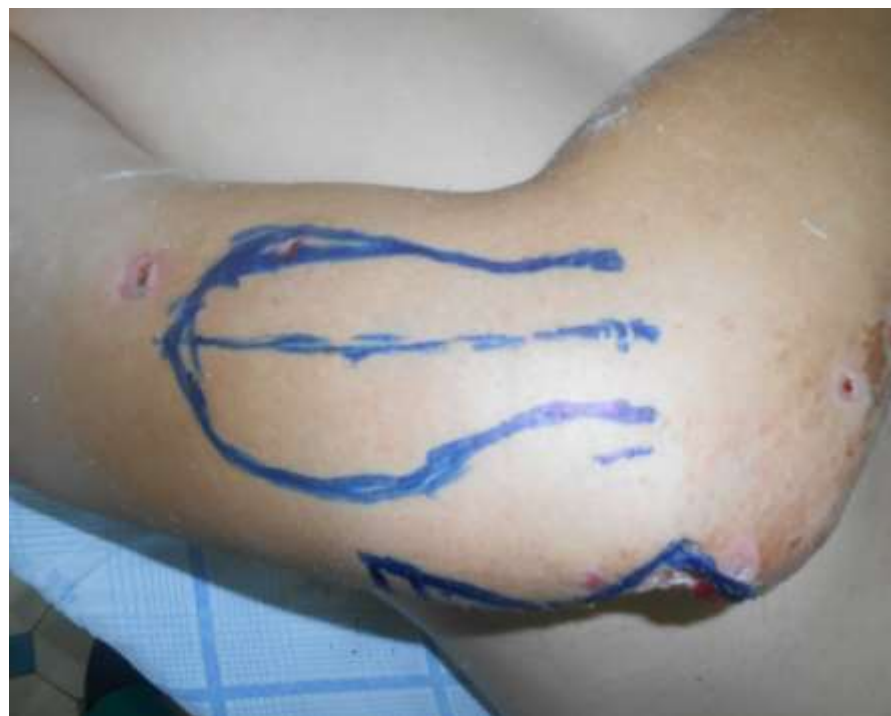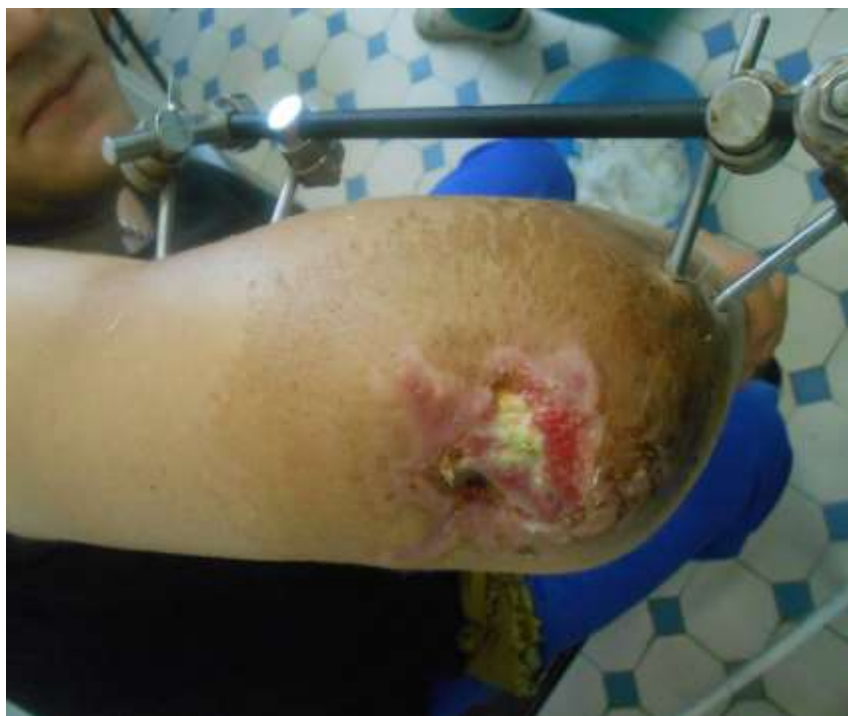## **Закрытие ран мягкими тканями:**

- Закрытие местными тканями
- Кожно-фасциальные лоскуты (свободные и несвободные)
- Мышечные лоскуты
- Кожные трансплантаты

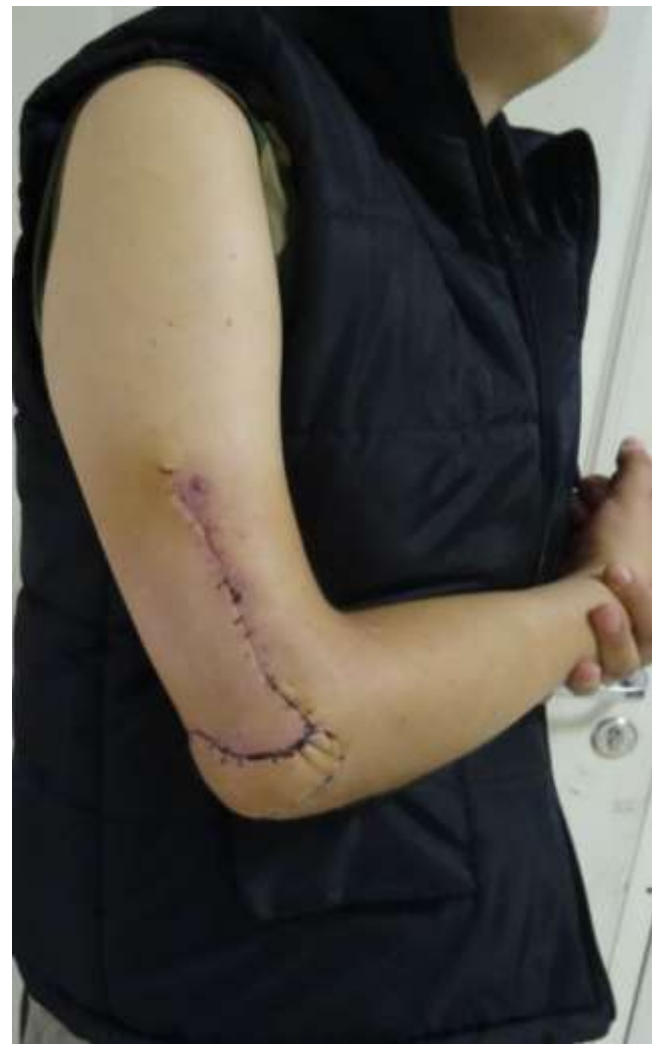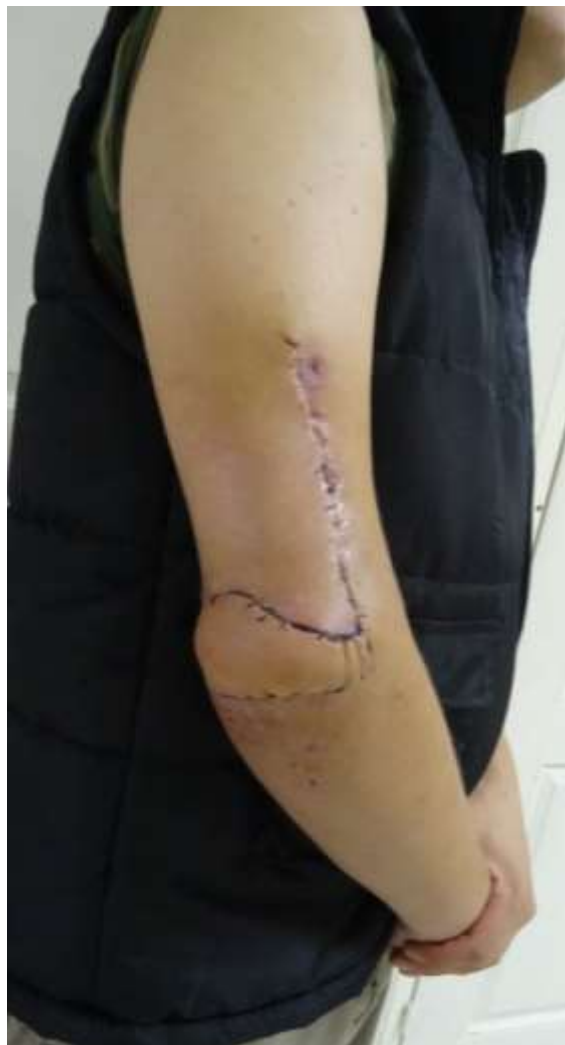## **задача:**

**закрытие раны до 5-7 дней, максимум до 3-х недель**

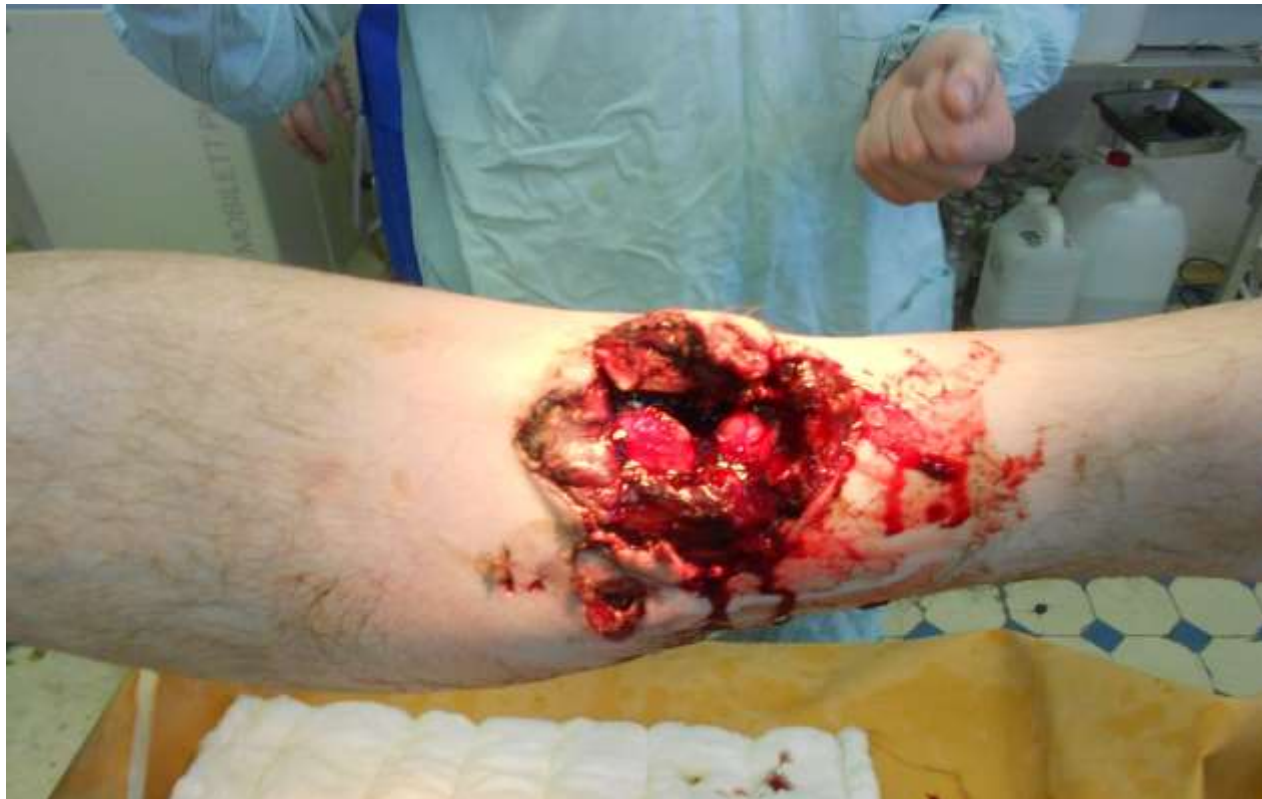## Кожно-фасциальный лоскут



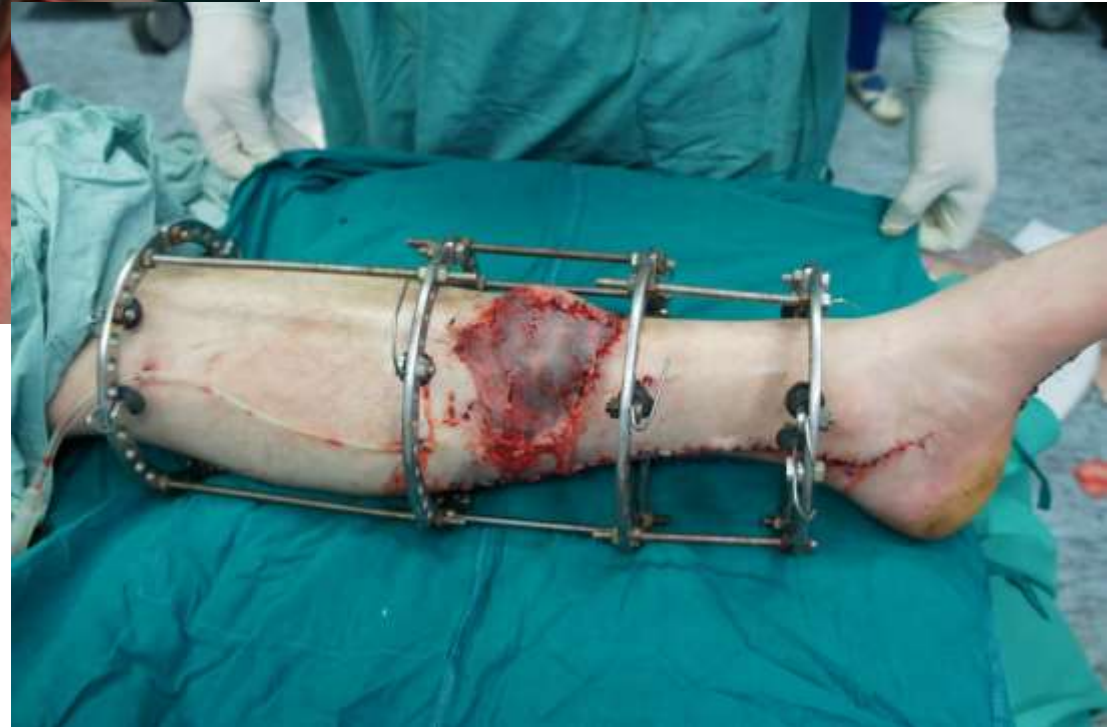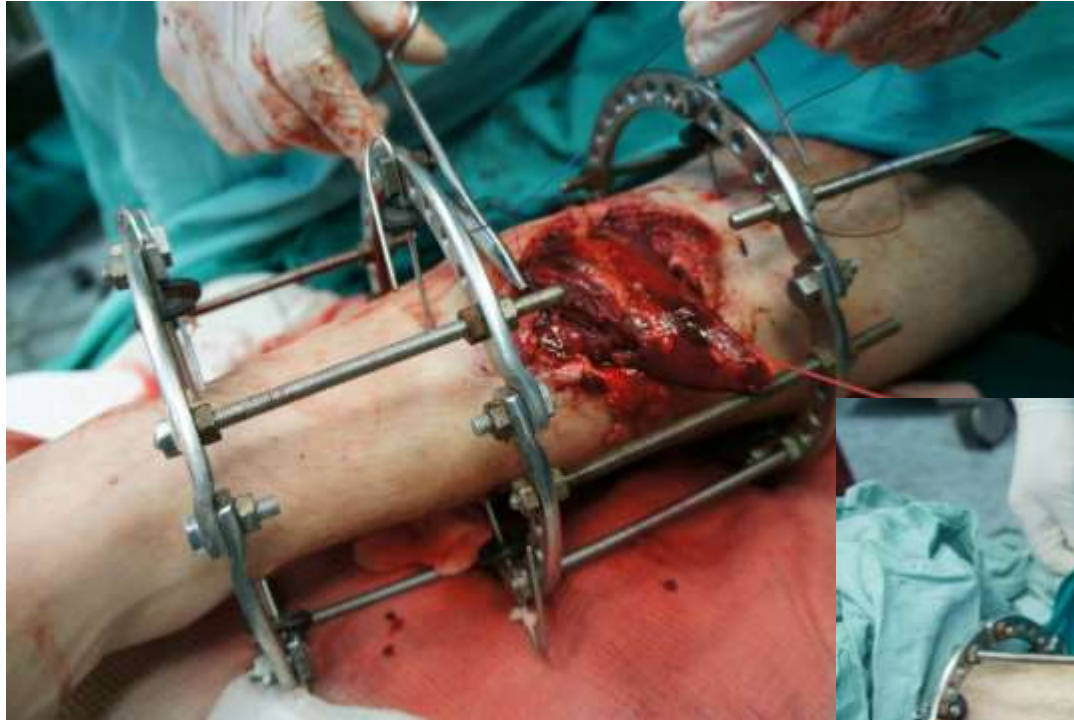Через 3 недели после операции



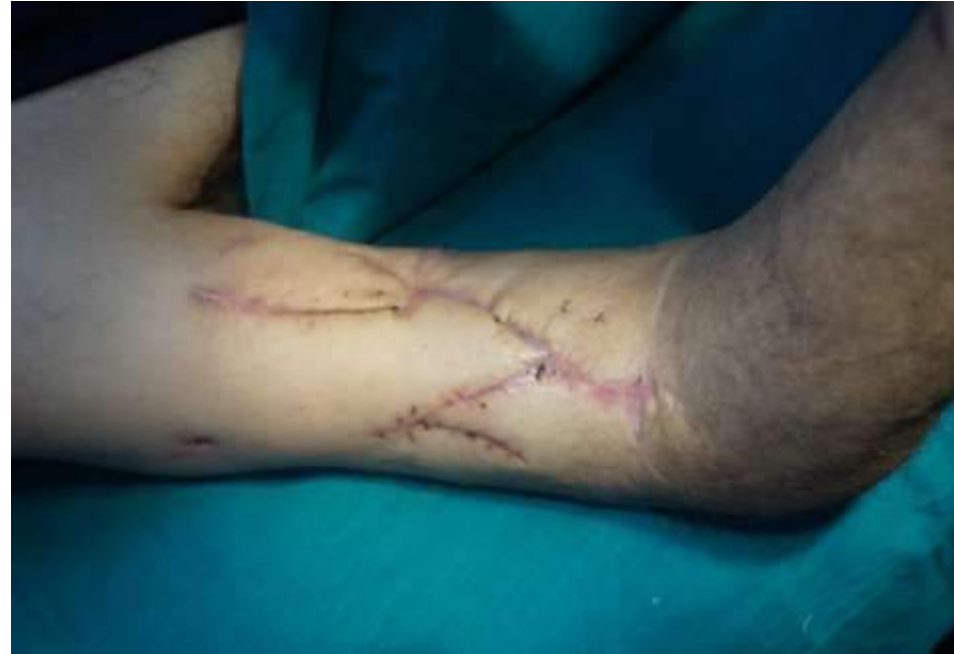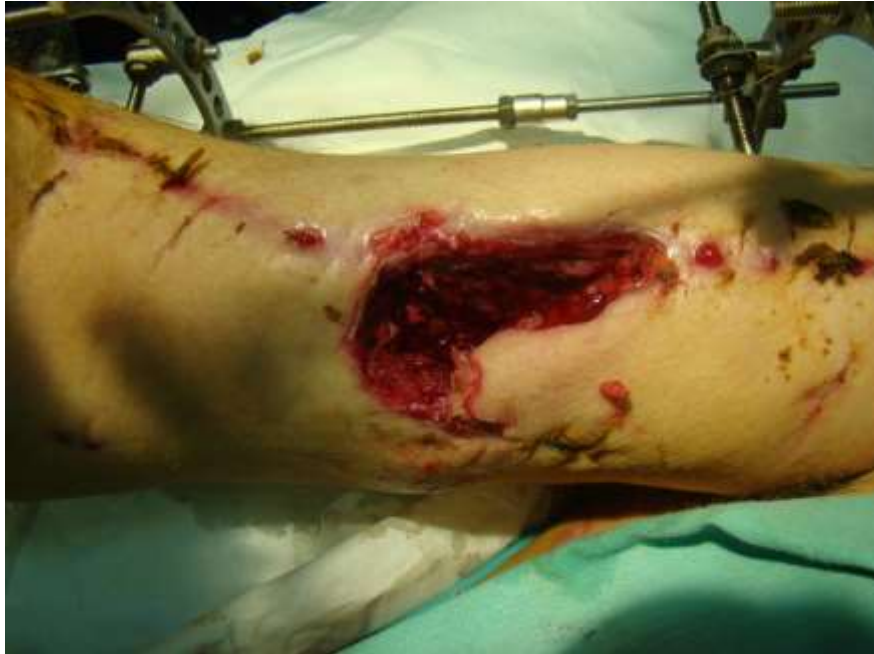# Мышечный лоскут

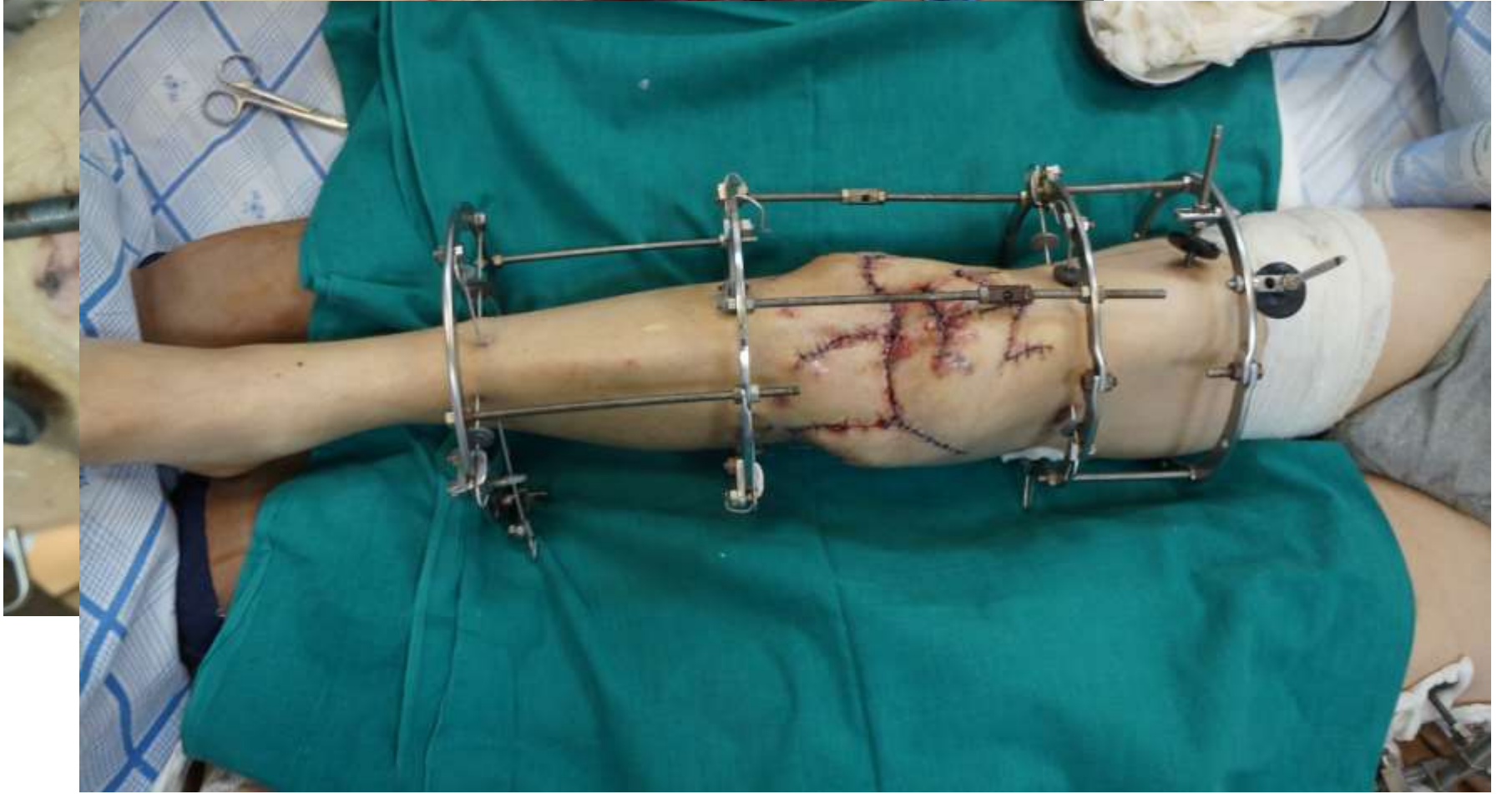
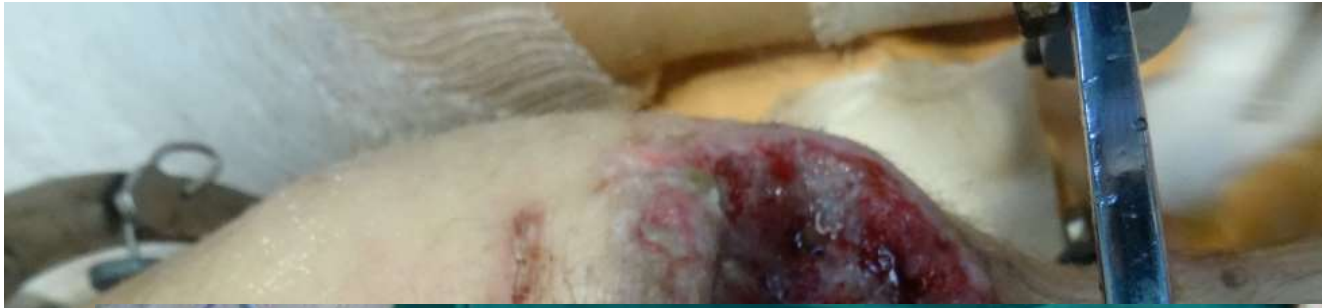

# Мышечный лоскут

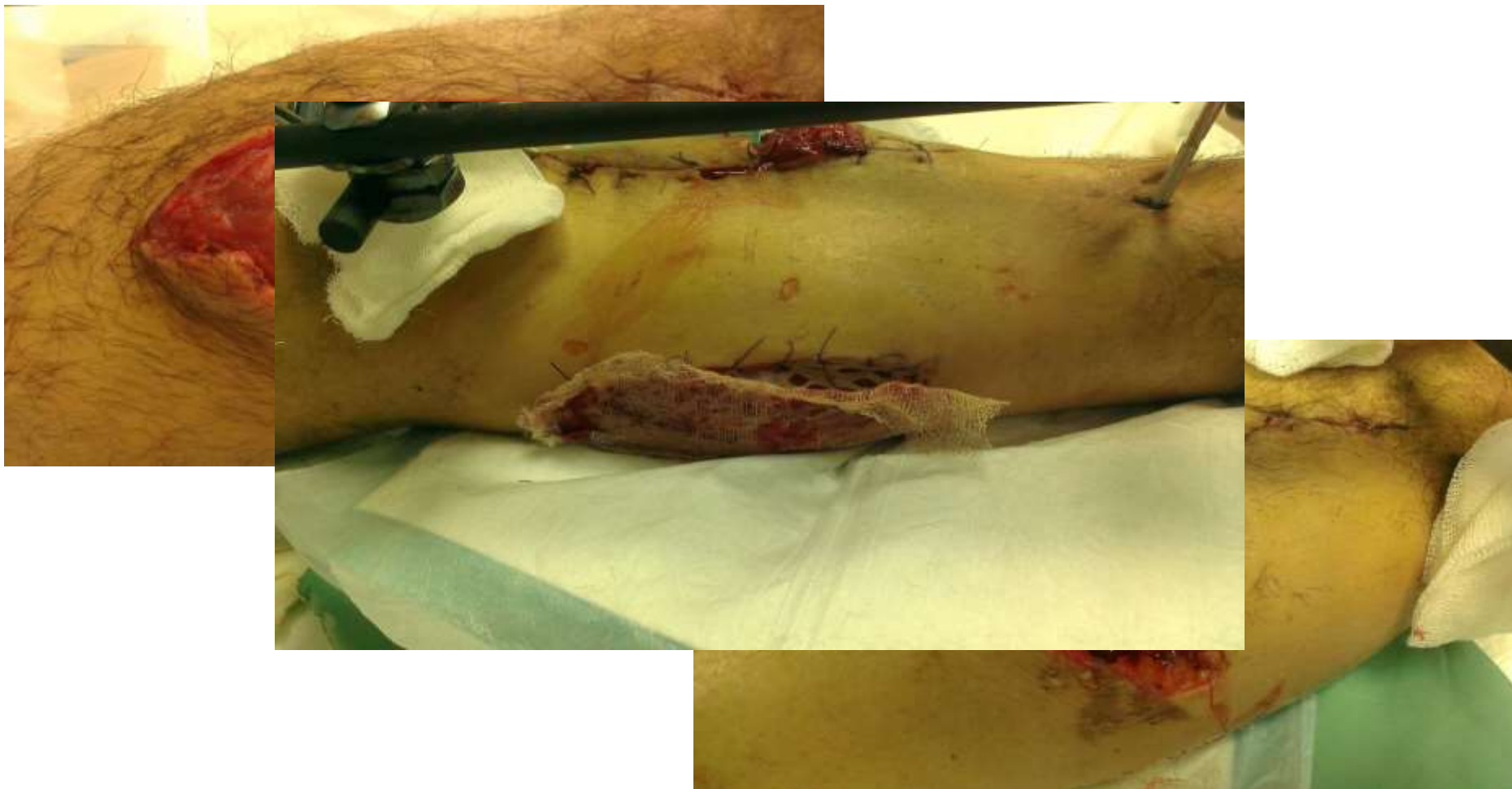

# Пластика встречными треугольными лоскутами



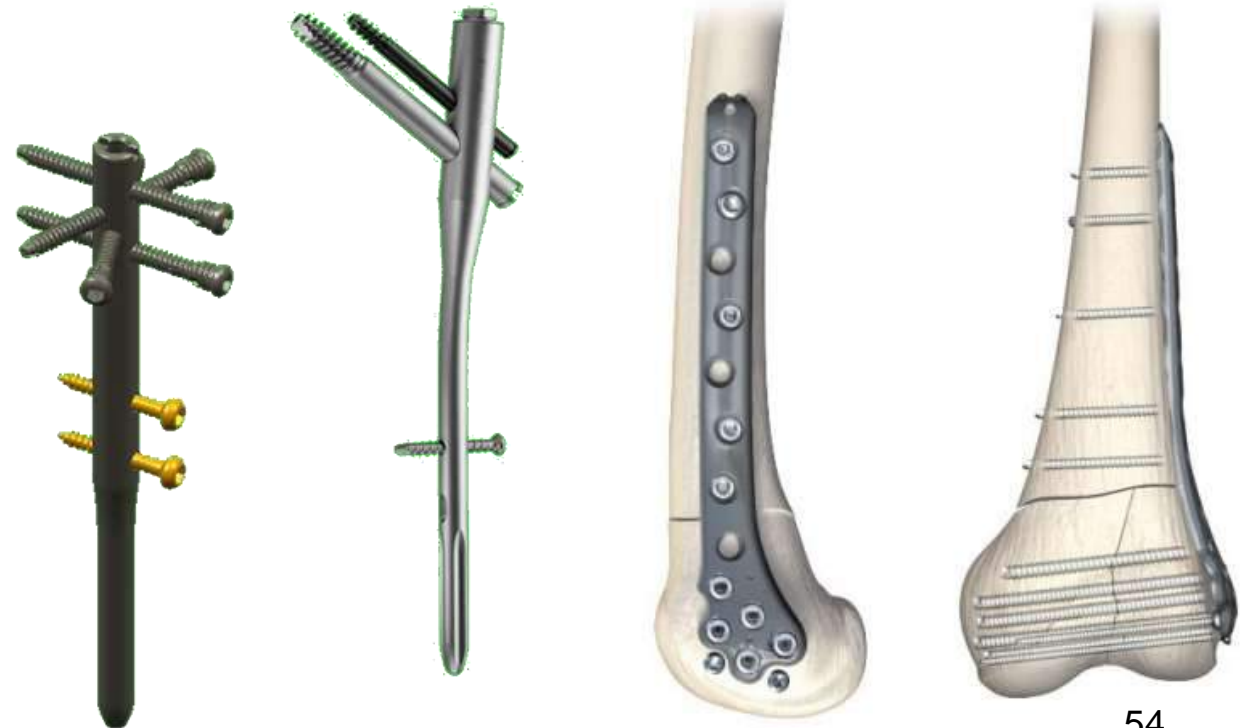
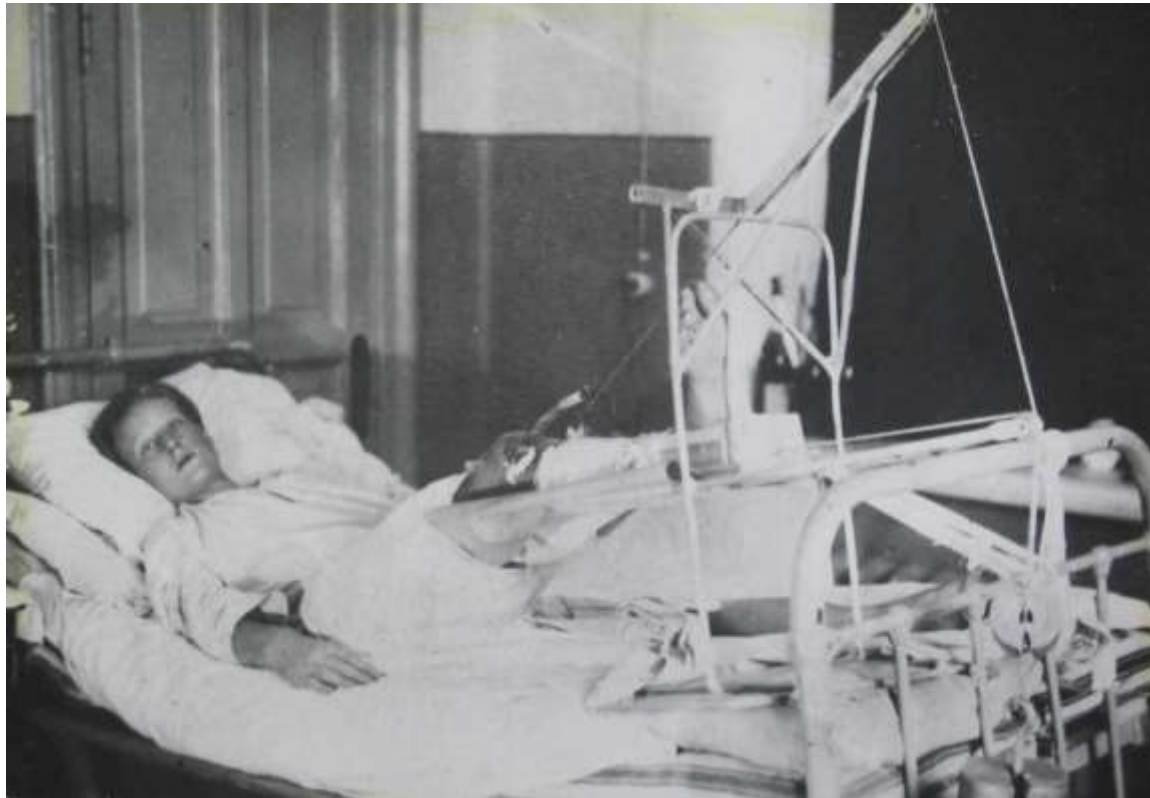
## Перемещение местных тканей



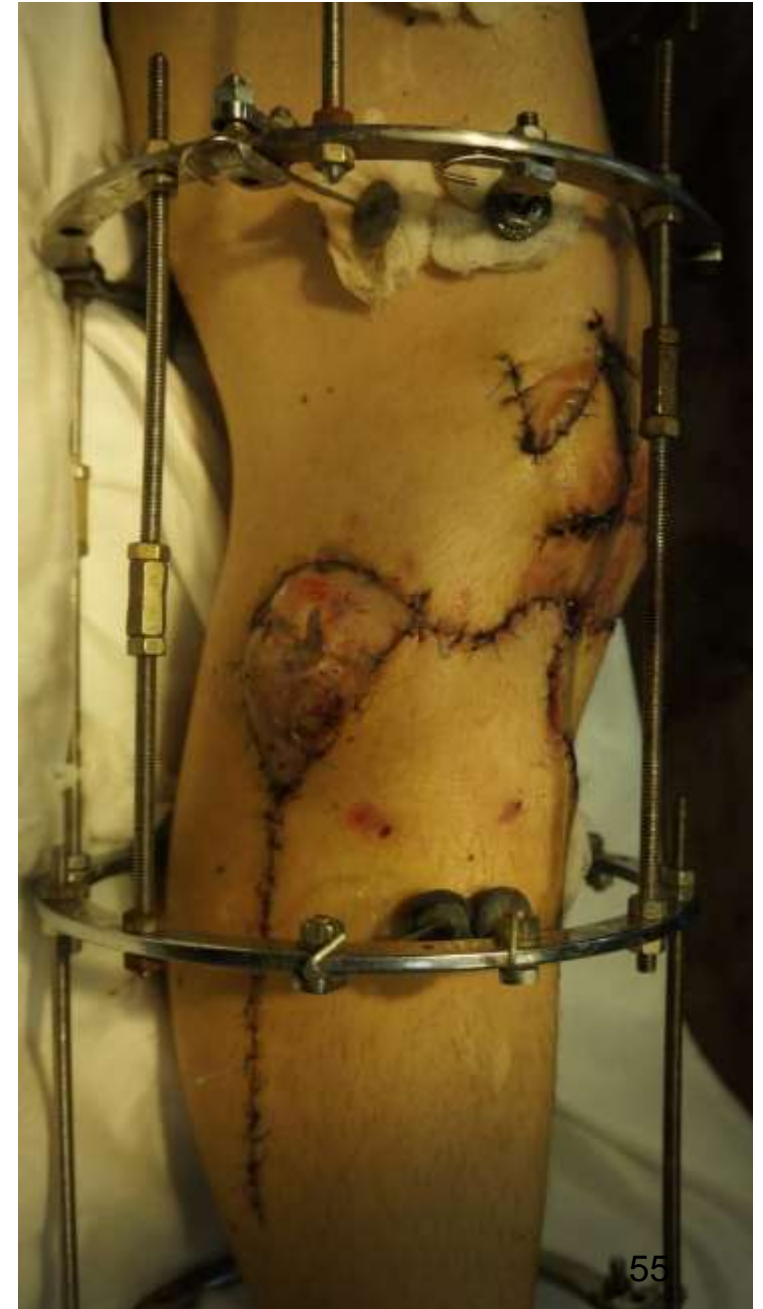# ОСТЕОСИНТЕЗ ПРИ ОГНЕСТРЕЛЬНЫХ ПЕРЕЛОМАХ

Эволюция взглядов на тактику лечения раненых с огнестрельными переломами костей конечностей от консервативных методов до высокотехнологичных хирургических операций

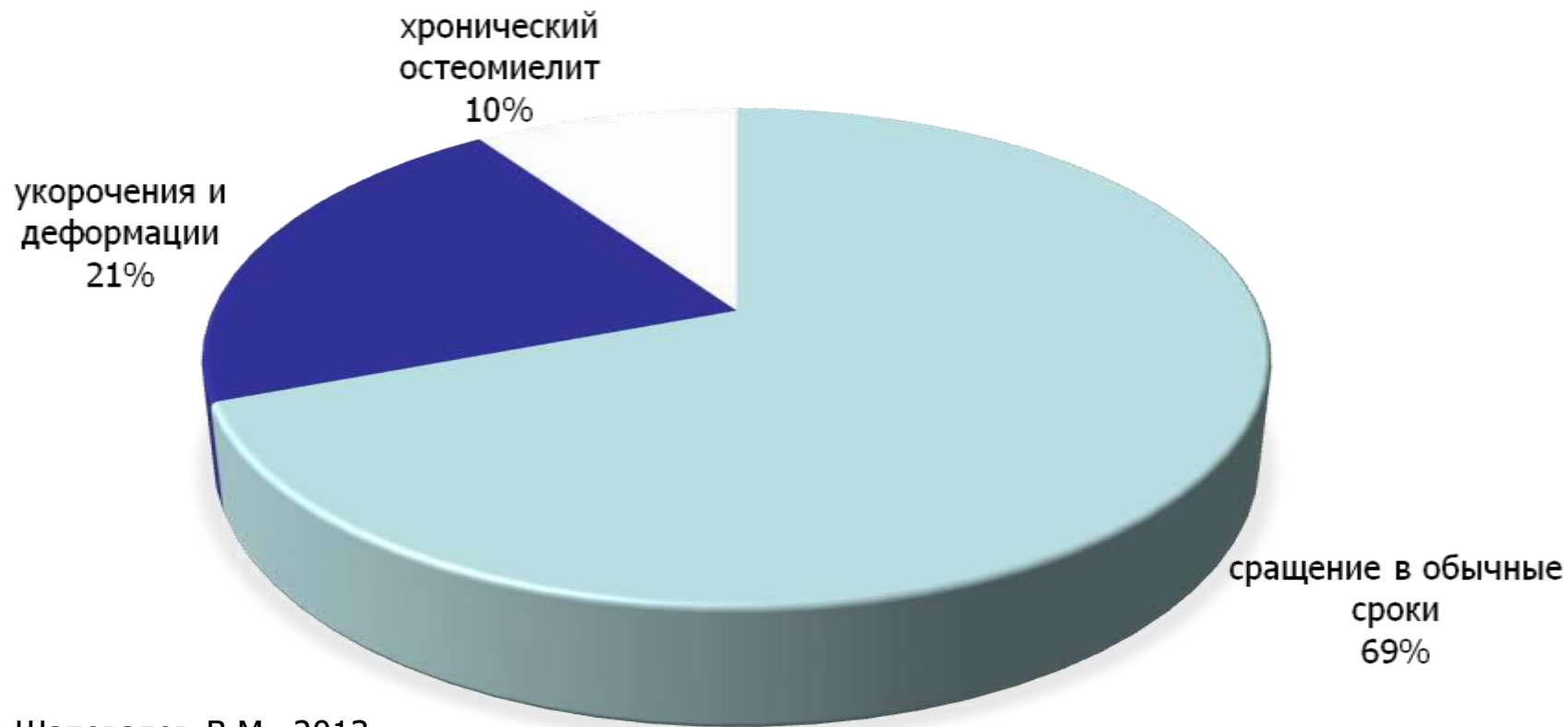


# ВОЗМОЖНОСТИ АППАРАТА ВНЕШНЕЙ ФИКСАЦИИ

- отсутствие дополнительной травматизации зоны ранения
- сохранение источников кровоснабжения и регенерации кости
- контроль за процессом заживления ран мягких тканей, не препятствует выполнению этапов реконструктивно-восстановительного хирургического лечения
- возможна ранняя активизация раненых с дозированной нагрузкой на поврежденный сегмент конечности
- позволяет надежно обездвиживать костные отломки, управлять их положением



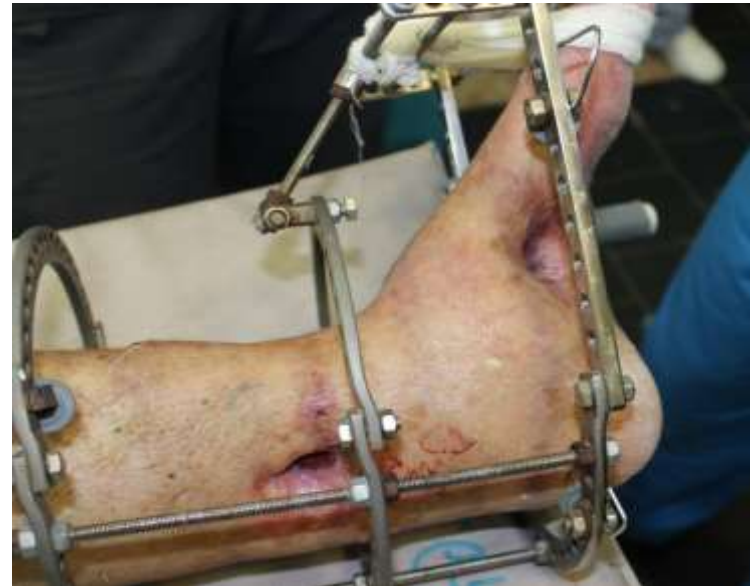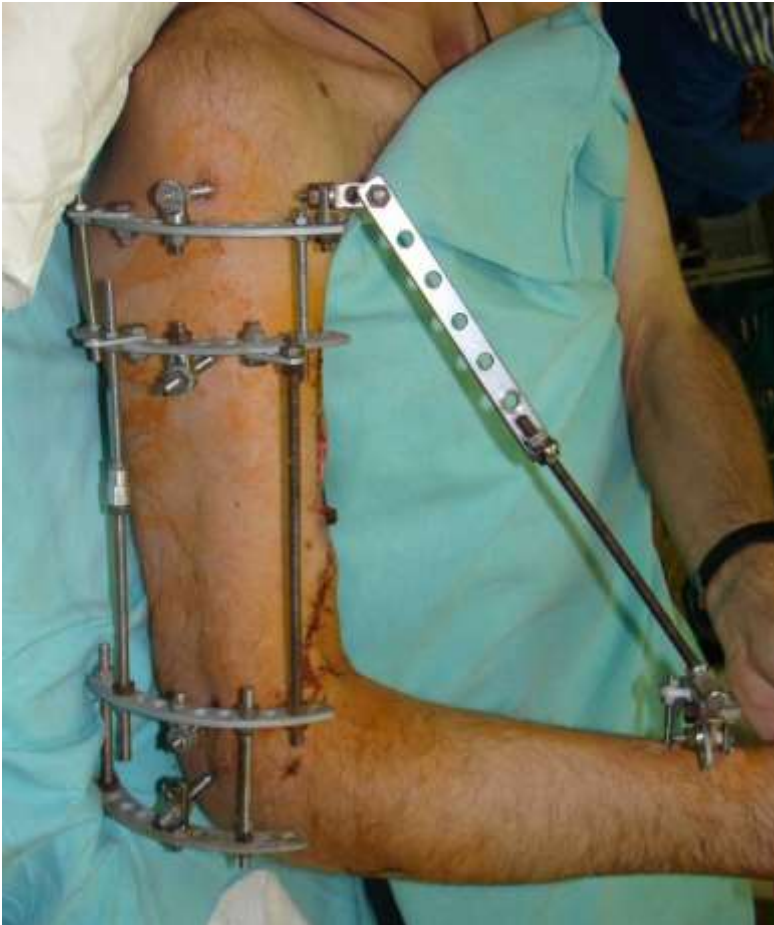# АНАТОМИЧЕСКИЕ РЕЗУЛЬТАТЫ ЛЕЧЕНИЯ С ПРИМЕНЕНИЕМ ТРАДИЦИОННЫХ МЕТОДИК



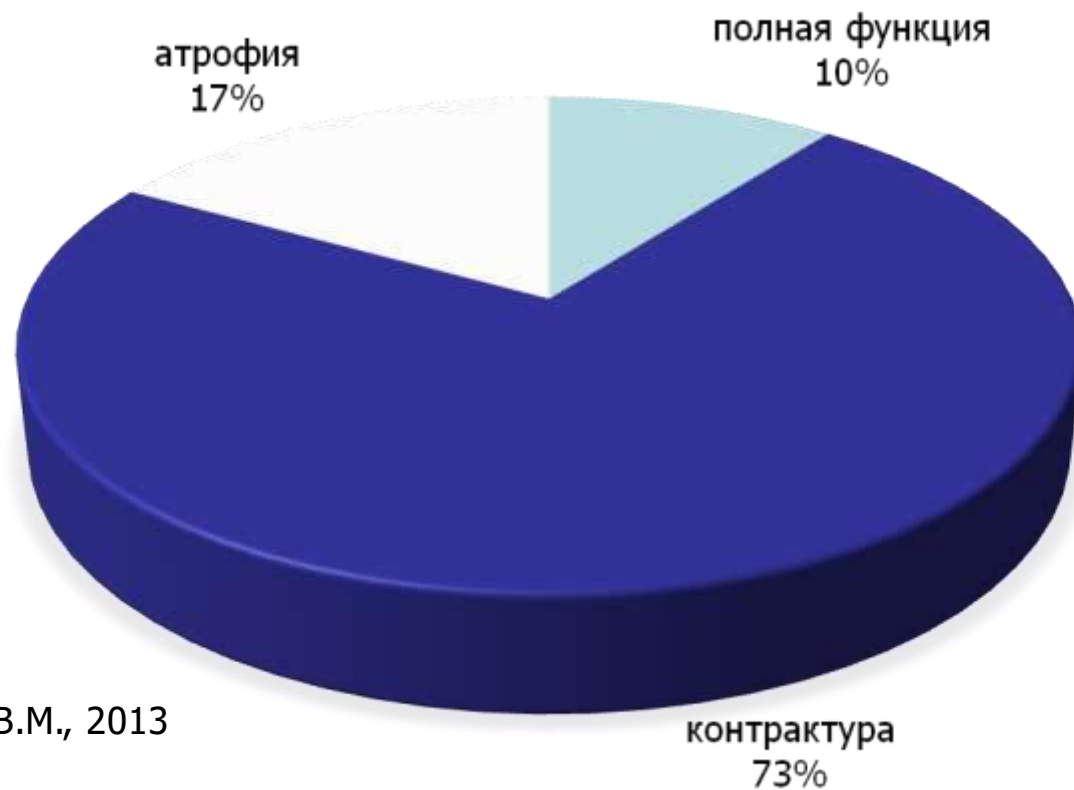
Иванов П.А., 2002; Шаповалов В.М., 2013

# НЕДОСТАТКИ

- стойкие контрактуры при длительном использовании аппарата
- гнойные осложнения являются причиной преждевременного снятия аппарата
- время операции, требования к квалификации хирургов
- низкое качество жизни больного



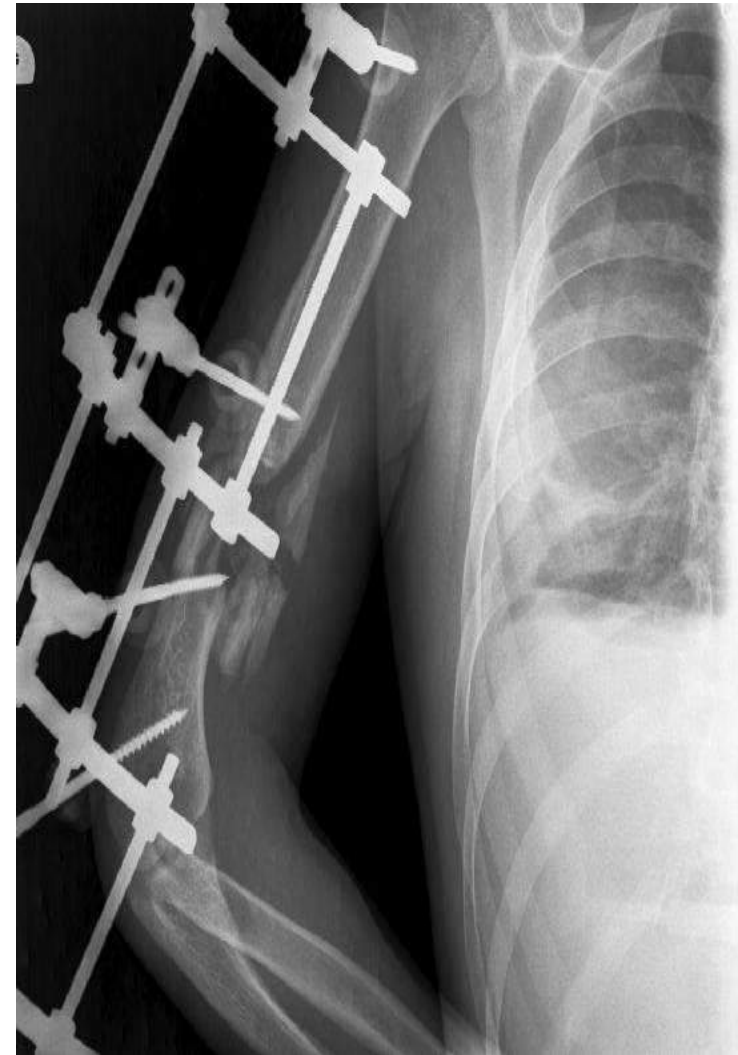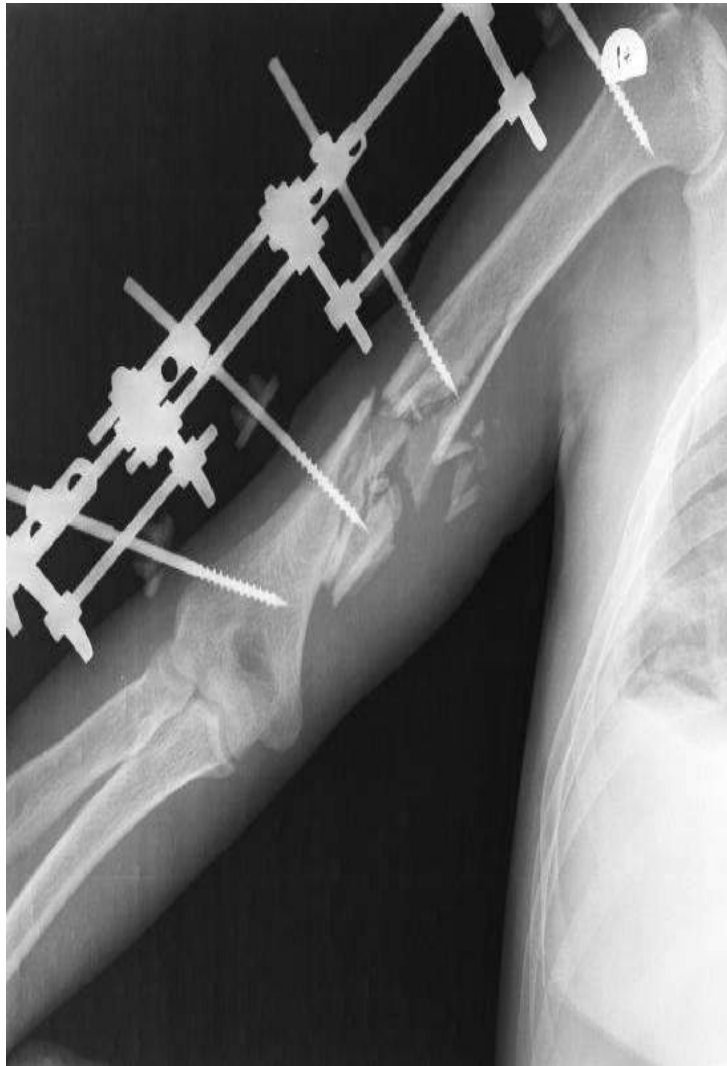
# ФУНКЦИОНАЛЬНЫЕ РЕЗУЛЬТАТЫ ЛЕЧЕНИЯ С ПРИМЕНЕНИЕМ ТРАДИЦИОННЫХ МЕТОДИК

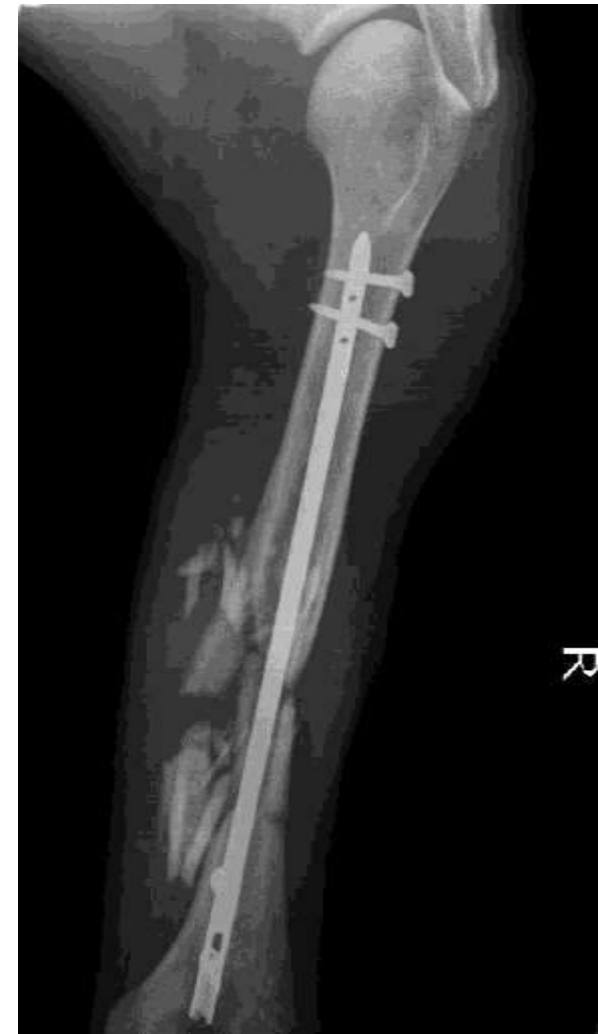
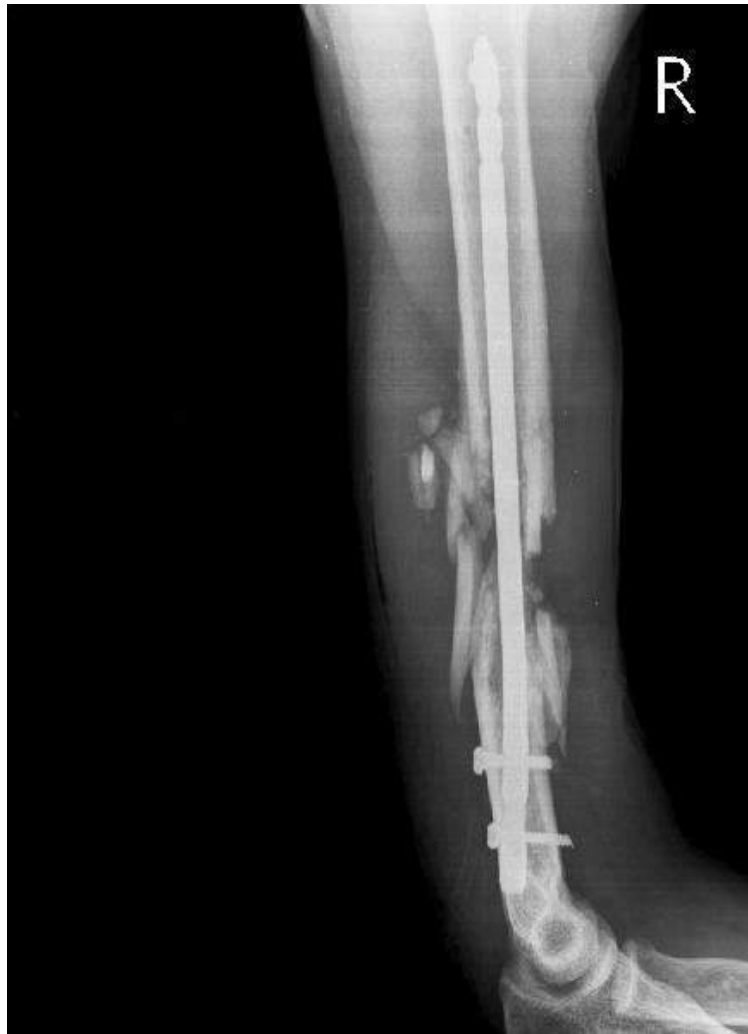
Иванов П.А., 2002; Шаповалов В.М., 2013

# ПОСЛЕДОВАТЕЛЬНЫЙ ОСТЕОСИНТЕЗ

Огнестрельные переломы плечевой кости

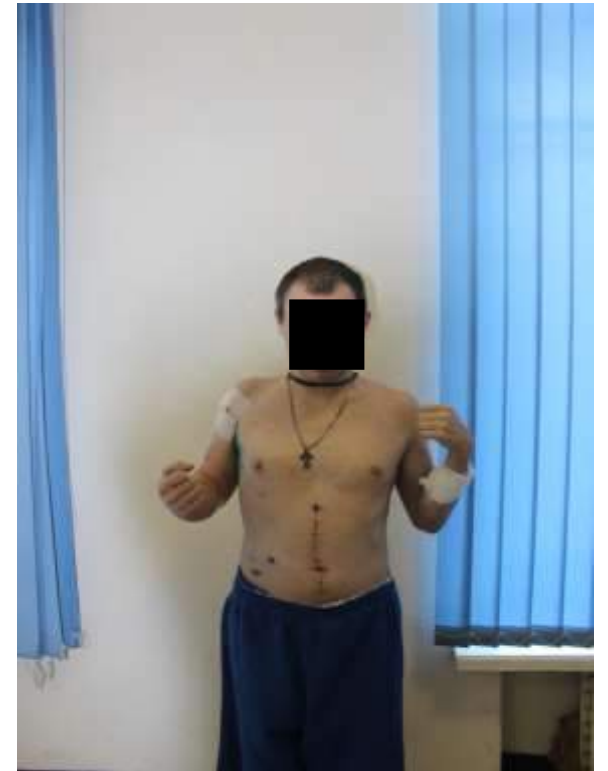
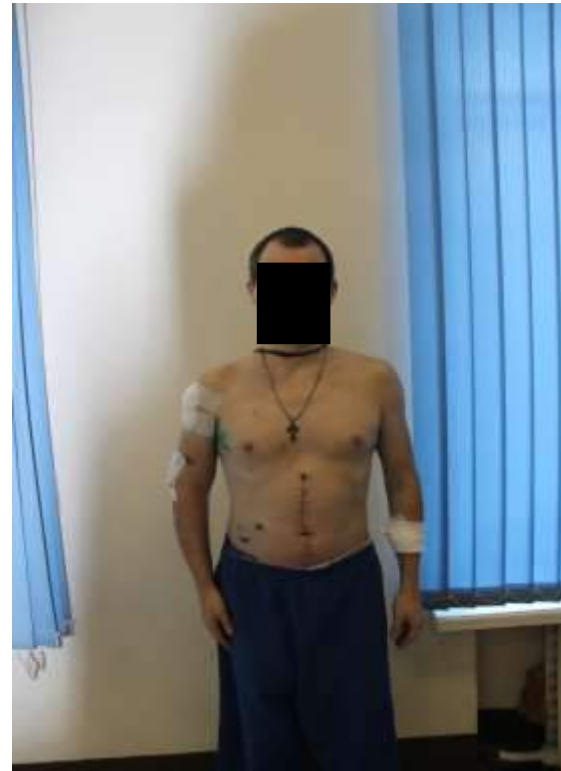
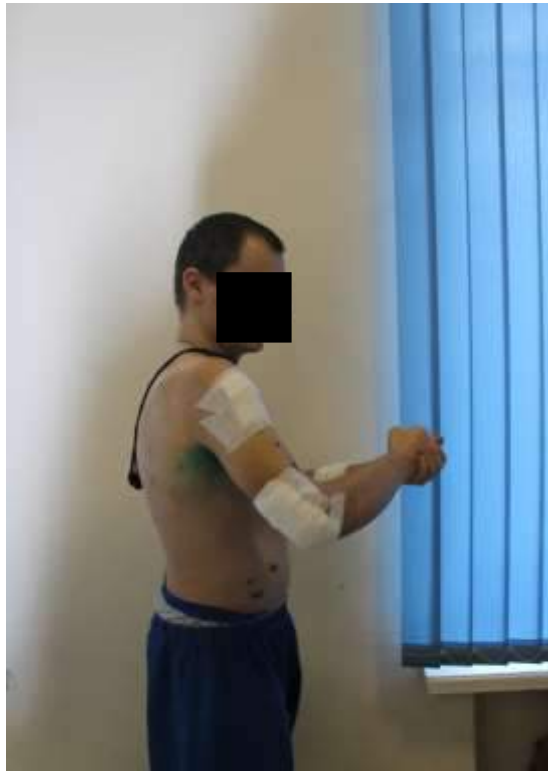
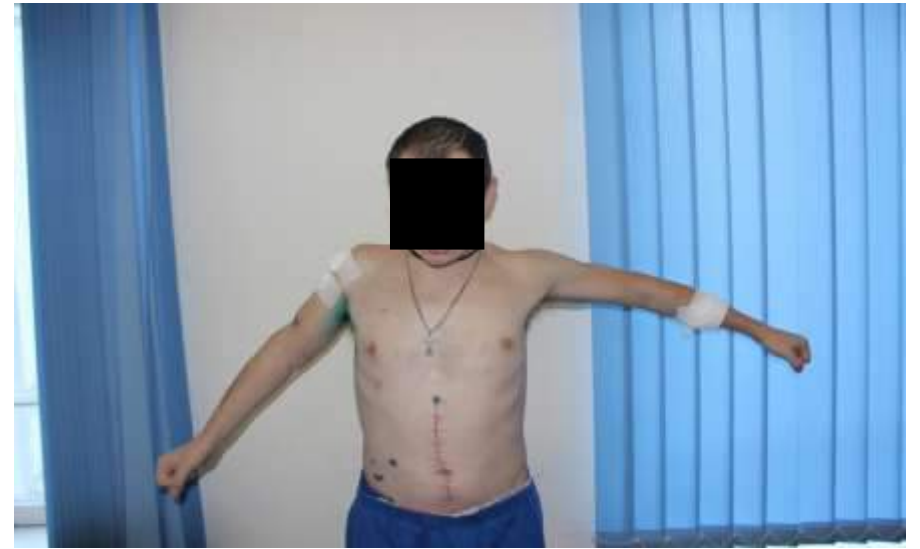
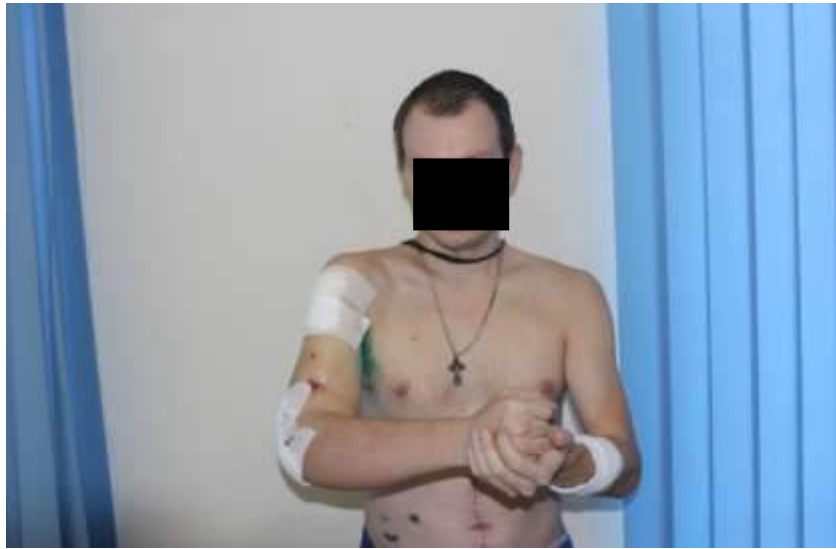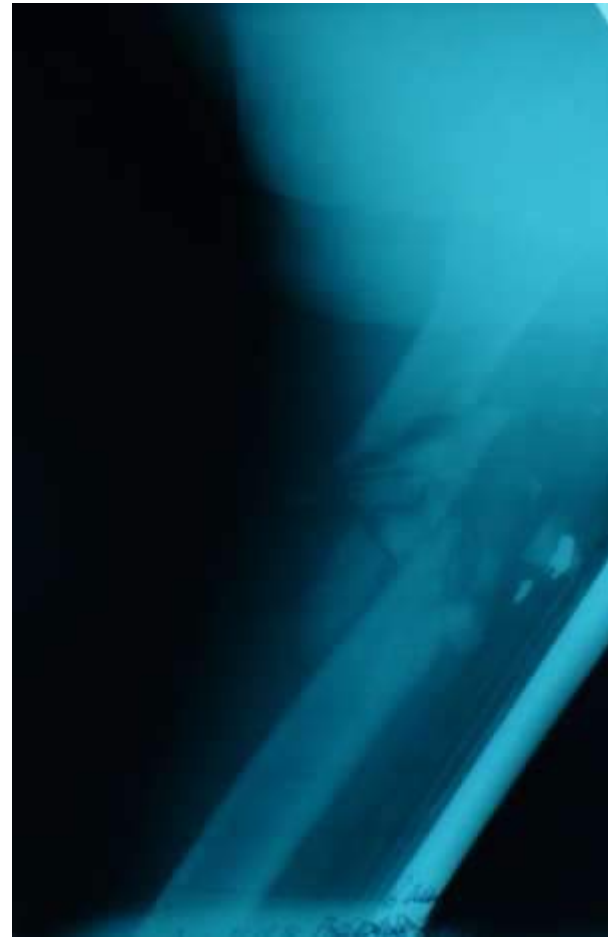Остеосинтез пластинами и штифтами сращение 91-100%

Инфекция 1.9-2.3%

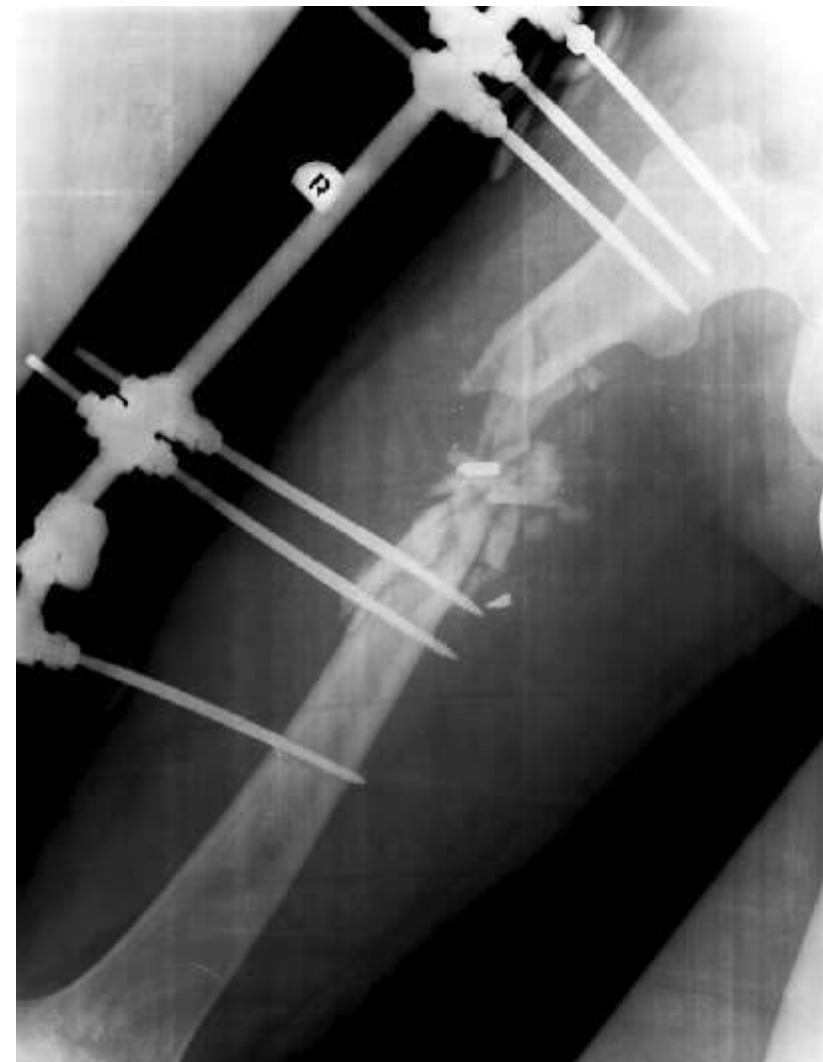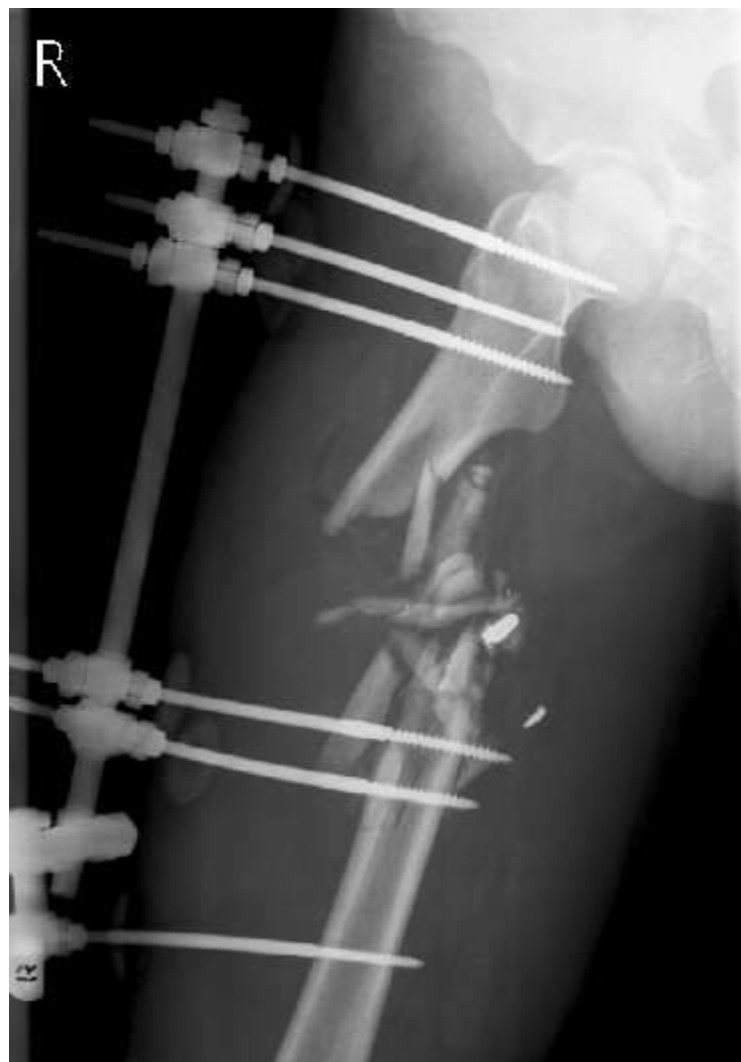(«Gunshot Wounds to the Extremities» Paul A. Dicpinigaitis, M.D., Kenneth J. Koval, M.D., Nirmal C. Tejwani, M.D., and Kenneth A. Egol, M.D. Bulletin of the NYU Hospital for Joint Diseases • Volume 64, Numbers 3 & 4, 2006).



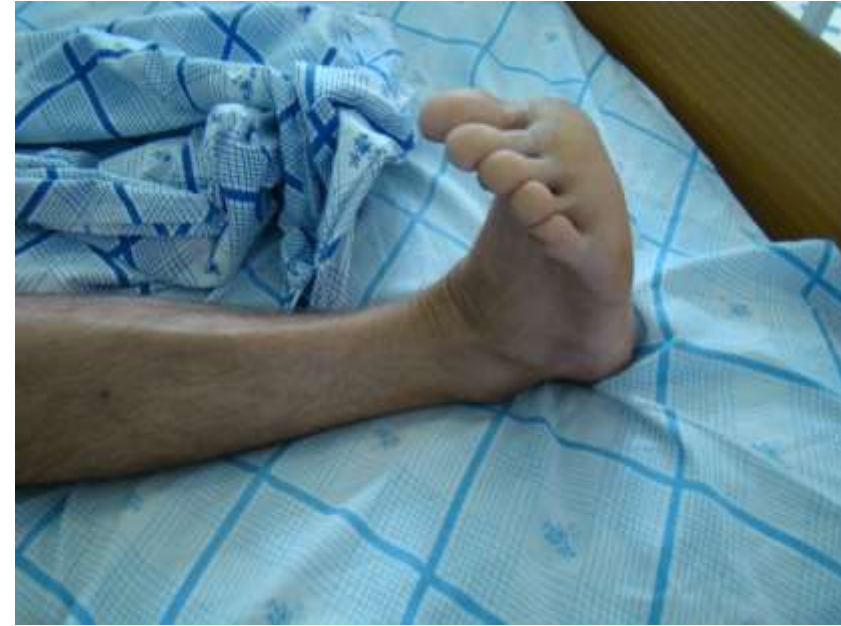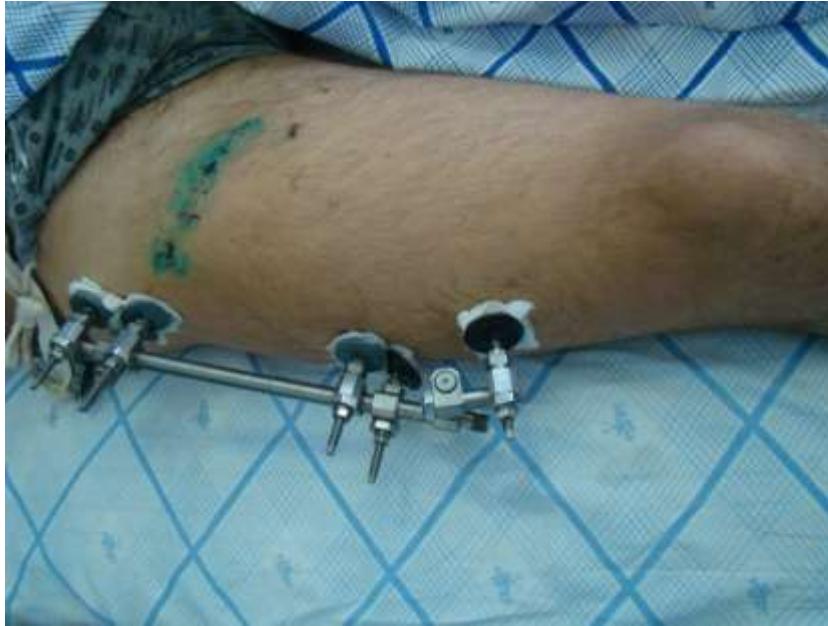## Огнестрельные переломы бедренной кости



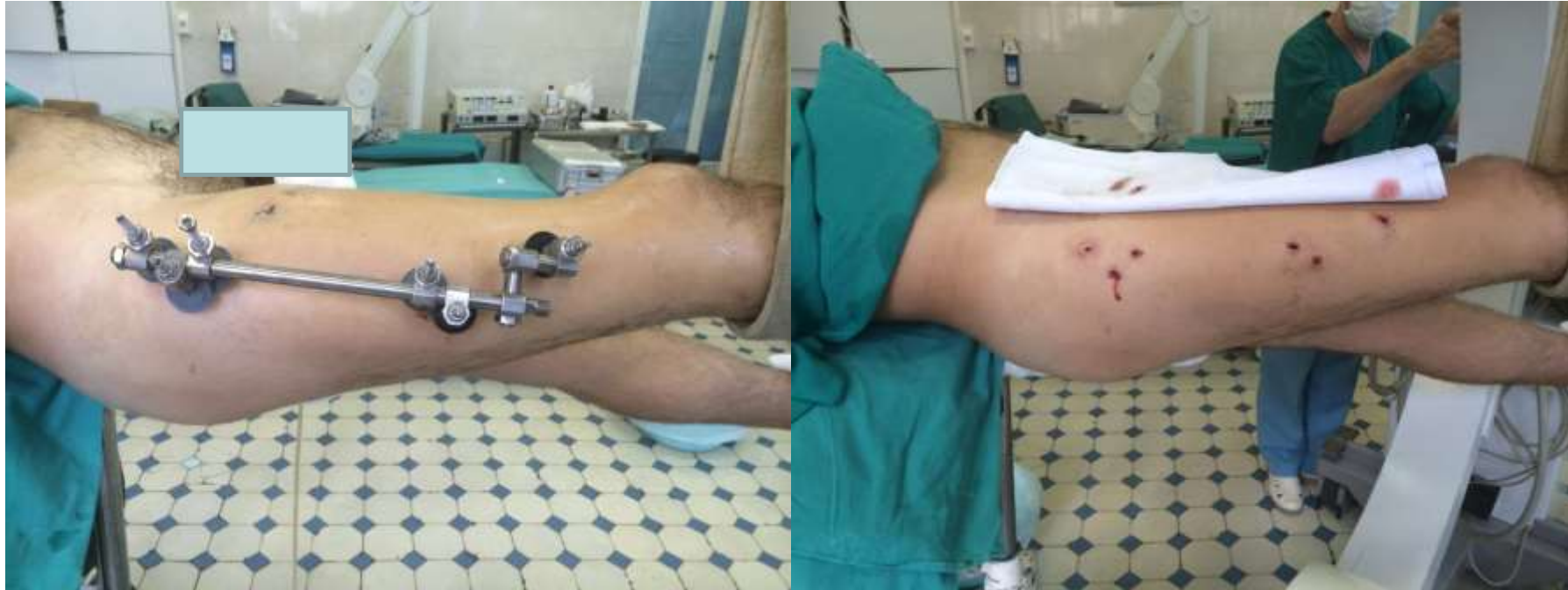## Огнестрельные переломы бедренной кости

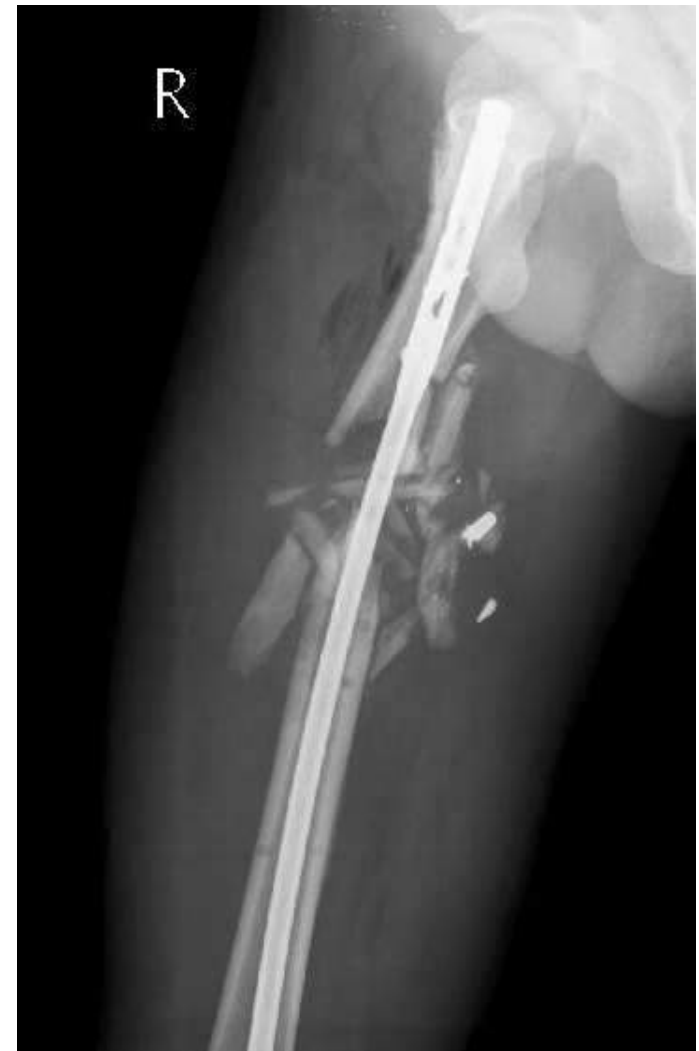
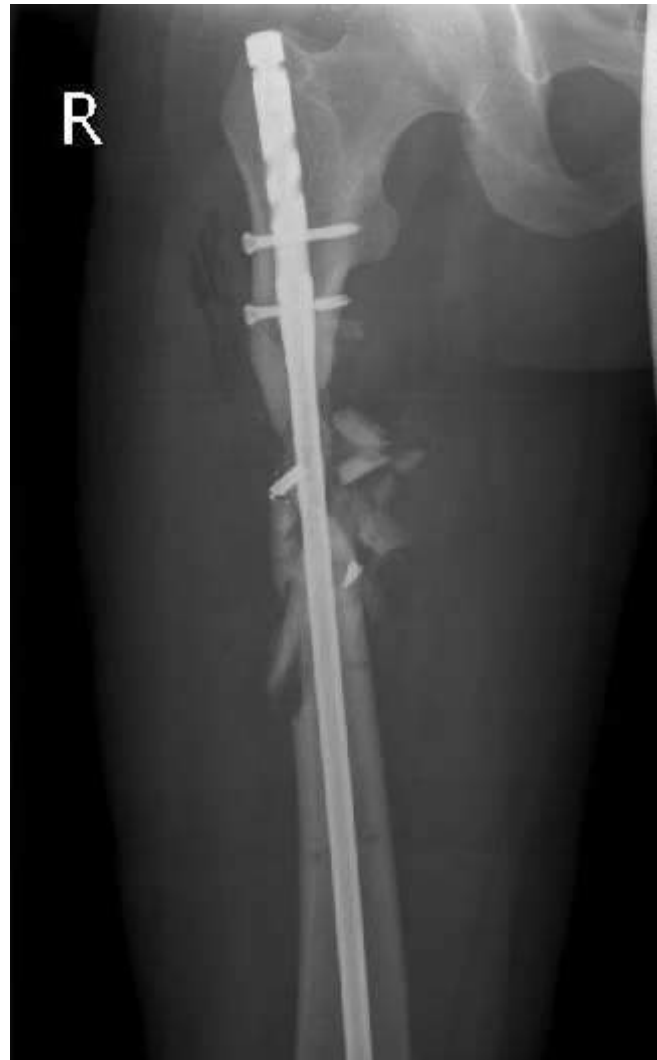
## Огнестрельные переломы бедренной кости



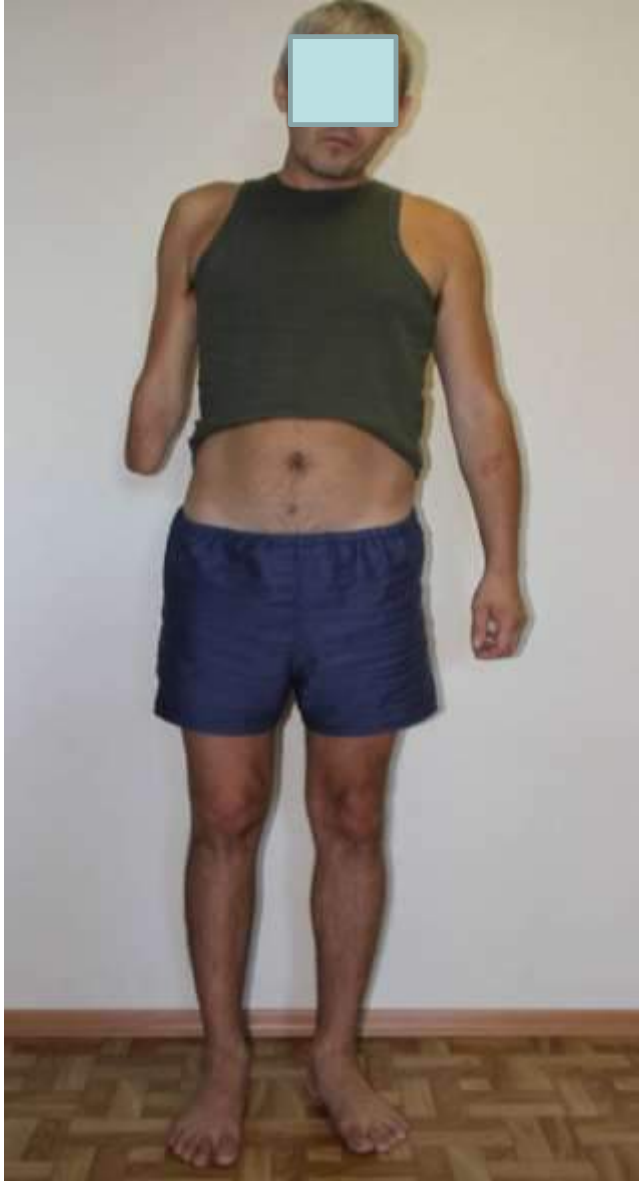# Огнестрельные переломы бедренной кости



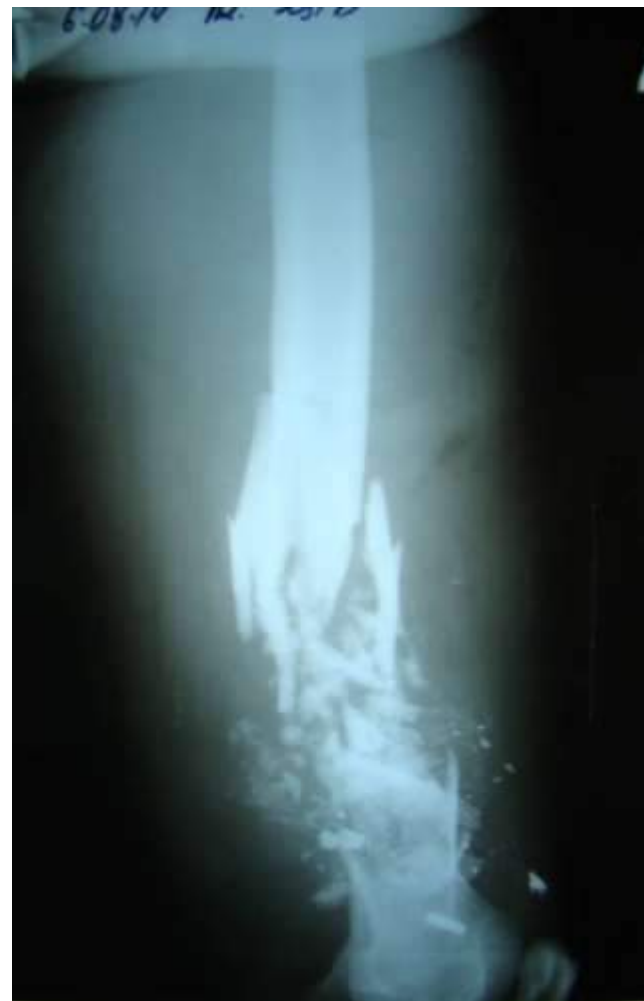
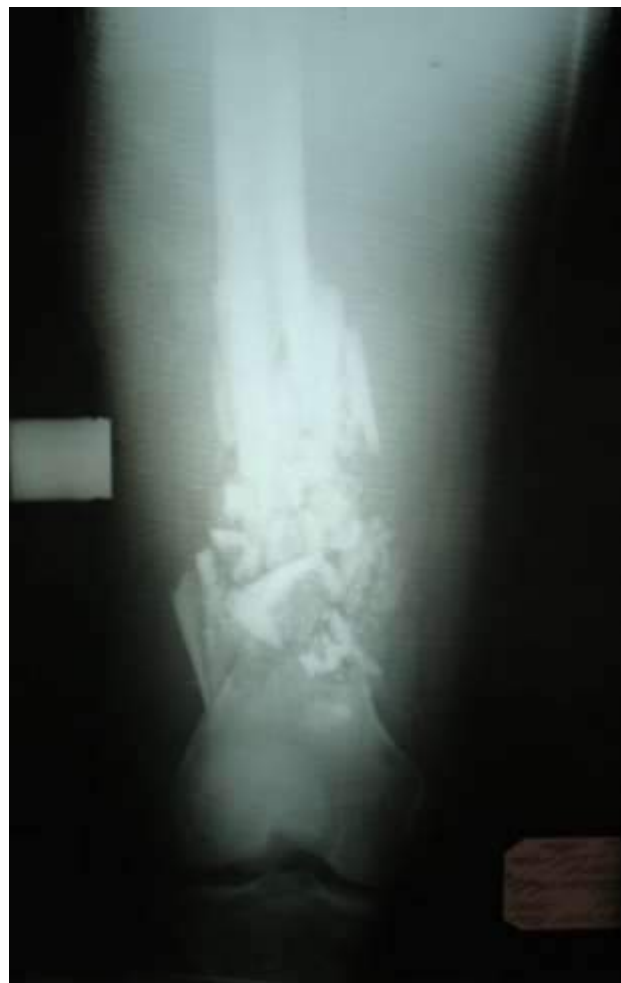
**Целесообразно выполнять остеосинтез с рассверливанием  
независимо от скорости пули**

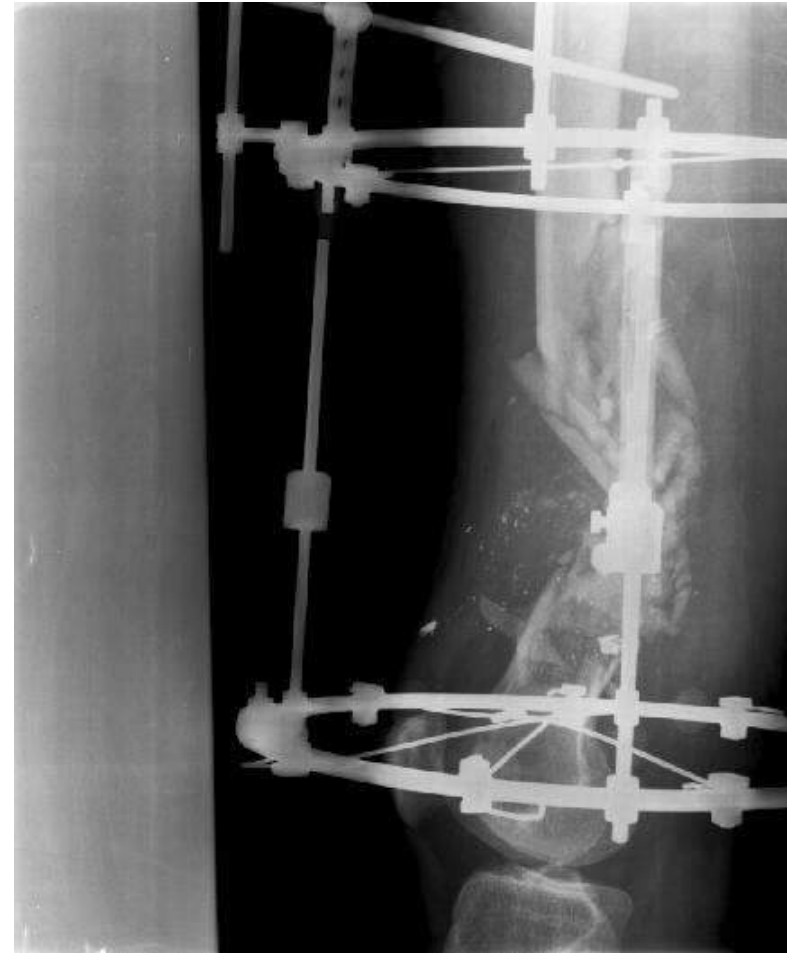
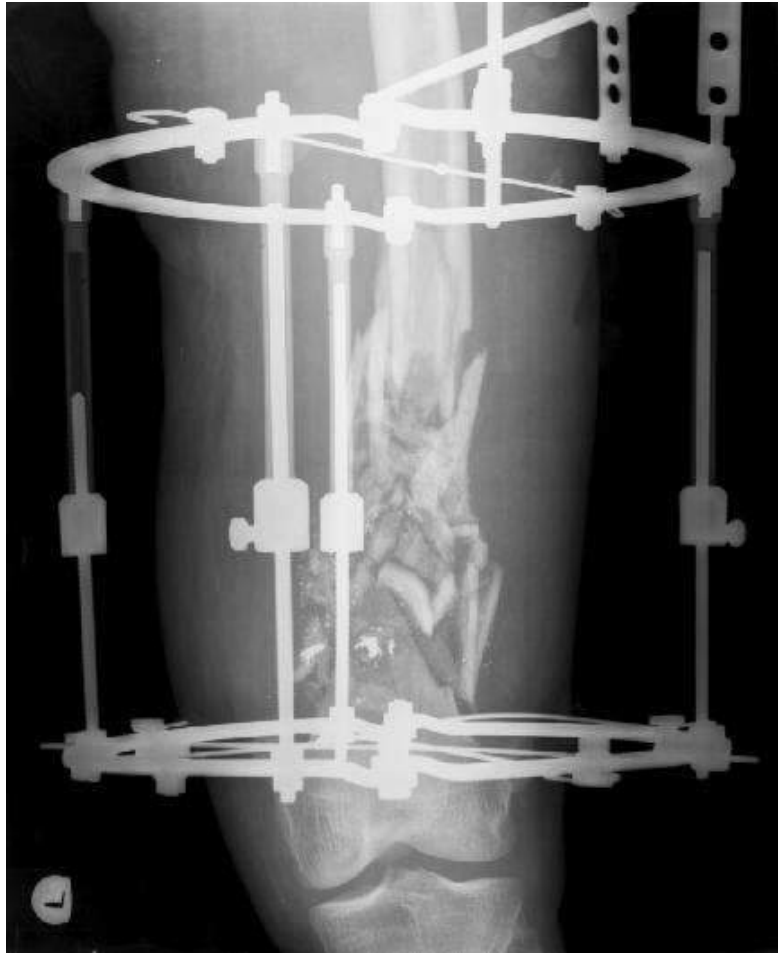
(Nicholas RM, McCoy, GF. Immediate intramedullary nailing of femoral shaft fractures due to gunshots. Injury. 1995May;26(4):257-9. Bergman M, Tornetta P, Kerina M, et al. Femur fractures caused by gunshots: Treatment by immediate reamed intramedullary nailing. J Trauma. 1993 Jun;34(6):783-5).

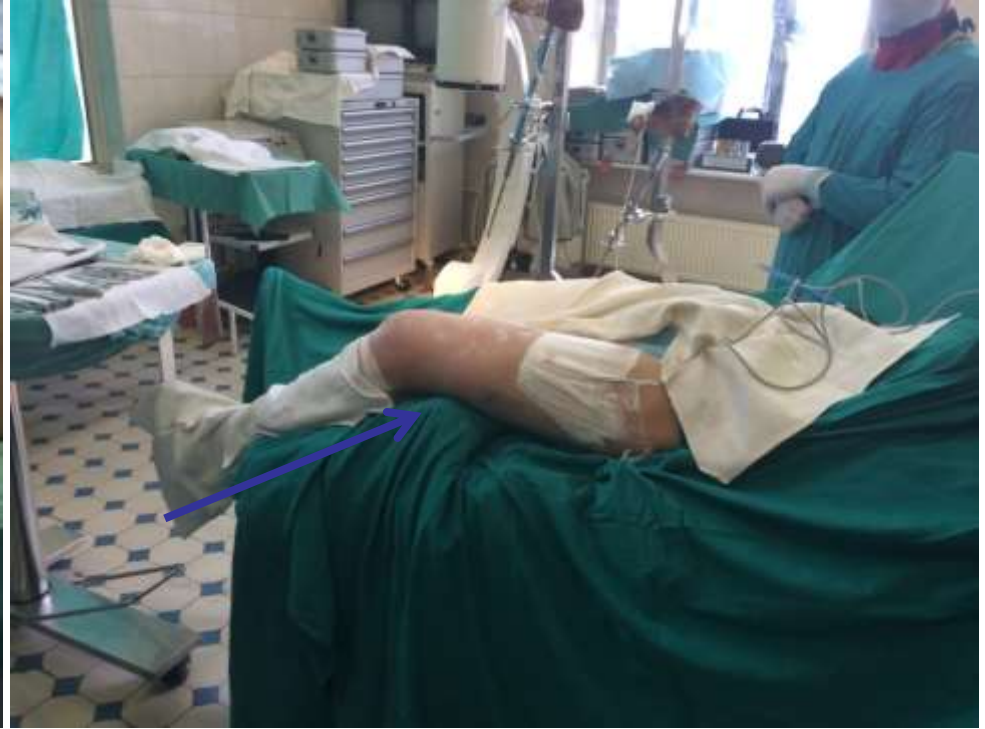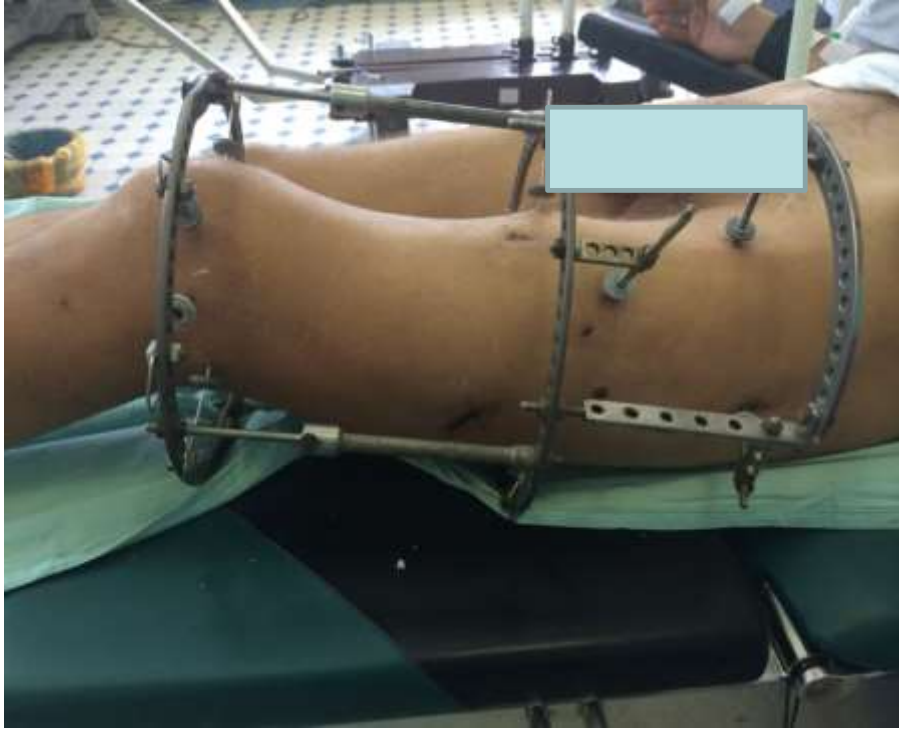


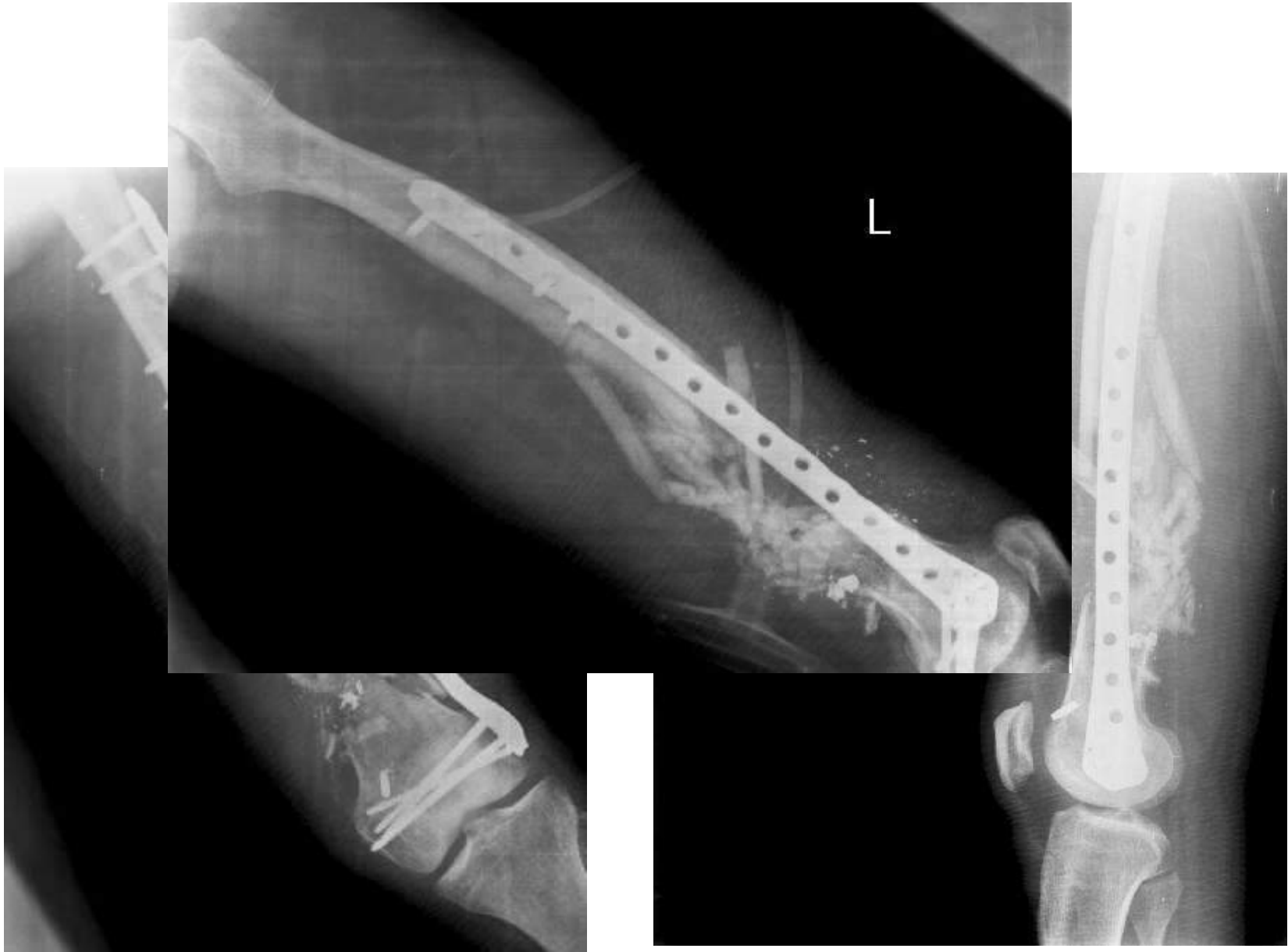## Огнестрельные переломы бедренной кости

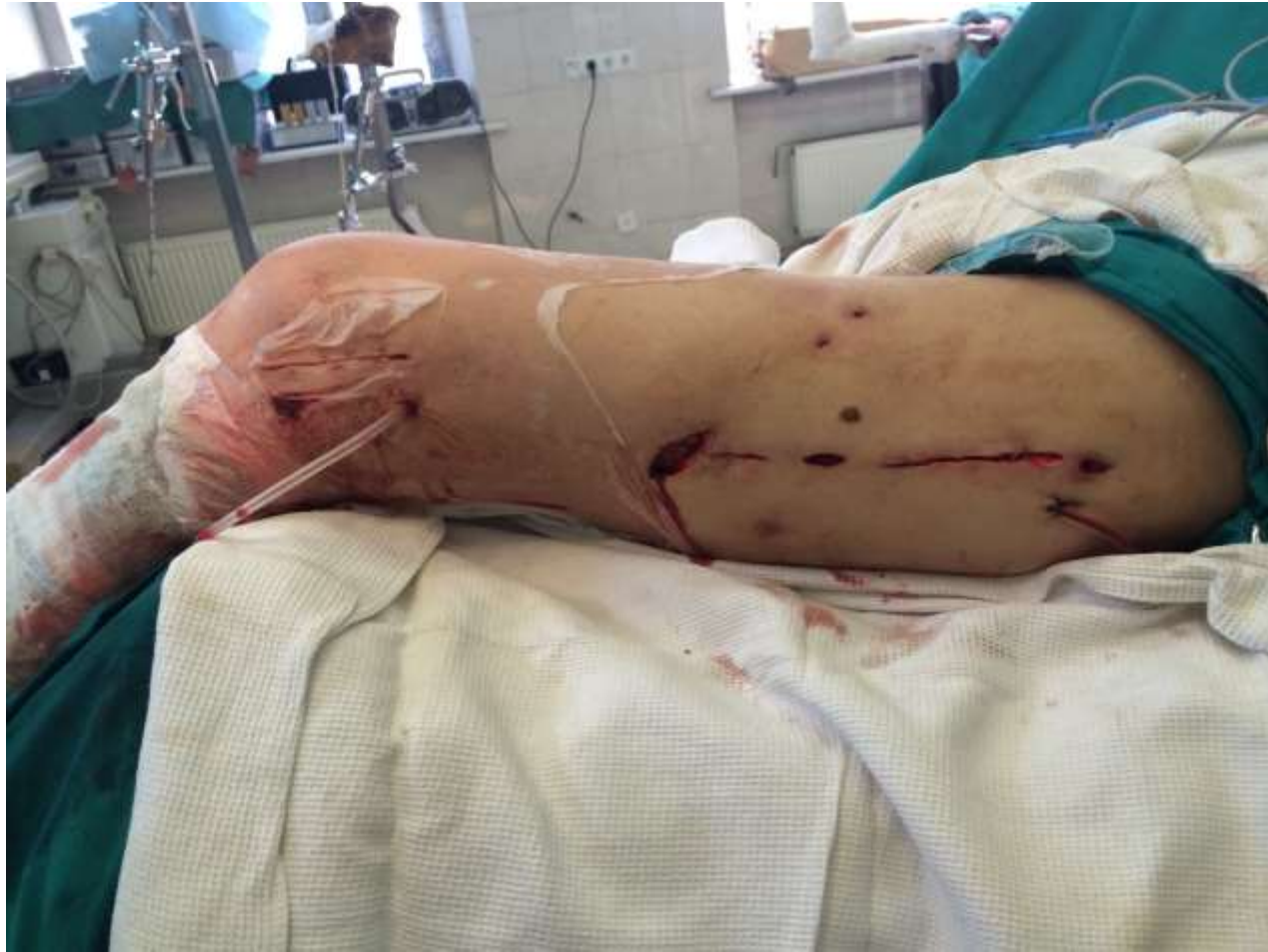

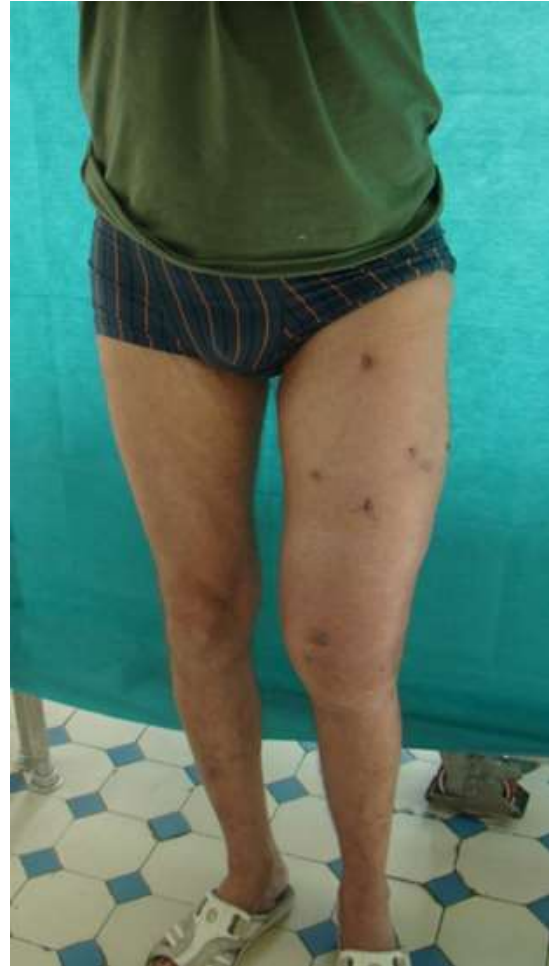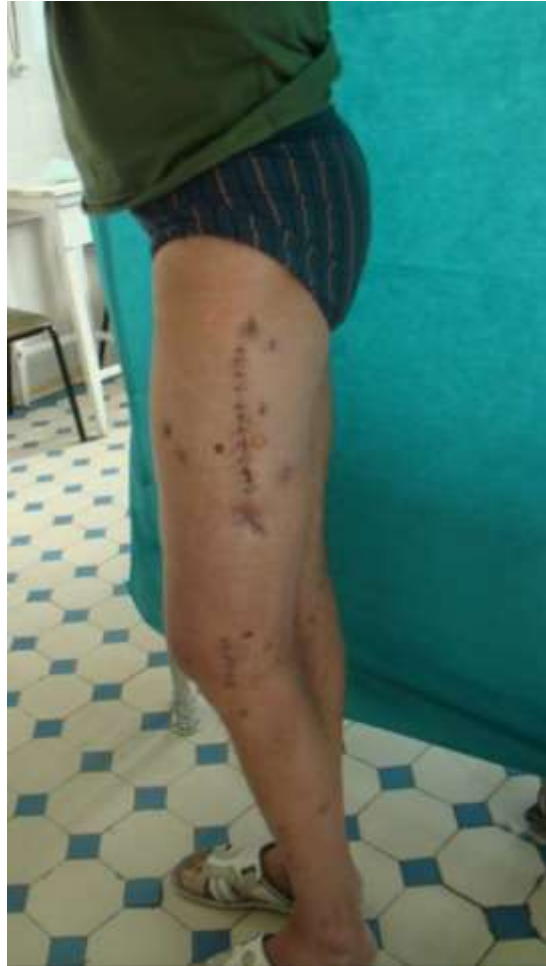## Огнестрельные переломы бедренной кости





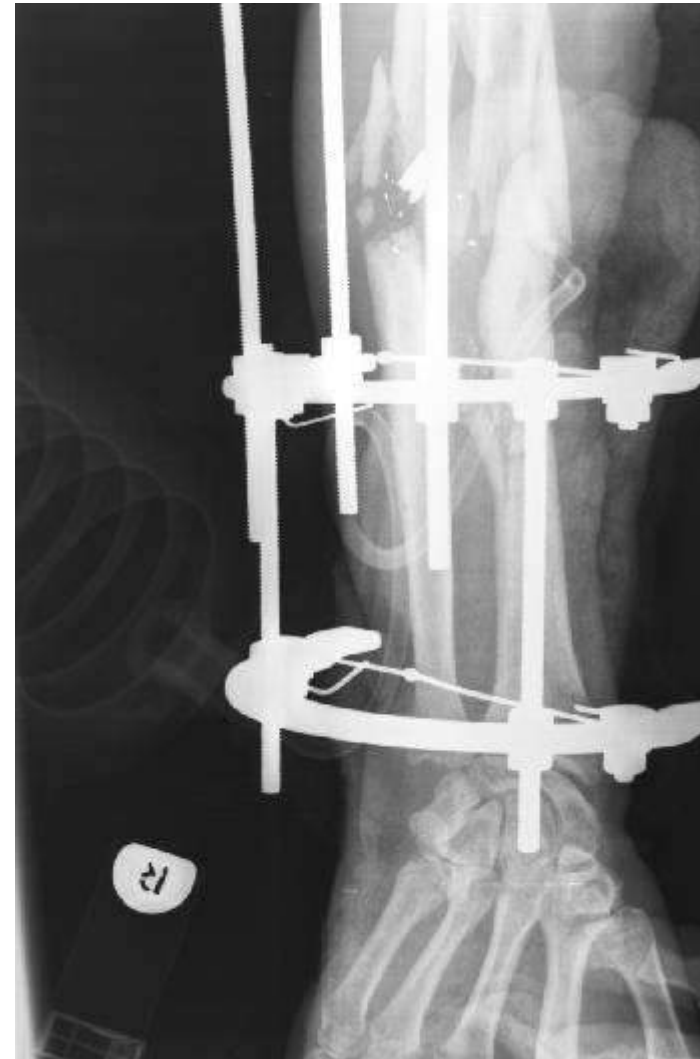
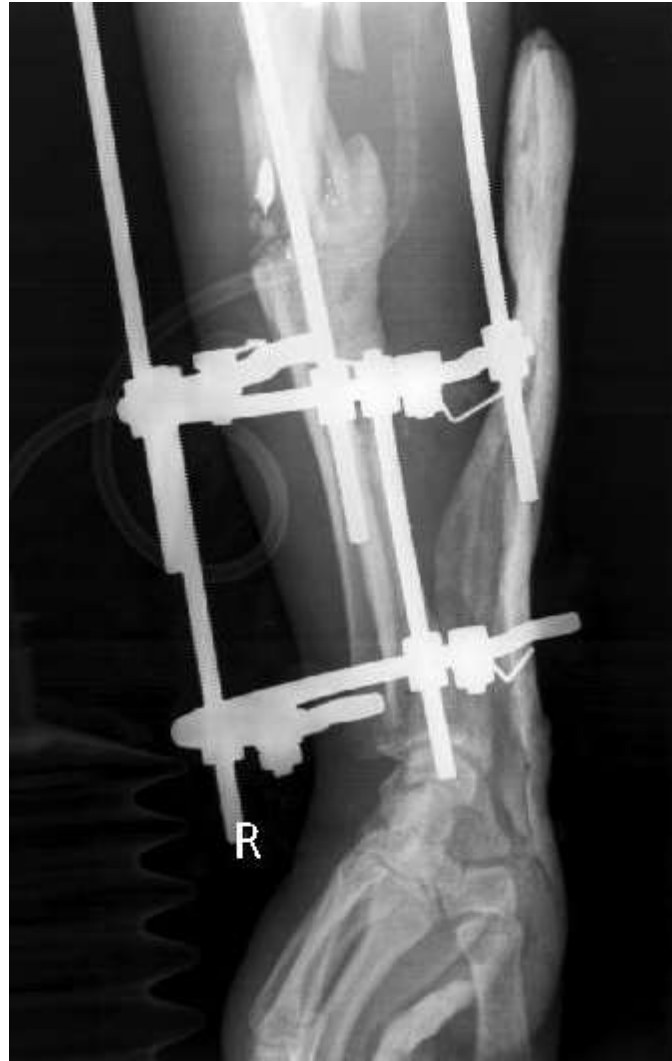


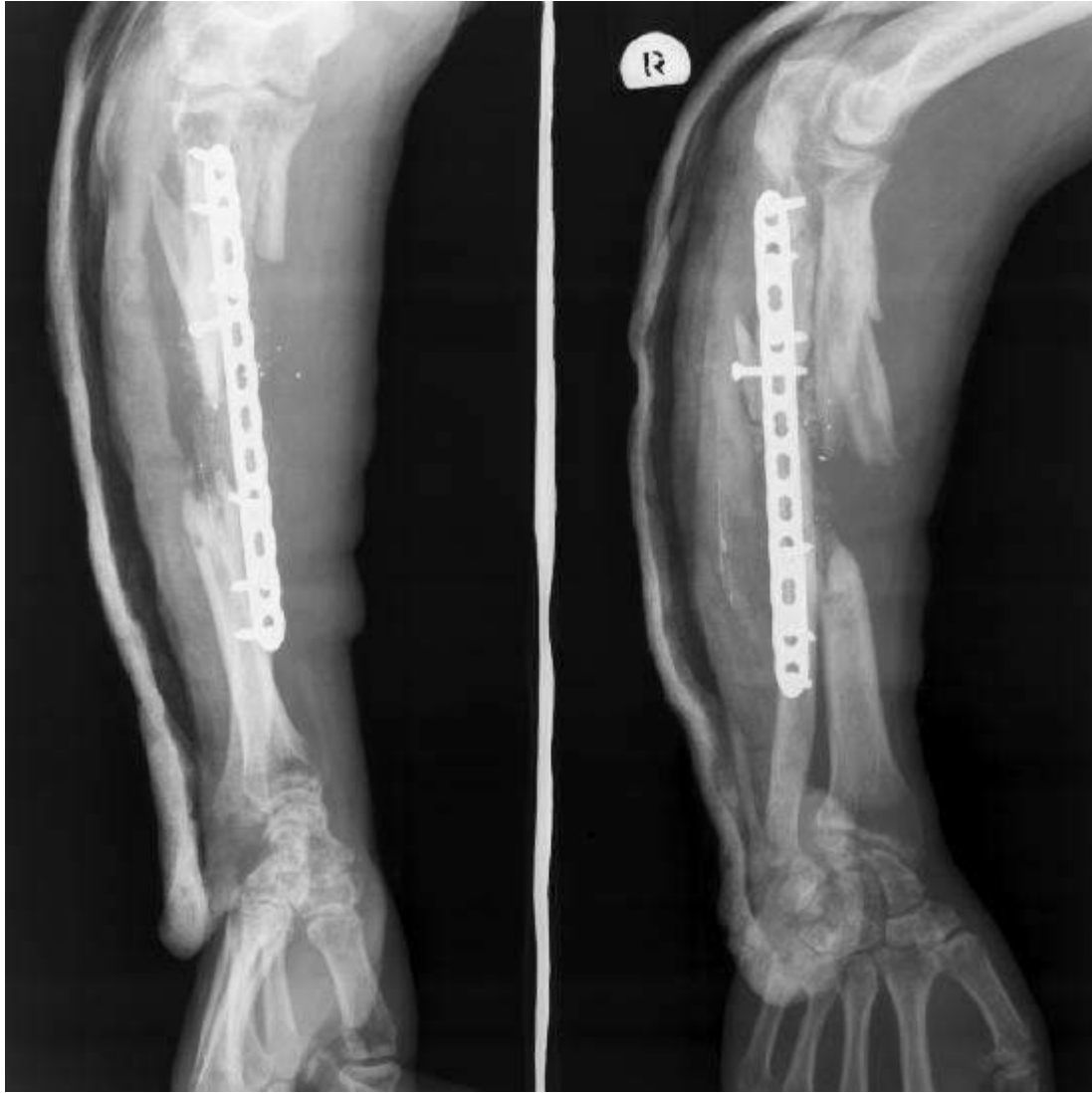

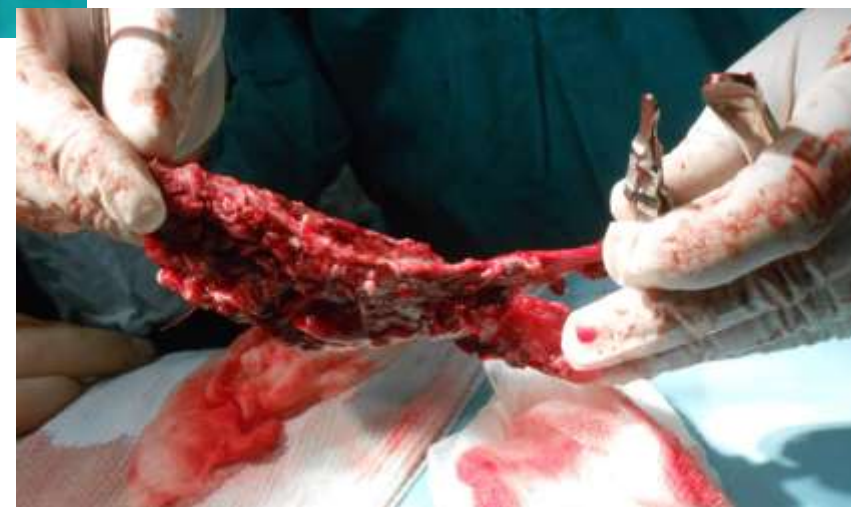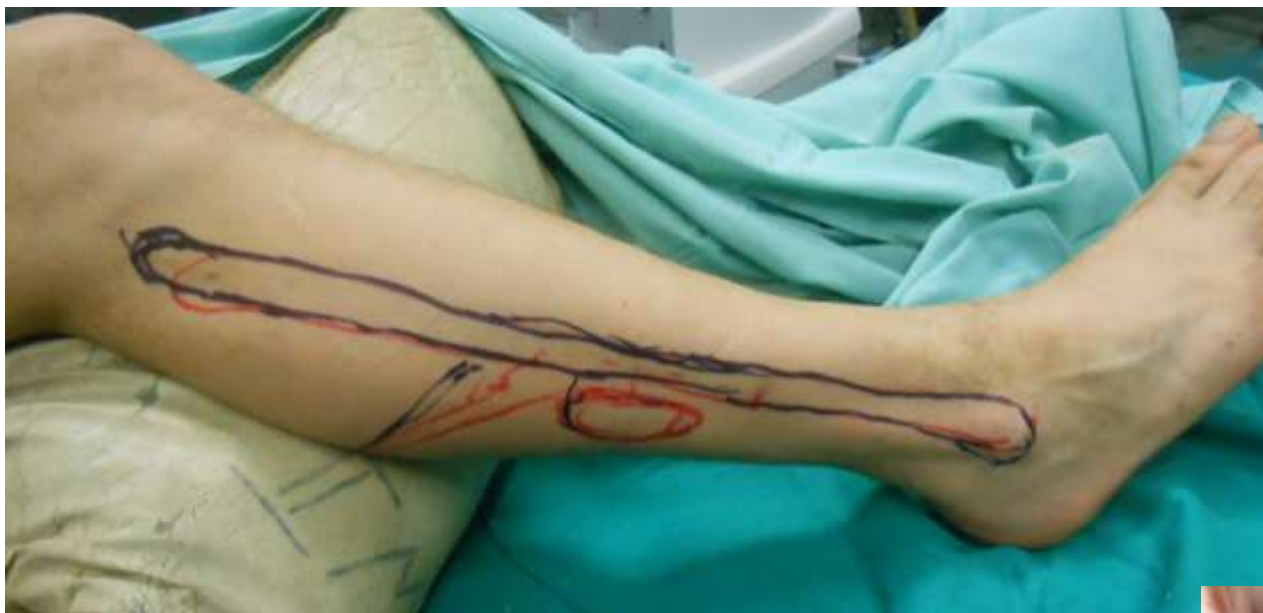# Лечение последствий огнестрельных переломов

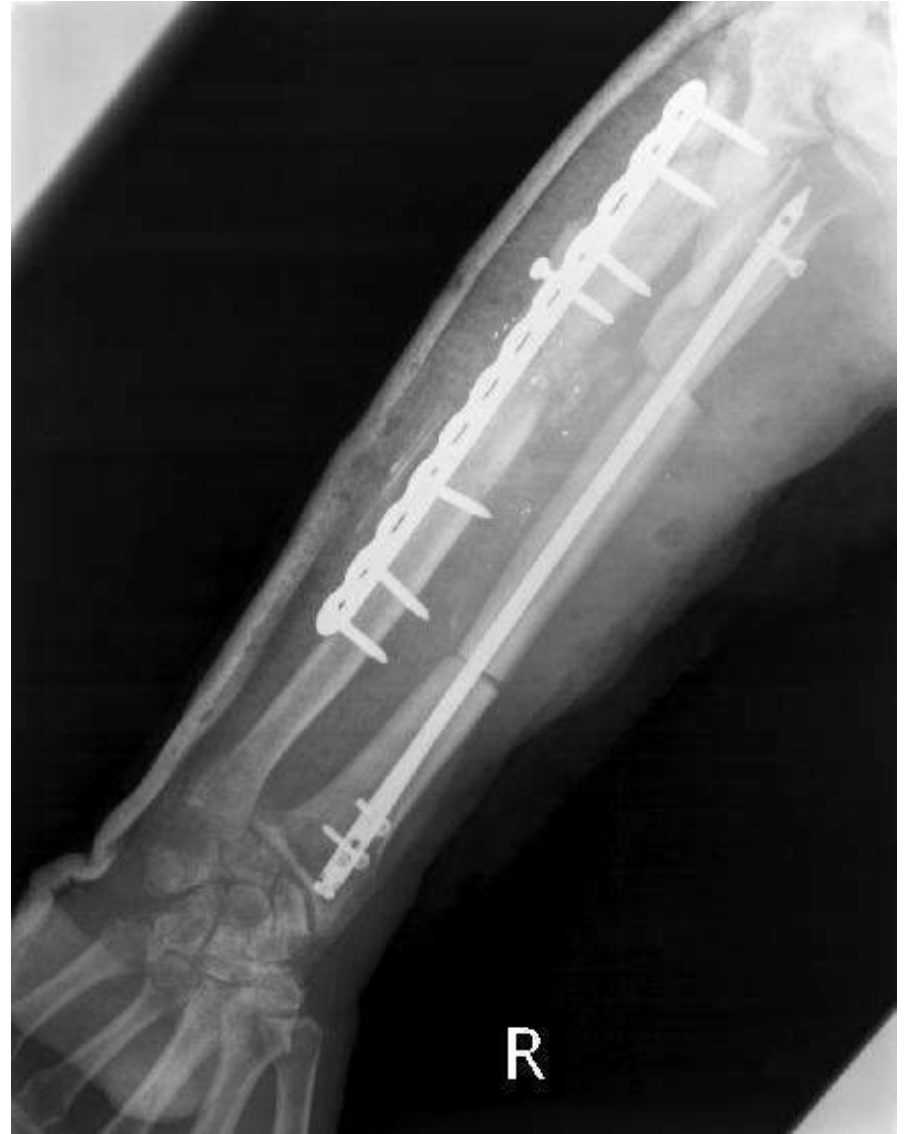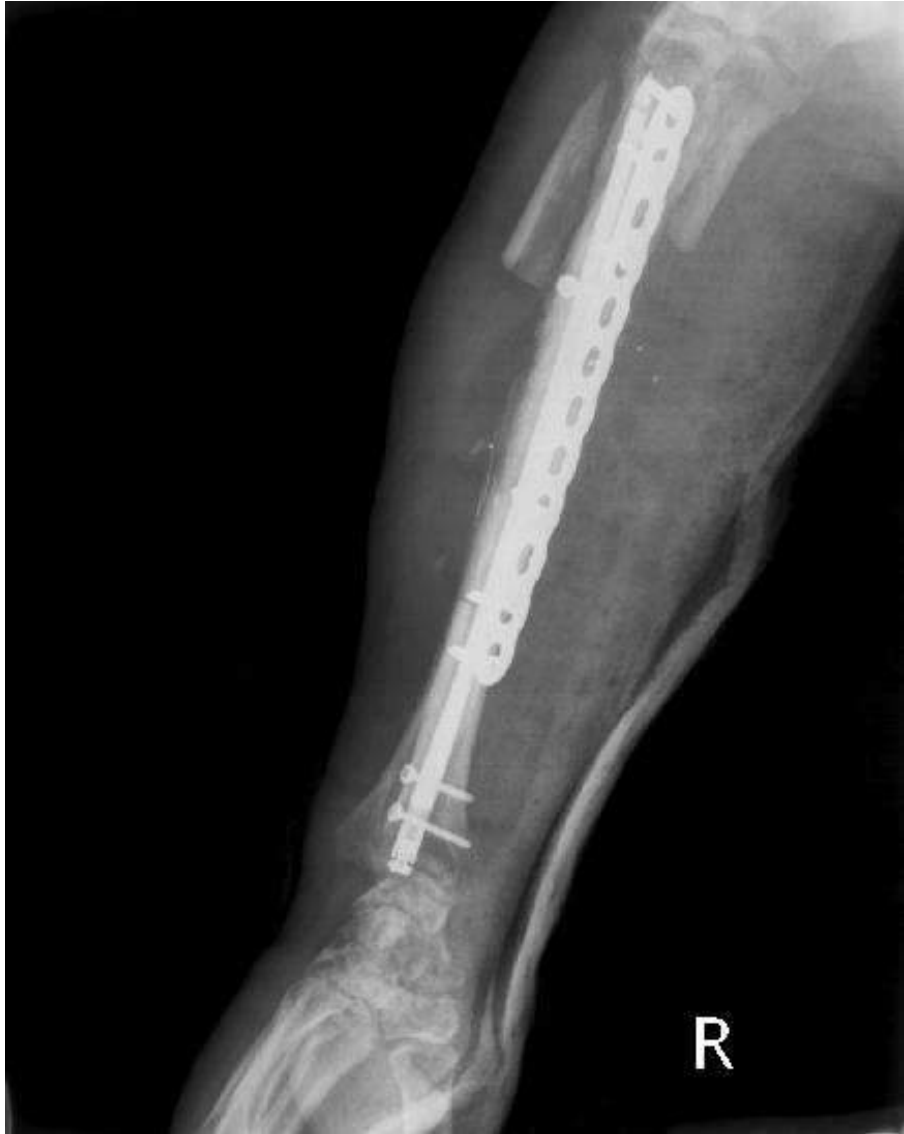## Свободная пересадка комплекса тканей



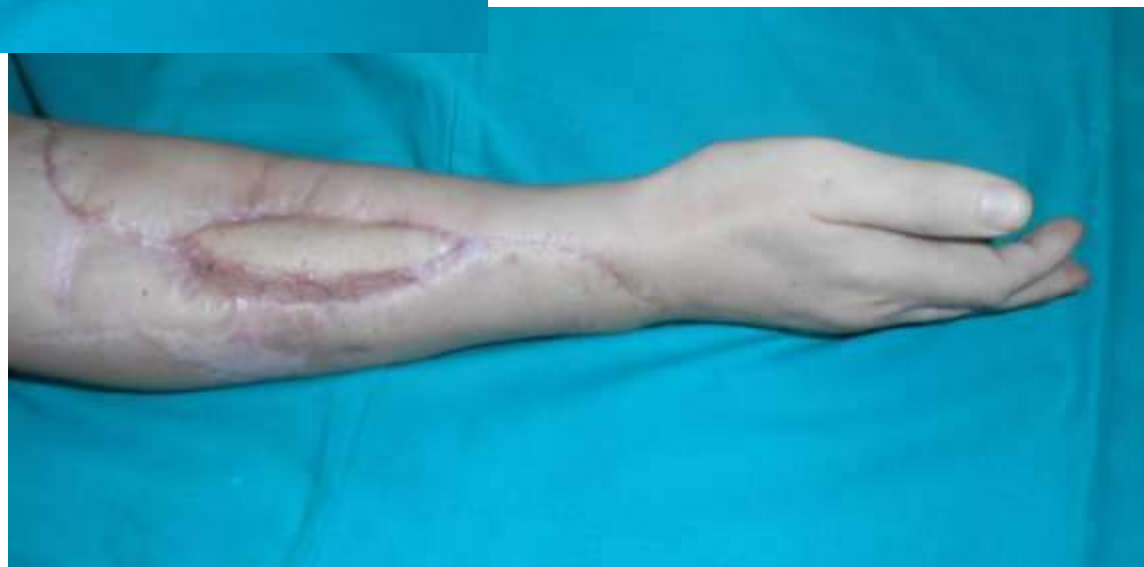
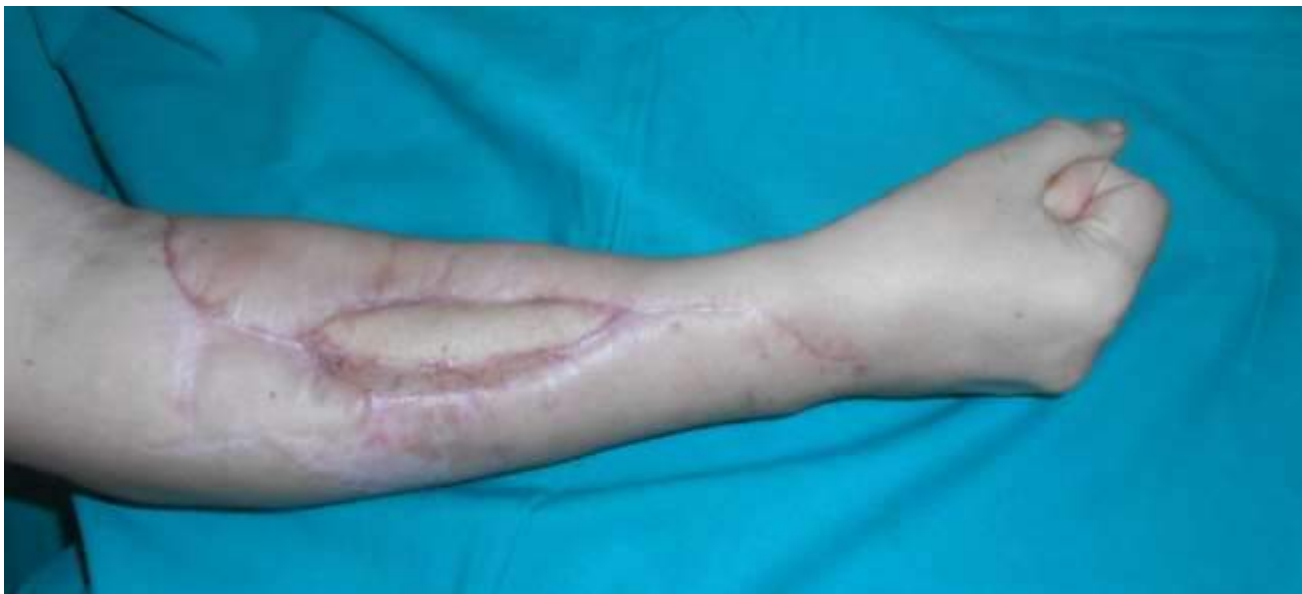
## Разметка и выделение малоберцового кожно-фасциально-костного лоскута на сосудистой ножке

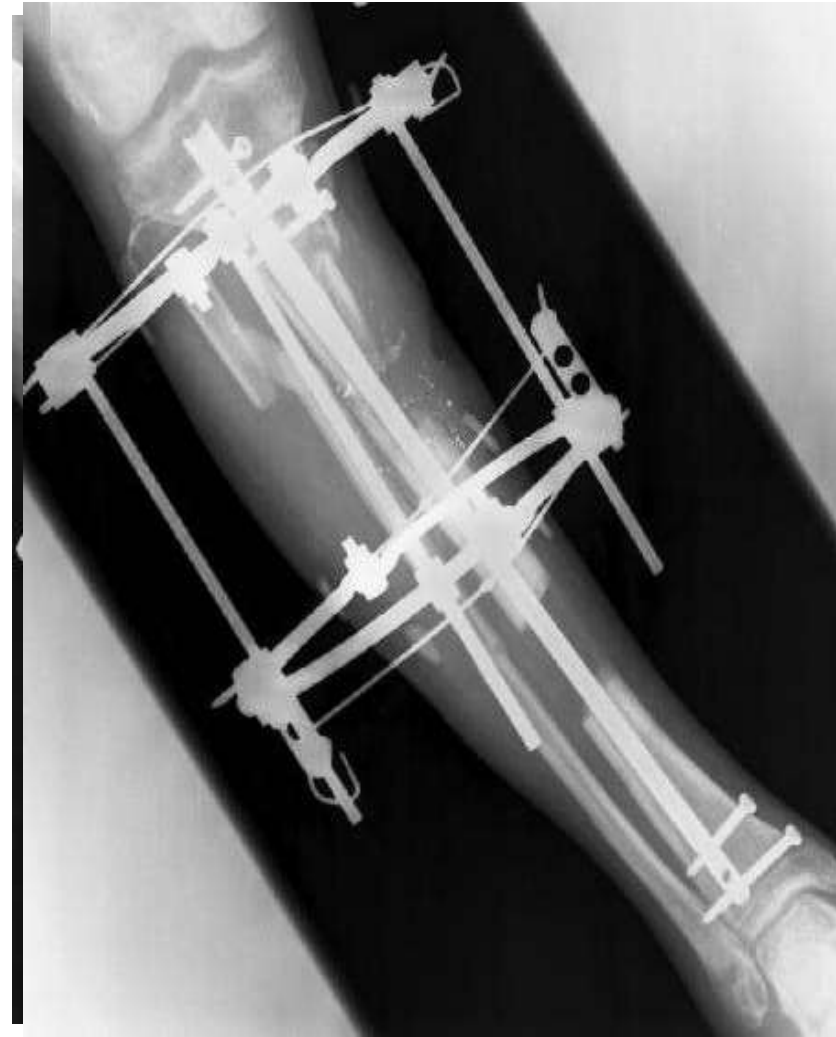
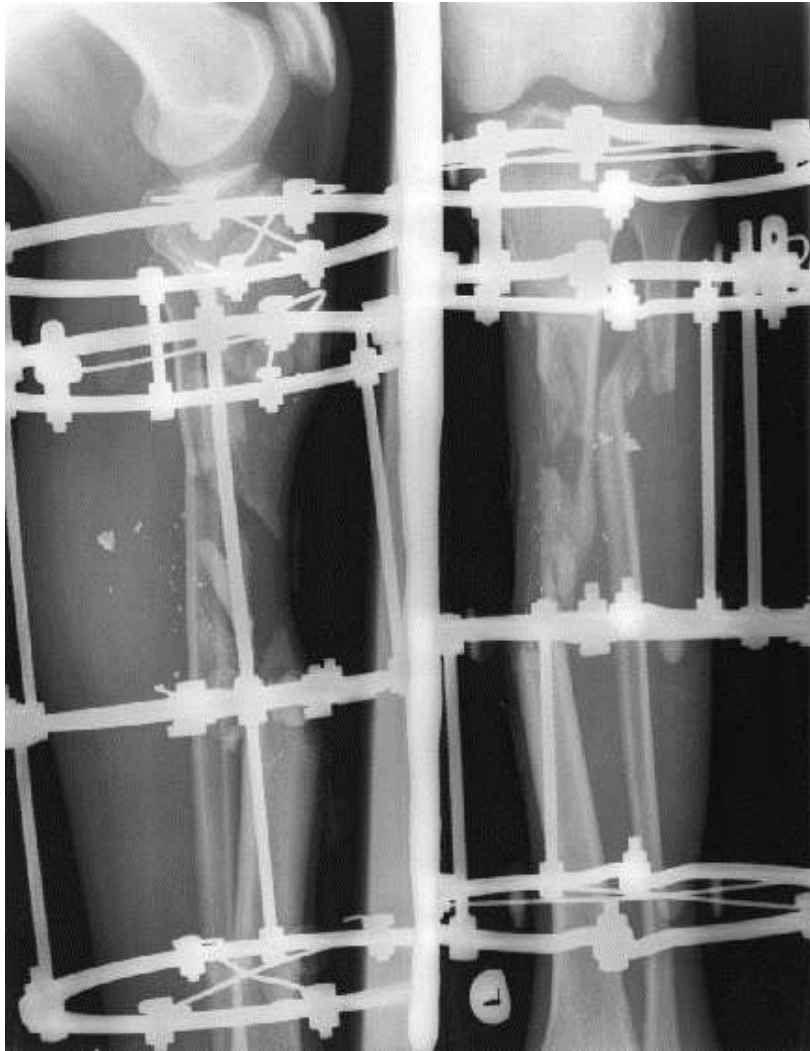



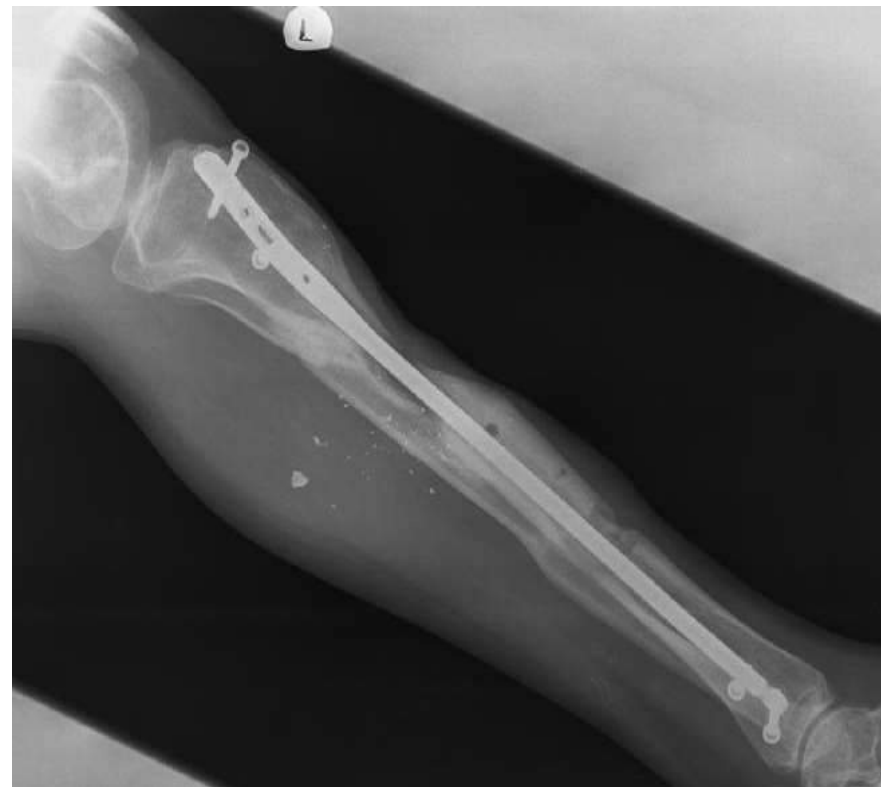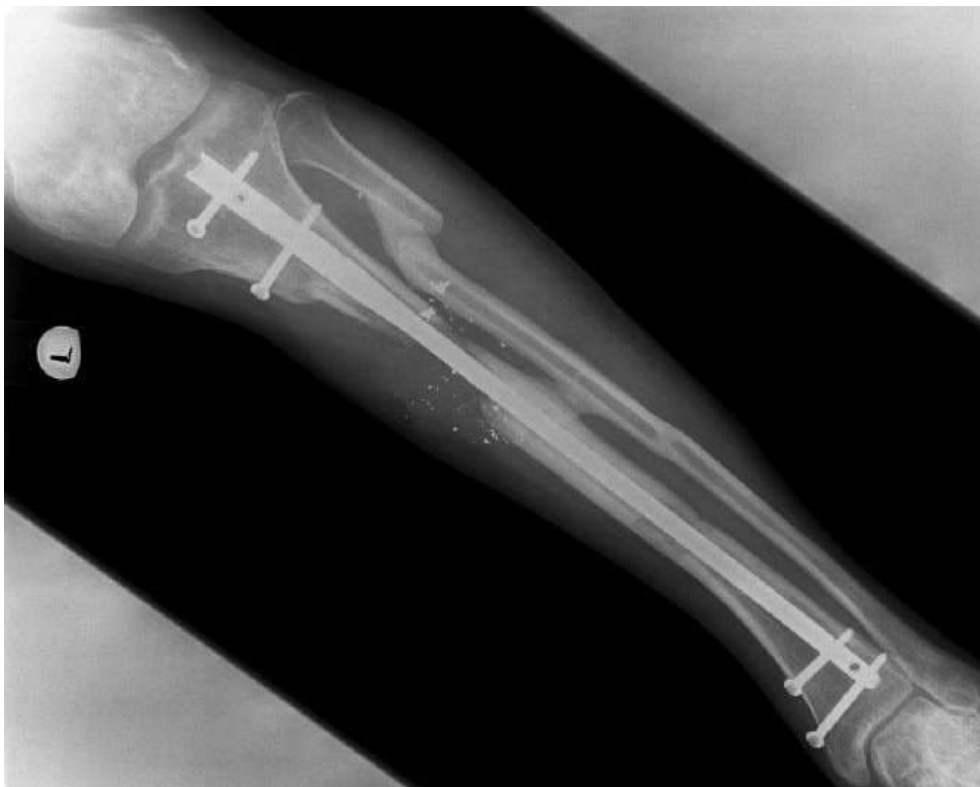**Через 4 недели после операции**



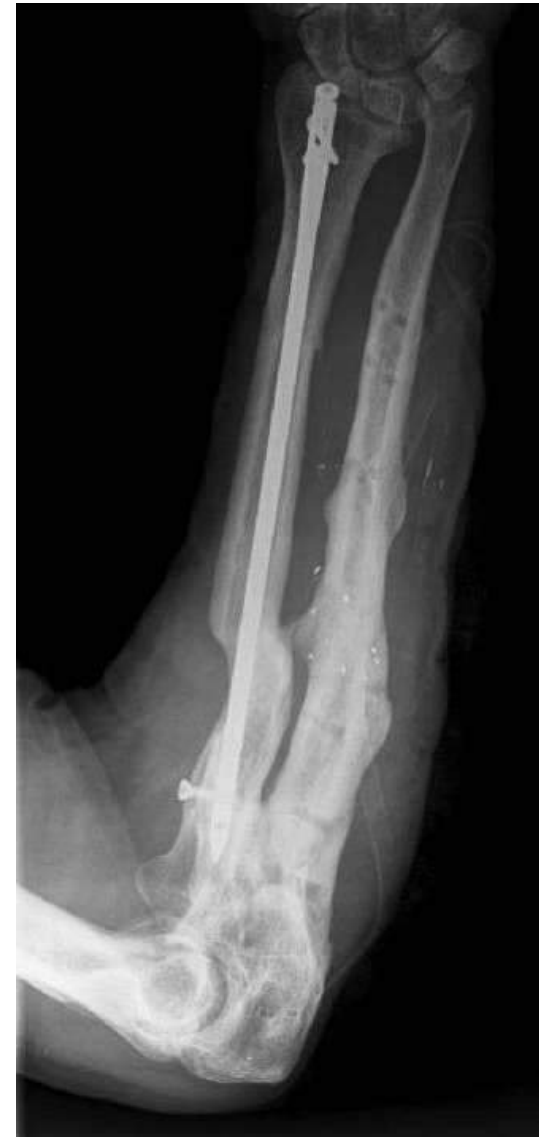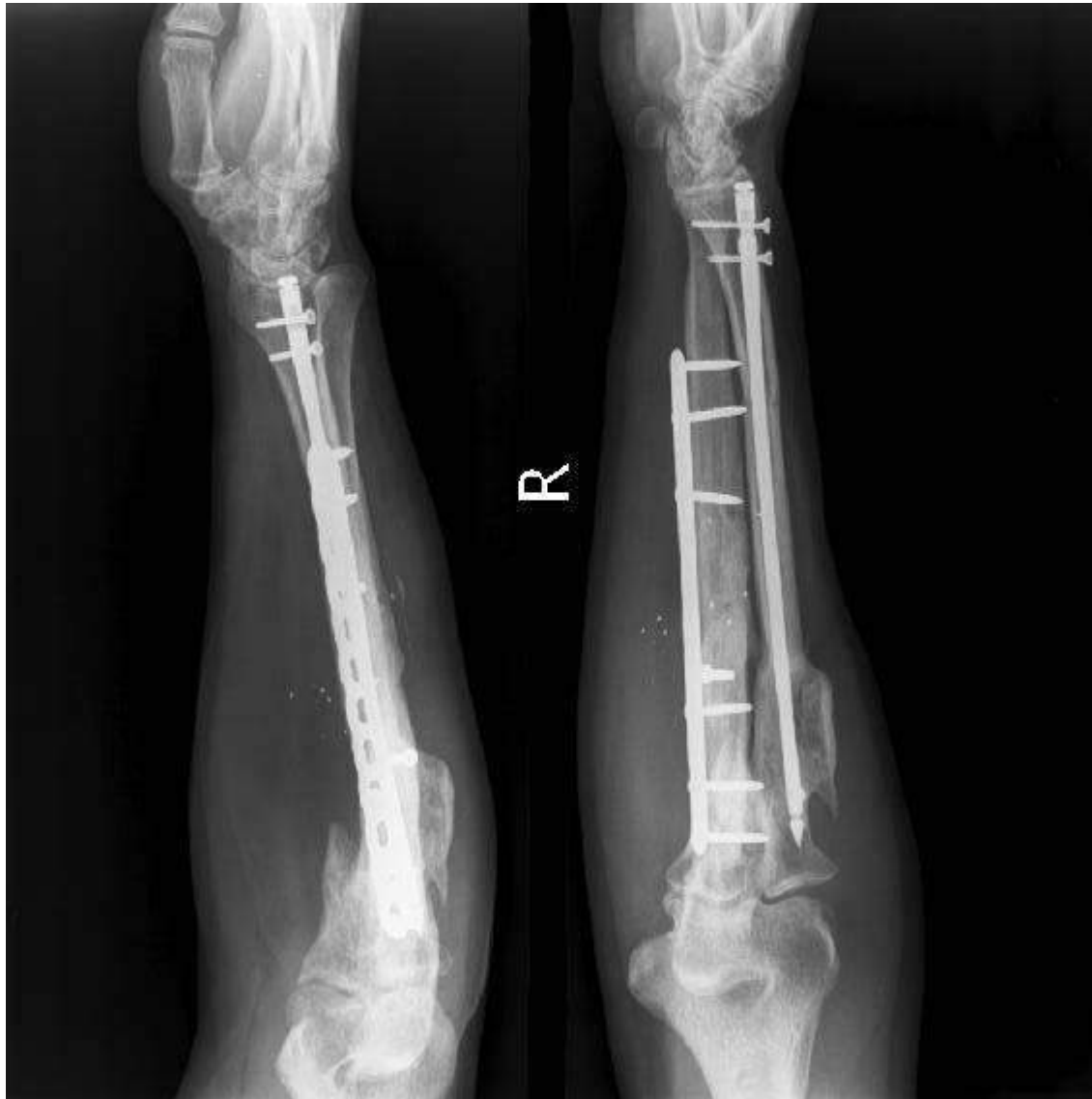## Замещение огнестрельного дефекта большеберцовой кости на гвозде



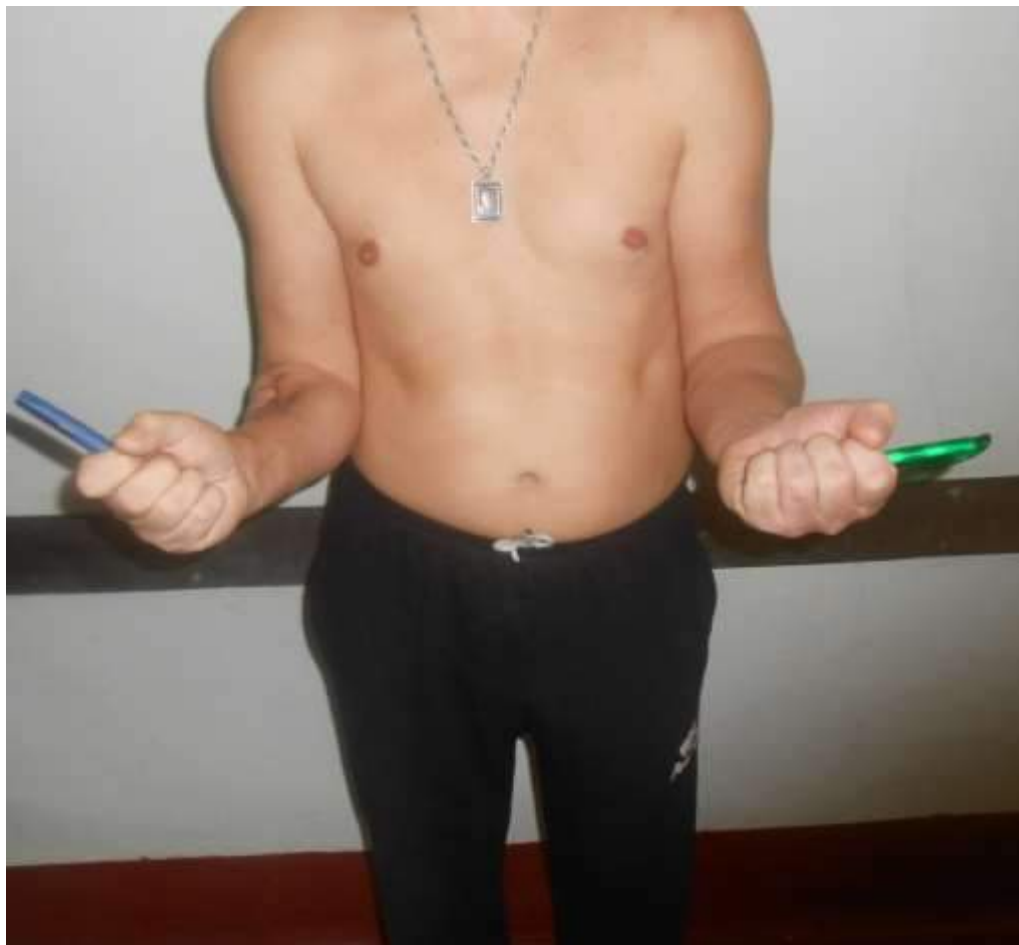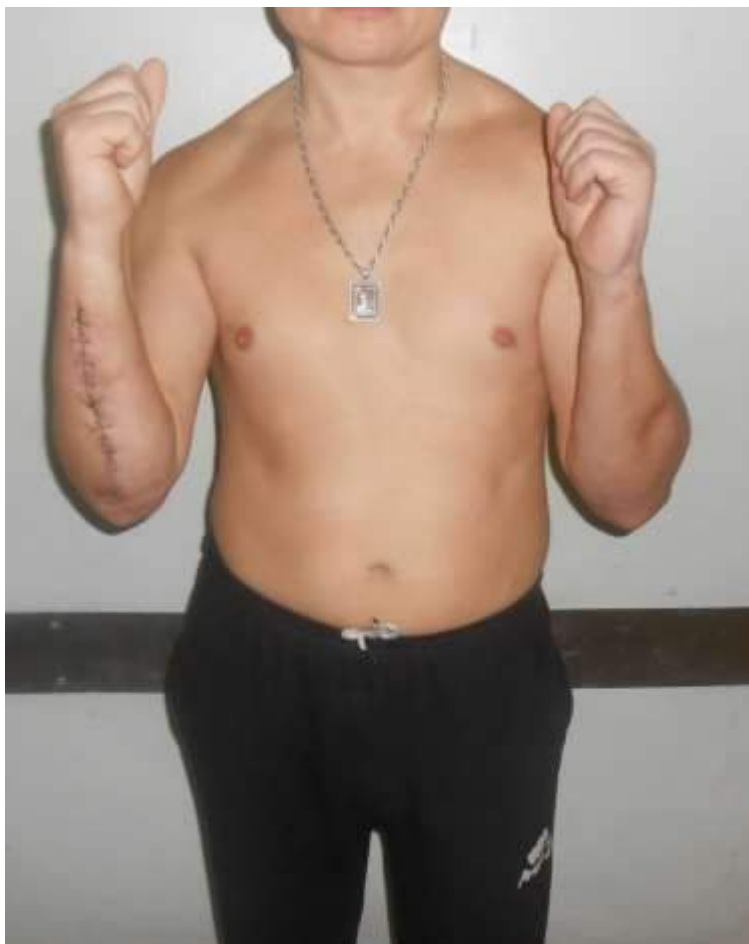## 12 мес. после операции



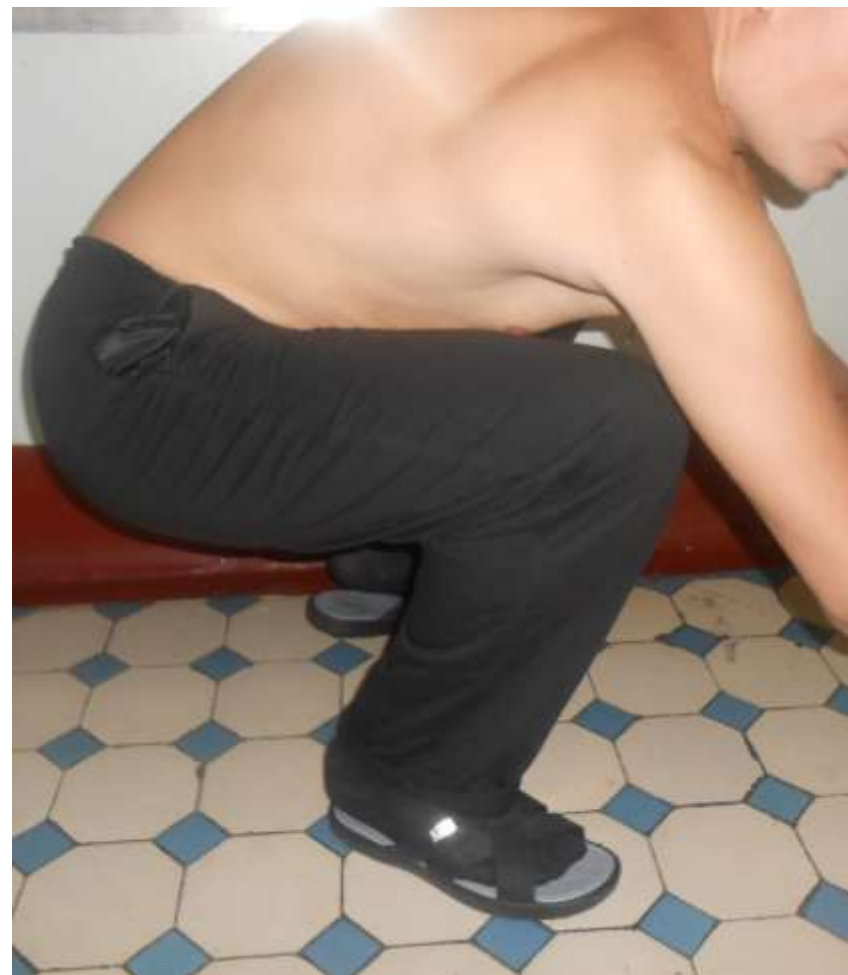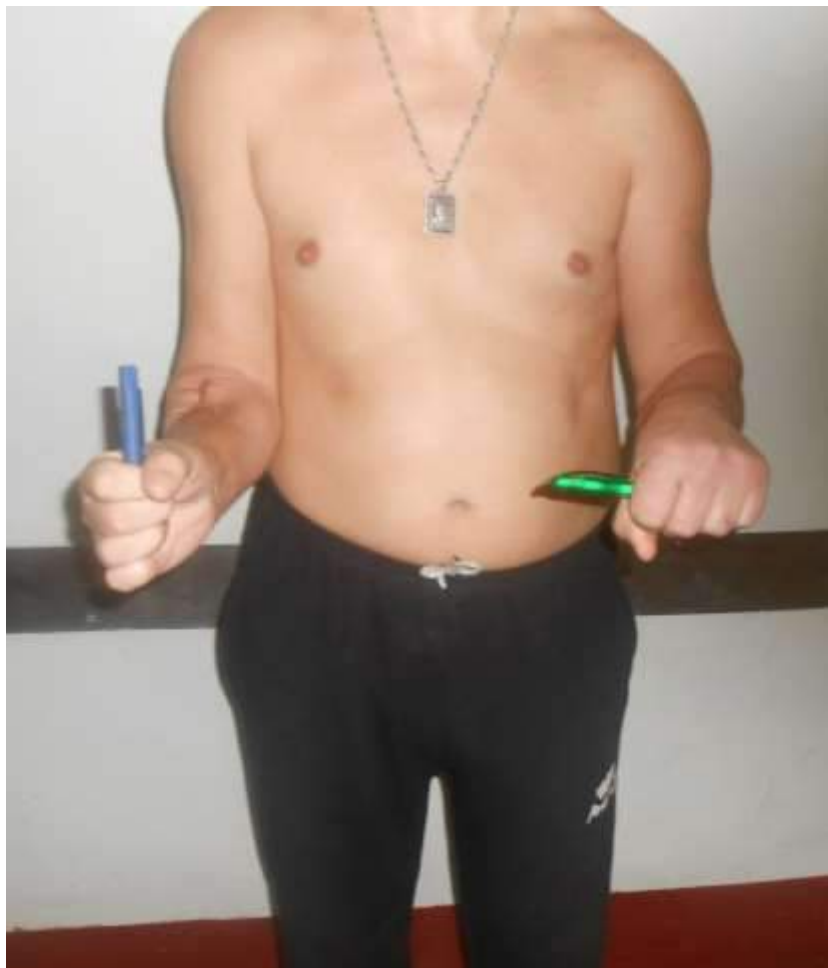12 мес. после операции



## Функция через 12 мес.



## Функция через 12 мес.



**СПАСИБО ЗА ВНИМАНИЕ**

